This is a digital copy of a book that was preserved for generations on library shelves before it was carefully scanned by Google as part of a project to make the world's books discoverable online.

It has survived long enough for the copyright to expire and the book to enter the public domain. A public domain book is one that was never subject to copyright or whose legal copyright term has expired. Whether a book is in the public domain may vary country to country. Public domain books are our gateways to the past, representing a wealth of history, culture and knowledge that's often difficult to discover.

Marks, notations and other marginalia present in the original volume will appear in this file - a reminder of this book's long journey from the publisher to a library and finally to you.

Usage guidelines

Google is proud to partner with libraries to digitize public domain materials and make them widely accessible. Public domain books belong to the public and we are merely their custodians. Nevertheless, this work is expensive, so in order to keep providing this resource, we have taken steps to prevent abuse by commercial parties, including placing technical restrictions on automated querying.

We also ask that you:

+ *Make non-commercial use of the files* We designed Google Book Search for use by individuals, and we request that you use these files for personal, non-commercial purposes.
+ *Refrain from automated querying* Do not send automated queries of any sort to Google's system: If you are conducting research on machine translation, optical character recognition or other areas where access to a large amount of text is helpful, please contact us. We encourage the use of public domain materials for these purposes and may be able to help.
+ *Maintain attribution* The Google "watermark" you see on each file is essential for informing people about this project and helping them find additional materials through Google Book Search. Please do not remove it.
+ *Keep it legal* Whatever your use, remember that you are responsible for ensuring that what you are doing is legal. Do not assume that just because we believe a book is in the public domain for users in the United States, that the work is also in the public domain for users in other countries. Whether a book is still in copyright varies from country to country, and we can't offer guidance on whether any specific use of any specific book is allowed. Please do not assume that a book's appearance in Google Book Search means it can be used in any manner anywhere in the world. Copyright infringement liability can be quite severe.

About Google Book Search

Google's mission is to organize the world's information and to make it universally accessible and useful. Google Book Search helps readers discover the world's books while helping authors and publishers reach new audiences. You can search through the full text of this book on the web at `http://books.google.com/`

Digitized by Google

S-ES-F

HARVARD UNIVERSITY

LIBRARY

OF THE

MUSEUM OF COMPARATIVE ZOÖLOGY

Digitized by Google

Digitized by Google

Digitized by Google

Digitized by Google

Digitized by Google

204.4
9.2 5-7
7148
Dec 7. 1889

PUBBLICAZIONI

DEL R. ISTITUTO DI STUDI SUPERIORI PRATICI E DI PERFEZIONAMENTO

IN FIRENZE.

SEZIONE DI MEDICINA E CHIRURGIA.

ARCHIVIO

DELLA

SCUOLA D'ANATOMIA PATOLOGICA

DIRETTO

DAL

PROF. GIORGIO PELLIZZARI.

VOLUME SECONDO.

FIRENZE.

COI TIPI DEI SUCCESSORI LE MONNIER.

1883.

Digitized by Google

Digitized by Google

Digitized by Google

Digitized by Google

R. ISTITUTO DI STUDI SUPERIORI PRATICI E DI PERFEZIONAMENTO

IN FIRENZE.

ARCHIVIO

DELLA

SCUOLA D'ANATOMIA PATOLOGICA

DIRETTO

DAL

PROF. GIORGIO PELLIZZARI.

VOLUME SECONDO.

FIRENZE.

COI TIPI DEI SUCCESSORI LE MONNIER.

1883.

Digitized by Google

Digitized by Google

INDICE.

STUDIO ANATOMO-PATOLOGICO SULL' IPERTROFIA GENERALE DELLE MAMMELLE, pel dottor *Guido Banti*. (Con 1 Tavola) ..... Pag. 1

Capitolo I. — Prenozioni anatomo-fisiologiche 3
» *II.* — Definizione e Storia 7
» *III.* — Casistica 10
» *IV.* — Considerazioni anatomo-patologiche 22

STUDII EMATOLOGICI NEI LEPROSI. Ricerche micologiche eseguite nel Laboratorio d' Anatomia patologica di Firenze, dei dottori *Domenico Majocchi* e *Celso Pellizzari*. (Con 1 Tavola) 37

DELL' ANEMIA SPLENICA, del dottor *G. Banti*. (Con 1 Tavola) 53

Capitolo I. — Notizie storiche 55
» *II.* — Definizione e Casistica 57
» *III.* — Etiologia 81
» *IV.* — Anatomia patologica 83
» *V.* — Sintomatologia 88
» *VI.* — Natura e Teoria del Morbo 98
» *VII.* — Decorso, Esiti e Prognosi 107
» *VIII.* — Diagnosi 108
» *IX.* — Terapia 113

IL RINOSCLEROMA. Monografia del dottor *Celso Pellizzari*. (Con 5 Tavole). 123

Avvertenza 125
Capitolo I. — Cenni storici e Casistica 127
» *II.* — Clinica 150
» *III.* — Anatomia patologica 172

Digitized by Google

Digitized by Google

STUDIO ANATOMO-PATOLOGICO

SULL' IPERTROFIA GENERALE DELLE MAMMELLE

DEL

DOTT. GUIDO BANTI.

Digitized by Google

Digitized by Google

CAPITOLO I.

Prenozioni anatomo-fisiologiche.

Le mammelle, ordinariamente in numero di due, sono situate nelle parti anteriori e laterali del petto: rudimentarie nell' uomo, occupano nella donna uno spazio compreso fra la terza e la settima costa, il margine sternale all' indentro, e la linea ascellare anteriore all' infuori. Di forma emisferica o leggermente conica presentano volume variabilissimo secondo gl' individui, l' età, le razze, lo stato di gravidanza e d' allattamento. Le dimensioni medie ottenute da Sappey sarebbero: 11-12 centm. per il diametro trasverso; 10 centm. per il verticale; 5-6 centm. per quello di spessore. Al loro centro si trova una grossa papilla, il *capezzolo*, che corrisponde in generale alla quarta articolazione condro-costale, o al quarto spazio intercostale. In seguito a ripetuti allattamenti, a gravidanze, nelle donne molto pingui, le mammelle divengono più o meno flaccide e pendenti, nè conservano più la forma ed i rapporti indicati.

La pelle che le ricopre è finissima ed ancora più lo diviene in vicinanza del capezzolo, ove assume un colore roseo nelle donne bionde, cupo nelle nere ed ha il nome di *areola*. La sua superficie è come sagrinata, sparsa di numerosi tubercoletti, chiamati appunto *tubercoli di Montgomery* e che corrispondono a glandule sebacee.

Il capezzolo ha presso a poco il medesimo colore dell' areola e varia moltissimo quanto a forma e dimensione. Talora è quasi appianato e ciò si verifica in special modo nelle vergini: talora è lungo e capace di una specie di erezione, detta *telotismo*, dovuta alla contrazione delle fibre muscolari lisce.

Al disotto della cute si trova uno strato di tessuto cellulo-adiposo, il cui spessore è diverso a seconda delle regioni che si considerano. Manca al livello dell' areola e del capezzolo ove la pelle aderisce direttamente alla glandula: a misura che si va verso la periferia, aumenta sempre più avvolgendo in ogni parte la glandula medesima e continuandosi col tessuto adiposo interposto fra la stessa e l' aponevrosi del gran pettorale. Alcuni prolungamenti s' insinuano fra i lobi ed i lobuli glandulari. La quantità di questo strato cellulo-adiposo è variabilissima ed è essa che contribuisce al maggiore o minore volume della

Digitized by Google

mammella. Quando è troppo abbondante, siccome avvolge da ogni lato la glandula e penetra anche nell' interno della medesima, il suo sviluppo esagerato è causa di compressione e successiva atrofia del tessuto glandulare.

L' areola che riposa immediatamente sulla glandula mammaria risulta:

1° dall' epidermide, le cui cellule profonde sono cariche di pigmento;

2° dal derma, sprovvisto di fibre muscolari e molto ricco di glandule sebacee, le quali costituiscono i così detti tubercoli di Montgomery;

3° da uno strato muscolare, il cui spessore è di 2-3 millm., formato da fibro-cellule, alcune delle quali decorrono concentricamente al capezzolo a guisa di sfintere, altre hanno direzione longitudinale dalle parti profonde alle superficiali.

La parte esclusivamente glandulare della mammella è di forma alquanto schiacciata, un poco concava nella sua faccia posteriore, con margini arrotondati, di maggiore spessore al centro che alla periferia: è di colore bianco-sporco, dura, fibrosa. Appartiene alla classe delle glandule a grappolo; vale a dire gli acini riunendosi formano i lobuli, che costituiscono alla loro volta i lobi. Di questi se ne contano in ogni mammella dai quindici ai venti e ciascuno possiede un canale escretore suo proprio, che si apre nel capezzolo indipendentemente dagli altri: per tal modo la mammella, al pari delle glandule lagrimali, si potrebbe con ragione considerare piuttosto come la riunione di più glandule. I canali escretori principali sono chiamati *galattofori:* il loro orifizio nel capezzolo ha circa 0,7 millm. di diametro: nel loro tragitto a traverso il medesimo variano in diametro fra 1-2 millm.: alla base formano delle dilatazioni allungate di 4-7 millm. di diametro, cui venne dato il nome di *sacculi lactiferi:* al di sotto si restringono nuovamente e misurano allora 2-4 millm. di diametro. Nel loro ulteriore tragitto si dividono a modo dei rami di un albero, distribuendosi ciascuno ad un lobo distinto; alle loro estremità terminali stanno appesi dei gruppi di vescicole a fondo cieco, che sono i *cul-di-sacchi, vescicole,* o *acini* glandulari.

Nello studio istologico della glandula mammaria è utile partire appunto da questi ultimi. Gli acini sono di figura sferica, piriforme, od ovoidale: misurano dai 150 ai 180 μ nel loro diametro più lungo e dai 100 ai 120 μ nel più breve. Sono costituiti dalla *membrana propria,* omogenea e sottilissima, all' intorno della quale il connettivo si dispone concentricamente; fra la membrana fondamentale e l' epitelio alcuni autori descrivono un rivestimento endoteliale incompleto (De Sinéty), ma tale particolarità di struttura è fin oggi incertissima. Sopra questo strato riposa il rivestimento epiteliale regolarissimo, formato da cellule cubiche, del diametro di 12 μ in media.

I canali escretori che seguono immediatamente all' acino hanno tes-

Digitized by Google

situra identica a quella dell' acino medesimo. Nei condotti escretori di maggior ampiezza le cellule epiteliali divengono cilindriche; la membrana limitante si fa più grossa ed appare costituita da un tessuto fibroso tra i cui fasci si vedono cellule endoteliali. Sulle pareti di questi canali si trovano numerose fibre elastiche: da alcuni autori vengono anche descritte fibro-cellule muscolari, ma la loro presenza viene negata da Eberth, Henle, Kölliker, Labbé e Coyne.

I varî acini si aggruppano insieme in numero più o meno grande secondo i periodi della vita nella quale si considera la mammella, e colla loro riunione costituiscono il lobulo. Non stanno però mai in immediato contatto l' uno dell' altro, ma rimangono separati dal connettivo la cui abbondanza è variabilissima. Tra i diversi lobuli poi la quantità del tessuto fibroso è di gran lunga maggiore. La mammella è senza dubbio quella glandula in cui lo stroma si trova più copioso e forma così gran parte dell' organo, al contrario delle altre glandule a grappolo, ove le vescicole si possono dire contigue. Le proporzioni rispettive fra lo stroma e la parte glandulare variano dentro limiti molto estesi, secondo che si considera la mammella di una giovinetta, o della donna nel periodo di gestazione e di allattamento. Nella prima lo stroma prevale in modo considerevole e la glandula non è rappresentata che dai dutti escretori e da pochi acini.

Le disposizioni più importanti del connettivo sono le seguenti. All' intorno di ciascun acino forma una zona sottilissima, chiara, trasparente, poverissima di elementi cellulari, nella quale scorrono i capillari sanguigni peri-acinosi: all' infuori di questa zona rimane uno strato più grosso, più denso, più serrato, le cui fibre sono disposte concentricamente alla membrana fondamentale e formano quasi una seconda parete più resistente: tra le fibre stanno interposte molte cellule piane. Più all' esterno lo stroma resulta di fasci incrociantisi in vario senso, rivestiti qua e là da cellule endoteliali: circonda i cul-di-sacchi e divide i singoli lobuli. Negli spazi inter-lobulari si trovano sparsi anche isolotti di tessuto adiposo.

Sui vasi linfatici proprî della mammella molto è stato discusso dagli istologi. Le accurate ricerche di Coyne e Labbé hanno posto fuori di dubbio la loro esistenza. Però al contrario delle altre glandule a grappolo, nelle quali gli acini non sono separati che per un sottile strato dalle lacune linfatiche, nella mammella invece si troverebbero all' infuori della zona densa di connettivo, disposta concentricamente alla membrana limitante. In altre parole i linfatici nella mammella sarebbero peri-lobulari, anzichè peri-acinosi.

Dopo queste brevissime nozioni anatomiche è pure indispensabile per il mio scopo di gettare un rapido sguardo sullo sviluppo della glandula mammaria in alcuni periodi della vita.

Nata a spese dello strato muccoso di Malpighi durante il quarto

Digitized by Google

mese della vita intrauterina, la glandula all' epoca della nascita misura 7-9 millm. di diametro ed è composta da 12-15 lobi, di cui i periferici sono in un periodo di sviluppo più avanzato dei centrali. Questi ultimi sono formati da un canale escretore a pareti fibrose tappezzate da uno strato di piccole cellule cilindriche; alla sua estremità si trova un rigonfiamento a forma di clava, sprovvisto di parete, ripieno di cellule, e destinato alla formazione dei nuovi condotti glandulari. Nei lobi periferici si veggono all' estremo di ciascun canale galattoforo varî di questi rigonfiamenti. Durante tutta l'infanzia la glandula cresce lentamente: dall'estremità clavate dei canali galattofori partono nuove ramificazioni; i canali mano a mano si scavano, acquistano una struttura più perfetta e costituiscono veri e proprî condotti. Per tal modo, in conseguenza del successivo prodursi di nuove diramazioni, si formano poco a poco dall' epoca della nascita fino alla pubertà i condotti escretori terminanti essi pure con un rigonfiamento pieno di cellule. Prima della pubertà non si trovano i veri acini gladulari: solo allora cominciano ad apparire alla periferia della glandula ed in seguito nelle parti centrali. Però è al momento della prima gravidanza che la struttura glandulare si completa e gli acini si sviluppano in numero considerevole. Al tempo medesimo, e soprattutto durante l' allattamento, gl' isolotti adiposi interlobulari scompaiono e all' intorno dell' acino i due strati connettivali subiscono importanti modificazioni. Il più interno diviene più chiaro e sovente vi si vedono manifesti i capillari sanguigni: il secondo si fa più grosso, i suoi fasci sono voluminosi, refrangono vivamente la luce, prendono coi reattivi coloranti uno speciale splendore, quale si ritrova nel connettivo ricco di succhi nutritivi e nel quale la nutrizione si compie in modo attivo. Le cellule interposte ai fasci sono tumefatte, più ricche di protoplasma e più visibili che durante i periodi di riposo della glandula. Le cellule epiteliali poi aumentano di numero, ma non si accumulano in strati successivi; bensì s' interpongono alle altre già esistenti, onde il volume degli acini viene considerevolmente a crescere. Arrivata al massimo questa dilatazione, le cellule epiteliali si dispongono in più serie, si riempiono di granulazioni grassose, cadono nella cavità dei cul-di-sacchi, ove si disfanno per constituire prima il colostro e poi il latte.

Cessato l' allattamento, la glandula diminuisce di volume: una gran parte degli acini sembra atrofizzarsi e scomparire per riformarsi poi in una nuova gravidanza.

Quanto agli altri cambiamenti che la mammella subisce nei periodi successivi della vita, gli trascurerò perchè inutili al mio argomento.

Digitized by Google

CAPITOLO II.

Definizione e Storia.

Ricordato così rapidamente ciò che di più necessario offre lo studio anatomico e fisiologico della glandula mammaria, avanti di procedere oltre è necessario definire con chiarezza ciò che si deve intendere per *ipertrofia* di un organo e più specialmente della mammella. Il Birkett[1] si esprime a tale proposito nel modo seguente, distinguendo l' *ipertrofia vera* dalla *falsa*. « L' ipertrofia vera è quello stato di un organo, nel quale uno dei tessuti che lo compongono allo stato normale, oppure varî hanno preso uno sviluppo straordinario: per es. nell' organo che studiamo, i tessuti glandulari e cellulari possono nella mammella, in totalità o in parte, prendere un tale sviluppo da sorpassare notevolmente il volume dell' altra mammella che ha conservato il volume normale. La falsa ipertrofia al contrario si ha quando un organo è in apparenza cresciuto di volume, ma non lo è in realtà e deve il suo volume maggiore all' aumento di un tessuto estraneo alla sua normale composizione. Ciò ad es. si verifica quando la mammella è enormemente ingrossata in grazia dello sviluppo di tumori fibrosi e di cisto-sarcomi. » Le opinioni del Birkett, benchè accettate da molti, non mi sembrano giuste: quella che egli chiama ipertrofia falsa rientra semplicemente tra i neoplasmi, mentre la definizione dell' ipertrofia vera è inesatta in quanto comprende anche gli aumenti di volume dovuti all' iperplasia di un solo tessuto.

L' ipertrofia in generale è il resultato di una nutrizione esagerata e dello sviluppo anormale di un organo o di una parte del corpo. Quando tale aumento di nutrizione e di volume si compie contemporaneamente in ogni parte di un organo in modo che tutti i tessuti che lo compongono vengono ad accrescersi, pur mantenendo fra loro le proporzioni fisiologiche, si ha allora la *ipertrofia vera:* un bell' esempio ce l' offrono i reni, uno dei quali diviene più voluminoso ogni volta che l' altro sia incapace di funzionare. Quando invece uno solo fra i tessuti di un organo cresce a scapito degli altri si ha l' *ipertrofia falsa*, nella quale si possono in certi casi comprendere alcune specie di tumori. Così nella mammella qualora

[1] *Diseases of the breast*, 1850.

Digitized by Google

si verificasse aumento della sola glandula a spese dello stroma si avrebbe l'*adenoma*, mentre si avrebbe il *fibroma diffuso* quando il solo connettivo andasse incontro a soverchio accrescimento.

Queste cose era indispensabile per me dire, affinchè riuscisse ben chiaro qual concetto avessi dell' ipertrofia e non nascessero equivoci sulle conclusioni alle quali sarò per giungere.

Le nozioni degli antichi sull' ipertrofia della mammella non potevano essere che incompletissime e in nessun modo riguardanti l' anatomia patologica. Il primo tentativo di classazione fu quello di Fingerhuth [1] nel 1837, che la distinse in *acuta* e *cronica*, in riguardo al decorso più o meno rapido.

Avanti di ogni altro Velpeau [2] cercò di stabilire una classazione sopra basi anatomo-patologiche ammettendone tre varietà:

1ª Ipertrofia glandulare propriamente detta.

2ª Ipertrofia fibro-cellulare.

3ª Ipertrofia di tutti i tessuti con predominio del cellulo-adiposo.

Ma questa divisione fu in verità fondata piuttosto sopra argomenti teorici, anzichè sopra fatti di osservazione e perciò indiscutibili.

Virchow [3] nel suo classico Trattato dei Tumori parlò dell' ipertrofia della mammella nel capitolo dei Fibromi. Egli ne descrisse due varietà distinte col nome di *elefantiasi molle* e di *elefantiasi dura*. Nella prima si avrebbe iperplasia del connettivo interstiziale, il quale rimane ricco di succhi e molle: nella seconda invece il connettivo neoformato è duro, resistente ed ha tendenza a retrarsi ed atrofizzarsi. In ambedue i casi l' elemento glandulare rimarrebbe passivo, soffocato, dirò così, dal prevalente sviluppo dello stroma. In tal modo Virchow veniva ad identificare l' ipertrofia al fibroma diffuso, od anche alle infiammazioni croniche interstiziali.

Opinione affatto contraria emise Broca [4] che riunì l' ipertrofia agli adenomi; ma il suo giudizio non ebbe gran valore, imperocchè in questa medesima classe riponeva perfino i fibromi ed i cisto-sarcomi.

I successivi autori si accostarono più o meno all' idee del Virchow, non escluso Labarraque, [5] che sull' Ipertrofia della Glandula Mammaria pubblicò un lavoro assai ben fatto dal lato clinico, ma molto incompleto e povero di critica dal lato anatomico.

Anche Klebs [6] riguardò questa malattia come una *iperplasia diffusa*

---

[1] *Zeitschrift für die gesammte Medicin*, 1837.

[2] *Traité des maladies du sein*, 1854.

[3] *Die krankhaften Geschwülste*, vol. I, 1863. — Trad. francese, vol. I, pag. 318 e 325, 1867.

[4] *Traité des tumeurs*, vol. II, 1869.

[5] *Étude sur l'hypertrophie gén. de la Glande Mammaria*, 1875.

[6] *Path. Anat.*, vol. I.

Digitized by Google

progressiva della glandula mammaria e sospettò che dovessero esistervi alterazioni dei vasi linfatici, simili a quelle dell'elefantiasi.

Al contrario Birch-Hirschfeld [1] credè probabile che l'ingrossamento delle mammelle derivasse da una iperplasia uniforme di tutti gli elementi della glandula e fondò tale giudizio sopra i casi ove venne constatato aumento della secrezione lattea. Lamentava però la mancanza di esatte ricerche istologiche in proposito.

In grazia della gentile cortesia del prof. T. Rosati e dott. F. Colzi, avendo avuto occasione di osservare e studiare un caso bellissimo d'ipertrofia delle due mammelle in una giovinetta di 13 anni e non trovando nei trattati di Anatomia Patologica notizie sufficientemente esatte su tale argomento, ho pensato di riunire tutte le osservazioni a me note d'ipertrofia mammaria, corredate da esame microscopico, onde tentare se dal loro confronto e dall'esame del mio caso fosse possibile di rischiarare un poco l'istologia patologica di questa malattia.

---

[1] *Trattato di Anat. Pat.*, traduz. italiana, Napoli 1879, vol. II.

Digitized by Google

CAPITOLO III.

Casistica.

Le Osservazioni che ho potuto raccogliere sono le seguenti: a ciascuna ho fatto precedere un breve riassunto clinico, mentre ho riferito estesamente ciò che riguarda l' anatomia patologica.

Osservazione I.[1]

Riassunto clinico. — Donna di 23 anni: tre anni e mezzo avanti la mammella cominciò a svilupparsi uniformemente durante una gravidanza. Dopo il parto si formò un ascesso che si aprì in tre o quattro punti. In una seconda gravidanza la mammella, rimasta stazionaria nell' intervallo, continuò a crescere per cui Velpeau credè opportuno di estirparla.

Anatomia Patologica. — La mammella è quasi uniformemente arrotondata: la pelle che la ricopre è percorsa da strie pigmentate dovute probabilmente a pregresse gravidanze: il capezzolo non trovasi più alla parte media, ma quasi al margine inferiore della mammella.

La circonferenza del tumore è di 50 centimetri a livello della parte media: alla bassa misura 40 centimetri. Il peso subito dopo l' operazione è di 4 libbre e mezzo. Dissecando la pelle che lo ricopre, si vede che è unita al medesimo da tessuto connettivo molto lasso e mobile, meno in corrispondenza della cicatrice dell' ascesso. Il tumore è distintamente lobulato e con cura riesce agevole separare i lobuli gli uni dagli altri: in un punto, un poco all' infuori e in basso, si ritrovano in modo distinto alcuni grani grandulari appartenenti alla glandula mammaria sana. Non vi sono aderenze fra questa parte sana, che del resto è pochissimo considerevole, e la porzione ipertrofica. Sarebbe quindi non una ipertrofia mammaria ma un tumore adenoide? Si potrebbe accettare questa seconda opinione: pure non dimentichiamo che le ipertrofie, quando sono considerevoli, finiscono coll' isolarsi completamente dai tessuti sani perdendo il loro peduncolo che si atrofizza.

Fatti alcuni tagli, in tutti si vedono i lobi riuniti da tessuto fibroso abbondante. Il tessuto è bianco, resistente, elastico. Non si lascia schiacciare dal dito e colla pressione se ne spreme un liquido vischioso, analogo alla sinovia. In alcuni punti in mezzo al tessuto glandulare si trovano delle masse biancastre,

[1] Marcé, *Bull. de la Société Anat.* — An. XXIX, pag. 200, 1854.

Digitized by Google

delle quali alcune raggiungono il volume di una piccola noce: sono molli, untuose al tatto, solubili nell' acqua ed offrono tutti i caratteri fisici della materia caseosa.

L' esame microscopico non ha mostrato altro che acini glandulari e globuli grassosi in grande abbondanza.

Osservazione II.[1]

Riassunto clinico. — Donna di 43 anni: ha avuto due figli che ha allattati. Nel 1851 senza causa apprezzabile cominciò ad ingrossarle la mammella sinistra. In un anno acquistò un volume abbastanza considerevole perchè il 22 dicembre 1852 Velpeau ne procedesse alla estirpazione.

Anatomia Patologica. — La pelle è sottile, senza aderenze: il tessuto adiposo sottocutaneo è completamente scomparso e la forma dei lobuli si disegna alla superficie. La massa del tumore non è formata da un tessuto omogeneo, ma è divisa in varî lobi perfettamente separabili, fra i quali si trova del cellulare lassissimo. Ogni lobo è costituito da due elementi: uno, facente rilievo alla superficie, elastico, grigio, granuloso, formava tanti piccoli granellini; l' altro, avente un riflesso iridescente, era di colore bianco. Il tessuto duro, essendo elastico, sembrava retratto fra i granellini grigio-rosei. Le proporzioni di questi due tessuti non sono le medesime in ogni punto. Nella parte superficiale della mammella i lobuli piccolissimi non sembrano circondati che da un sottile straterello di tessuto bianco, mentre che nelle parti profonde sono più voluminosi e rari e rimangono avviluppati da larghi strati di connettivo. Alla base si trova una borsa muccosa, distesa da sierosità.

Il microscopio, come l' occhio nudo, ha dimostrato che tutti i lobuli appartenevano all' ipertrofia (tous les lobules appartenaient à l'hypertrophie) e che contenevano tutti dei cul-di-sacchi glandulari.

Osservazione III.[2]

Riassunto clinico. — Donna di 40 anni. Nel 1852 durante una gravidanza si accorse che la mammella sinistra aumentava di volume. Per sei anni ha fatto uso di medicamenti risolventi, ma inutilmente. Nel 1858 il tumore misurava alla base 66 centimetri di circonferenza. La mammella fu estirpata il 30 dicembre 1859 da Demarquay: durante l' operazione, da un' apertura situata fra due lobuli della parte superiore, ebbe esito una grande quantità di liquido purulento.

Anatomia Patologica. — La mammella pesa 4 kilogrammi: presenta la forma di una mezza sfera appianata. La pelle che la ricopre è sottile; il pannicolo adiposo, per lo più così abbondante in questa regione, è completamente scomparso. Tutta la massa è circondata da una sottile membrana fibrosa che si toglie

---

[1] Velpeau, *Traité des mal. du Sein.* Paris, 1857, pag. 299.
[2] Demarquay, *Gaz. médic. de Paris*, 1859, pag. 818.

Digitized by Google

facilmente. Al di sotto si vedono lobulazioni di grandezza e forma differente: ciascuna è inviluppata da una membrana resistente, dimodochè si possono bene isolare le une dalle altre. Il volume di questi lobi è vario: i più grandi hanno la dimensione di un rene: altri non sono più grandi di una noce. Separandoli si vede al centro del tumore una grande cavità anfrattuosa, racchiudente ancora alquanto di quel liquido di aspetto purulento, che era scolato nel tempo dell' operazione. Non si è ritrovata alcuna traccia di canali galattofori: la pelle è stata tolta facilmente dove si vedevano le traccie del capezzolo. La consistenza di questi diversi lobi non era la medesima: alcuni erano durissimi, altri piuttosto molli.

Le differenti lobulazioni sono state incise una dopo l' altra. L' aspetto della superficie di taglio varia quasi per ciascuna. Nel più gran numero si vede una superficie biancastra, granulosa, opacante appena il coltello. Dissecando le granulazioni si vedono percorse da piccoli canali, la cui interna superficie è liscia, lucente, bagnata da un liquido untuoso: esse formano dei cul-di-sacchi immersi nello stroma fibroso. In qualche lobo si trovano delle piccole cisti vescicolose, a parete sottile, ripiene del medesimo liquido filante. In due o tre lobi l' elemento glandulare esiste ancora ma in minore abbondanza: non vi si vedono più che alcune piccole granulazioni biancastre, perdute nel grasso, che è percorso da sepimenti fibrosi. I lobi che hanno la consistenza fibrosa presentano al taglio una superficie bianca, uniforme, quasi liscia e senza granulazioni: il loro aspetto ricorda interamente quello dei tumori fibrosi. Infine uno o due lobi assai voluminosi sono circondati da un guscio fibroso, denso, resistente: il coltello li divide a fatica: la loro superficie ha un' apparenza fibroide: la loro consistenza è lardacea, ma raschiando la superficie con la lama del coltello non si ottiene il succo canceroso caratteristico.

L' esame istologico fatto dal dottor Dufour dette i seguenti resultati.

Di varî frammenti due erano composti in gran parte di grasso, d'un bianco opaco, formato da magnifiche vescicole adipose. Tutti gli altri frammenti presentavano identica tessitura : in due o tre solamente era possibile ritrovare in alcuni punti gli avanzi del tessuto mammario, caratterizzato da acini bene evidenti con epitelio normale. Gli altri frammenti a struttura identica erano costituiti da tessuto fibroso a differenti stati, ora da fibre propriamente dette, ora da masse leggermente granulose e di aspetto fibroide: negl' interstizî si trovano numerosi nuclei e cellule allungate di connettivo. Una di queste masse presenta un aspetto notevole: sembra essersi sviluppata nel connettivo che circonda e riunisce i più piccoli lobuli glandulari in modo che l' insieme di questa massa simula l' aspetto d' una ipertrofia glandulare della mammella. In nessuna parte si scoprono gli acini mammarî col loro epitelio: solamente i fasci fibrosi simulano la forma degli acini intorno ai quali pare che si siano sviluppati: gli avrebbero così in qualche modo schiacciati col loro sviluppo morboso.

Anche il signor Robin ha constatato una ipertrofia così degli elementi glandulari, come dello stroma fibroso: i differenti aspetti del tessuto dipendevano dalla maggiore o minore quantità relativa di questo stroma e dei cul-di-sacchi glandulari. Ha pure esaminato al microscopio il liquido trovato nella cavità di cui abbiamo parlato, e l' ha trovato costituito da sierosità tenente in sospensione dei globuli detti di mucco, per lo più granulosi, un gran numero di granuli o goccie di grasso e una quantità di globuli sanguigni.

Digitized by Google

Osservazione IV.[1]

Riassunto clinico. — Giovinetta di 17 anni. A 15 anni, non essendo ancora mestruata, si accorse che le mammelle aumentavano di volume. A 16 anni comparvero le mestruazioni, le quali però non hanno continuato che in modo irregolarissimo, cinque o sei volte in due anni. Il volume dei tumori crebbe enormemente, e Manec estirpò prima la mammella sinistra e dopo un mese la destra.

Anatomia Patologica. — La mammella sinistra pesava kilogrammi 7,500: la destra kilogrammi 8. L' esame anatomico fu eseguito con la più gran cura. L' ipertrofia era estesa a tutti gli elementi della mammella, ma principalmente alla parte glandulare. I canali galattofori erano enormemente ingranditi e in alcuni punti la loro cavità avrebbe potuto ricevere il dito piccolo. Alcuni di questi canali erano ripieni d' un liquido siero-muccoso, altri da vero latte.

Osservazione V.[2]

Riassunto clinico. — Donna di 26 anni. Nel 1850 sviluppo del tumore alla mammella sinistra. Nel 1853 dopo due gravidanze aumento rapido. Nel 1858 estirpazione.

Anatomia Patologica. — Il tumore pesa 16 libbre e mezzo. Pelle sottile: tessuto adiposo abbondante traversato da canali galattofori di varia dimensione, riunentisi nel capezzolo e formanti dei seni del volume di una nocciòla: la loro apertura all' apice del capezzolo si fa nel modo ordinario. La massa della glandula è brillante, uniforme, percorsa da numerosi canali galattofori distesi da latte, con dilatazioni e restringimenti successivi. Vi è un abbondante stroma fibroso d' un grigio biancastro, cosparso di acini di colore roseo, i quali per mezzo di dutti molto lunghi comunicano con i grossi canali galattofori. Nella metà inferiore della mammella si trova una cavità del volume di un pugno, ripiena di latte. Le pareti erano irregolari a causa di masse di connettivo ricoperte di materia butirrosa. Nella medesima sboccavano numerosi canali galattofori grandi e piccoli. — Altre cavità del volume di una noce e di una ciliegia sono sparse qua e là nella glandula.

L' esame istologico fu fatto sopra frammenti cotti nell' acido pirolegnoso allungato, poi seccati. Si trovò lo stroma costituito da grossi fasci fibrosi le cui cellule munite di numerosi prolungamenti comunicavano fra loro e contenevano qua e là alcune granulazioni grassose. Gli acini di figura piriforme, rotonda o allungata, misurano da 7 a 9 centesimi di linea di diametro e racchiudono, come pure i primi condotti escretori, un gran numero di piccoli nuclei con nucleoli brillanti, a contorni netti e un gran numero di globuli di grasso.

I condotti escretori più voluminosi avevano la struttura normale. Le pareti delle cavità erano formate da connettivo denso, provvisto di cellule, ma senza

---

[1] Manec, *Gaz. des hôpit.*, 1859, pag. 45.

[2] Lotzbeck, *Schmidt's Jahrbucher* ec., tomo CVI, pag. 51, 1860.

Digitized by Google

alcun rivestimento epiteliale. L'origine di queste cavità sembrava dovuta a una dilatazione del tessuto per accumulo del liquido, il quale aveva da un lato portata la distruzione della sostanza glandulare e dall'altro una nuova formazione di connettivo.

Il latte raccolto era circa due litri: era bianco, d'aspetto cremoso, inodoro, di reazione alcalina, della densità di 0,98. L'analisi quantitativa dette i seguenti resultati:

Acqua	67,52
Grasso	28,54
Zucchero e materie estrattive	0,75
Caseina	2,75
Sali	0,41

Osservazione VI.[1]

Riassunto clinico. — Giovinetta di 15 anni, non mestruata. Sviluppo considerevole della mammella destra, poi della sinistra. Viene estirpata la prima da Marjolin il 6 ottobre 1868.

Anatomia Patologica. — La mammella pesa grammi 1510: il capezzolo è scomparso e al suo posto si vede un'area scura: la pelle è ulcerata in due punti: le vene sono voluminose. L'aspetto del tumore è quello della glandula mammaria ipertrofica.

L'esame istologico fatto dal signor Saison, interno abilissimo e abituato alle ricerche micrografiche, sembra dimostrare che si tratti in questo caso di una vera ipertrofia del tessuto della glandula mammaria.

Osservazione VII.[2]

Riassunto clinico. — Giovinetta di 15 anni; mestruata dall'età di 14: dopo sei mesi le regole sono scomparse senza causa apprezzabile. Al tempo stesso le mammelle cominciarono ad aumentare di volume. Il mese appresso le mestruazioni ricomparvero ed hanno sempre poi continuato. Nonostante, le mammelle non hanno cessato di crescere rapidamente. Il 9 marzo 1875, dopo poco più d'un anno dal principiare della malattia, viene operata dal professor Richet.

Anatomia patologica. — La mammella pesava grammi 1985. A occhio nudo si vedevano i lobuli, del volume di una grossa noce circa, fortemente serrati gli uni contro gli altri. Il tessuto cellulo-adiposo era scomparso: fra i lobi si vedeva qua e là un certo numero di cisti vescicolari grosse quanto noccioli di ciliegia, contenenti un liquido trasparente, filante, analogo al muco.

Il signor Cadiat, il quale in un'opera recente[3] ha emesso l'opinione che la

---

[1] Marjolin, *Bull. de la Soc. de Chir. de Paris*, tomo IX, pag. 342.

[2] Labarraque, *Étude sur l'hyp. gén. de la Gl. mam.*, Paris, 1875, pag. 121 e 21.

[3] Cadiat, *Du dévelop. des tum. cystiques du sein*, Paris, 1874.

Digitized by Google

mammella non esista come glandula allo stato normale all' infuori della gravidanza, pensa che il nostro tumore non è che l' esagerazione di questa tessitura fisiologica, e che per conseguenza è formato in modo prevalente da connettivo. Del resto, egli dice, si poteva con facilità rendersene conto mettendo un frammento del tumore in una soluzione di acido acetico: si vedeva diventare trasparente, gelatinoso come un pezzetto di tendine. In mezzo a questa massa così considerevole di tessuto fibroso si scorgevano qua e là alcuni canali galattofori fini, perduti nello stroma fibroso, più voluminosi però che allo stato normale, fatta eccezione del periodo di gravidanza. Essi sono rivestiti da epitelio pavimentoso: qua e là si vede qualche cul-di-sacco glandulare nel quale si trova un epitelio incompletamente sviluppato.

Com' è facile accorgersi, il tessuto fibroso predomina, soffoca i canali: ciò spiega la mancanza di secrezione lattea nelle donne malate d' ipertrofia mammaria.

Osservazione VIII. [1]

Riassunto clinico. — Donna di 40 anni: ha partorito quattordici mesi innanzi ed ha allattato per due o tre mesi: dopo ha dovuto cessare perchè la mammella sinistra si è ammalata ed ha aumentato di volume. Questo aumento si è fatto più marcato negli ultimi mesi, e al tempo stesso la malata è stata presa da accessi febbrili che vennero considerati di natura miasmatica. — Al momento dell' ammissione (14 settembre 1869) la mammella sinistra ha un volume doppio di quella del lato opposto: la glandula è presa in massa: è dura, ingorgata: la pelle è adesa alla glandula ed inspessita: offre un' apparenza analoga a quella di una scorza di arancia: è percorsa da enormi vene. — La mammella viene estirpata il 17 settembre.

Anatomia patologica. — All' esame anatomico si trova un infiltramento di tutta la glandula e della pelle che la ricopre. L' aumento di volume della glandula dipende da una iperplasia considerevole del connettivo. Nella parte interna e superiore del tumore si trova un piccolo nucleo, grosso quanto una mandorla, nel centro del quale sta un piccolo ascessetto antico circondato da un denso guscio fibroso.

L' esame microscopico fa riconoscere una iperplasia del connettivo dello stroma e un considerevole infiltramento di elementi embrionarî. Le parti glandulari sono rispettate: in nessun punto si trovano alveoli cancerosi.

Disgraziatamente le osservazioni che ho riferito, oltre essere in piccolo numero, mancano anche per la massima parte di chiarezza sufficiente e di dettagli tali da riuscire veramente utili. Se ci facciamo a considerare il valore di ciascuna, sarà agevole accorgersi fino a qual punto siano incomplete e difettose.

Così nell' *Osservazione I* non è difficile si trattasse di un neoplasma sviluppatosi nella mammella: ciò almeno può argomentarsi dall' avere

[1] Labbé et Coÿne, *Tr. des tum. benignes du sein.* Paris, 1876, pag. 243.

Digitized by Google

trovato in un punto, un poco all' infuori ed in basso della parte malata, una porzione di glandula mammaria sana separata interamente da quella ipertrofica. L' esame microscopico essendo riferito in modo tanto breve da non recare alcun soccorso, ed essendo d' altra parte stranissimo e non verificato mai in altri casi che l' ipertrofia occupi solo una parte della glandula rispettandone un' altra, diviene oltremodo probabile il dubbio che la supposta ipertrofia fosse in realtà un fibro-sarcoma, dubbio del resto che non era sfuggito a Marcè.

Nelle *Osservazioni II* e *VI* l' esame istologico viene ricordato in poche parole: nella prima si dice che *tutti i lobuli appartenevano all' ipertrofia e contenevano cul-di-sacchi glandulari;* nella seconda che tale esame *sembrava dimostrare si trattasse di una vera ipertrofia del tessuto della glandula mammaria.* Ora, bisogna convenirne, tuttociò è troppo vago, e detto troppo alla lesta per poterlo prendere in seria considerazione.

L' *Osservazione III* di Demarquay sarebbe per verità riferita con una quantità tale di dettagli da renderla preziosa, se disgraziatamente non si vedesse un completo disaccordo fra i due micrografi che esaminarono il pezzo patologico. Infatti, mentre Dufour trovò il tumore composto quasi esclusivamente da tessuto fibroso a varî periodi di sviluppo, Robin constatò una ipertrofia tanto degli elementi glandulari quanto dello stroma. Per verità non arrivo a comprendere tali contradizioni sopra fatti di pura e semplice osservazione. Quanto a me sarei inclinato a ritenere più esatto il giudizio di Dufour, perchè egli espone minutamente e con chiarezza tutte le alterazioni di tessitura della mammella: nondimeno, a volere rimanere nel giusto, non si potrà accordare grande valore all' Osservazione di Demarquay.

L' *Osservazione IV* è pure poco concludente per la sua brevità, ma contiene un dato prezioso, la presenza cioè del latte nei canali galattofori. Questo fatto, come avrò luogo di notare in seguito, può essere di grande utilità nello apprezzamento del posto in cui devesi anatomicamente collocare l' ipertrofia della mammella.

La stessa riflessione deve farsi riguardo all' *Osservazione V*, nella quale si trova l' unica analisi chimica conosciuta del liquido contenuto nella mammella ipertrofica. Se ciò non fosse, l' esame istologico meriterebbe ben scarsa confidenza a causa del processo adoperato nell' eseguirlo.

Quanto all' *Osservazione VIII* sarebbe stata desiderabile una chiarezza maggiore e dettagli più minuti. L' essere sopravvenuta l' ipertrofia durante un allattamento, il volume mediocre raggiunto in un anno circa, l' incollamento della pelle ai tessuti sottostanti, gli accessi di febbre, fanno sospettare si trattasse di una flogosi. E tale sospetto viene piuttosto convalidato dall' esame istologico, il quale mostrò un considerevole infiltramento di cellule embrionarie tanto nella pelle come nello stroma della glandula. Questi caratteri clinici ed anatomici sarebbero insoliti

Digitized by Google

nella ipertrofia mammaria: almeno non ho trovato altri casi simili a quello dei signori Labbé e Coyne.

E nemmeno l' *Osservazione VII* di Labarraque è superiore alla critica. Per essa un fatto solo viene provato, che cioè l' ipertrofia era dovuta all' aumento dello stroma con atrofia della parte glandulare. Del resto un vero studio anatomico del tumore non venne praticato e ciò è tanto più da lamentare in quanto quel caso si prestasse mirabilmente ad alcune indagini, p. es. alla ricerca della genesi delle cisti.

Da quanto ho detto è facile vedere come sia scarso nella letteratura medica il materiale relativo all' Ipertrofia della mammella. Spero nondimeno che anche con mezzi tanto ristretti potrò giungere a conclusioni abbastanza positive.

Ecco frattanto il caso che io ebbi agio di osservare nel 1879 nel Turno diretto dal prof. T. Rosati. Debbo alla gentilezza del dott. Colzi, allora suo Assistente, la storia clinica che qui riporto.

Osservazione IX.[1]

« Il giorno 7 agosto 1879 nel terzo turno chirurgico del R. Arcispedale di Santa Maria Nuova veniva ammessa Amabile Tartagli di San Donnino a Brozzi. Figlia di genitori sani è giunta all' età di 13 anni senza essere mai andata soggetta ad alcuna malattia. Diciotto mesi fa si accorse che la mammella diritta era ingrossata, rimanendo l' altra allo stato rudimentario; tale ingrossamento non era accompagnato dai sintomi più comuni della flogosi, non essendovi dolore spontaneo o provocato colla pressione e la pelle, presentandosi coi caratteri normali. La madre della fanciulla ci dice come la mammella non offrisse nulla di speciale all' infuori del volume: essendo vicina l' epoca della pubertà non se ne preoccupò, e rassicurò la figlia. Dopo quattro mesi però avendo la mammella acquistato un volume di poco inferiore a quello che ha la sinistra attualmente, la Tartagli si recò nella Clinica Chirurgica di Firenze, ove dimorò poco tempo, giacchè si era al termine dell' anno scolastico. Tornata a casa, cominciò a tumefarsi gradatamente anche la mammella sinistra, mentre quella del lato opposto continuava pure a crescere. Perciò venne in questo Spedale, ove venne fatto uso di una cura interna risolvente ed una esterna consistente in special modo in una valida e ripetuta compressione alla Guérin. Non ottenendosi alcun vantaggio con questi mezzi, fu proposto all' inferma di estirpare le mammelle, ma essa si rifiutò e se ne partì circa 10 mesi addietro. In questo tempo il volume dei tumori facendosi sempre più enorme, le condizioni generali essendo deteriorate, essendosi resa difficile la deambulazione, la Tartagli si decise a sottoporsi ad un atto operatorio, e nell' agosto 1879 fu ammessa in questo Spedale.

» La Tartagli è abbastanza sviluppata per la sua età: è abbastanza robu-

[1] Le parti comprese fra virgolette sono estratte dalla storia favoritami dal dott. F. Colzi. La Fig. 1 nella Tavola è la riproduzione esatta del ritratto della Tartagli.

Digitized by Google

sta per quanto si sia sempre trovata in condizioni igieniche assai sfavorevoli per ciò che riguarda il vitto e l'abitazione. È di carattere allegro, di abitudini puerili e per quanto sembra, dopo minuziose ricerche, giammai è stata passiva di mollizie e l'imene integro ci attesta la di lei fisica verginità. Ha voce rauca maschile; la mestruazione non è mai comparsa, e vi è assenza completa di peli sul pube.

» Stando la malata nella posizione eretta le mammelle pendenti hanno la forma di bisaccia essendo quasi pedunculate: la destra più voluminosa scende fino all'inguine, la sinistra fino all'ombelico. La pelle che le ricopre è solcata da una rete venosa a larghe maglie che immettono in tronchi più grossi del peduncolo: la pelle stessa presenta un colorito scuro; specialmente nelle parti inferiori, e qua e là è escoriata per lo sfregamento delle vesti. Una sfumatura nerastra sta a rappresentare un'areola della grandezza di una moneta da cinque lire che circonda un capezzolo appianato dal quale non scola alcun liquido. La pelle ed il connettivo sottocutaneo offrono una spessezza normale e scivolano ovunque sulle parti sottostanti. Nella località non vi è aumento di calore. La palpazione è ben tollerata e mediante la medesima si avverte come la forma della mammella sia lobulata e come ciascuna lobulazione sia ben distinta dalle altre. In altri termini, fatta astrazione dal volume, si direbbe che le mammelle hanno la fórma e la consistenza di quelle delle donne nel periodo di allattamento. Il peduncolo è quasi essenzialmente costituito dalla pelle e non vi si apprezzano pulsazioni di vasi arteriosi importanti.

» Nella stazione eretta la Tartagli presenta una cifosi dorsale a larga curva e la lordosi lombare è più marcata di quello che si osserva in condizioni fisiologiche: la spalla destra è più elevata e più prominente dell'altra. Tali deformità scompariscono nella giacitura orizzontale. »

Fatta diagnosi d'*Ipertrofia generale delle mammelle*, fu creduto unico compenso curativo possibile l'estirpazione. Il 27 agosto, cloroformizzata l'inferma, l'operazione venne con grande abilità eseguita dal dottor F. Colzi seguendo tutte le precauzioni del metodo antisettico di Lister.

« Prima viene operata la mammella destra, poi la sinistra e da ambo i lati si lascia un largo e voluminoso lembo superiore che viene ribattuto su altro piccolo lembo inferiore. Si fanno poche allacciature di arterie di medio e piccolo calibro e la quantità di sangue perduta durante l'atto operatorio è relativamente poca. Si fa la sutura profonda metallica e la sutura superficiale con catgut; la linea di sutura è molto arcuata, a convessità inferiore ed esterna: incomincia dal pilastro anteriore dell'ascella e giunge fino allo sterno: per tal modo i due angoli interni delle ferite distano fra loro di 4 centimetri.

» Dopo l'operazione vi fu eccessivo raffreddamento cutaneo, perdita di conoscenza, agitazione e moti convulsi: questo stato si prolungò per circa 20 ore. Nei giorni successivi le condizioni della Tartagli andarono sempre migliorando. Si ebbe riunione completa di prima intenzione a sinistra, incompleta a destra, giacchè la linea di sutura si disfece internamente per 6 centimetri e si ebbe in questo punto riunione di seconda intenzione.

» Avendo avuto agio di rivedere la Tartagli dopo 6 mesi dall'operazione l'ho trovata in stato generale soddisfacentissimo. Le curve vertebrali erano scomparse: la mestruazione si era stabilita regolare: la voce non si era modificata. »

Digitized by Google

Esame anatomo-patologico. — Ambedue le mammelle sono molto voluminose, la destra più assai della sinistra. La prima pesa kilogrammi 7,200; la seconda kilogrammi 3,250. La circonferenza, presa contornando la base del tumore, è a destra di centimetri 109; a sinistra di centimetri 84.

Le mammelle hanno la forma di una mezza sfera appianata: la loro consistenza rassomiglia a quella di questi medesimi organi nel periodo di allattamento e perciò ponendole sul tavolo anatomico si deformano e si schiacciano.

La pelle che le ricopre è di colorito normale: solo nel segmento inferiore della mammella destra si osservano due piccole escoriazioni superficiali dovute al continuo sfregamento delle vesti. Le vene sottocutanee dilatate formano intrecciandosi una rete di colore bluastro. L' areola, della grandezza di una moneta da cinque lire, è di colorito roseo sbiadito: il capezzolo è affatto scomparso. La cute scivola ovunque sulle parti profonde, e colla palpazione si avverte chiarissima la struttura lobare dell' organo.

La pelle si disseca facilmente anche col dito dalla glandula alla quale è unita da lasso connettivo privo interamente di adipe: è di spessore e di aspetto normale. Avvicinandosi all' areola diviene più sottile e aderente alle parti sottostanti.

Le mammelle risultano composte di grossi lobi riuniti fra loro da connettivo scarsissimo. Questi lobi sono ben distinti nelle parti profonde e si fondono poi in una unica massa avvicinandosi al capezzolo. Non sono tutti di uguale volume: il più grande è a destra, e misura 43 centimetri di circonferenza: il più piccolo a sinistra è della grandezza presso a poco di un rene.

Il tessuto adiposo manca affatto sotto la pelle ed alla faccia posteriore della glandula: grosse vene scorrono fra questa e la cute.

La superficie dei varî lobi è liscia, levigata, regolare, di colore bianco sporco: presentano tutti aspetto e consistenza uniforme.

I lobi vengono tagliati successivamente secondo il diametro maggiore, vale a dire dal capezzolo alla base. In tutti si osservano identici particolari di struttura.

Le superfici di sezione sono lievissimamente granulose, umide, di colorito grigio-roseo debole. Su questo fondo spiccano sottili striature biancastre e lucenti, le quali dalle parti centrali del lobo s' irradiano verso la periferia del medesimo, ramificandosi a guisa delle radici di un albero. Queste striature non si possono seguire fino alla periferia del lobo, ma si perdono nella massa del tumore molto prima di giungervi. Convergendo nelle parti centrali del lobo immettono nei larghi condotti galattofori che si trovano in questa regione, onde riesce evidente che rappresentano i dutti escretori di piccolo calibro.

I canali galattofori si aprono nel capezzolo per mezzo di orificî molto ristretti, che permettono appena il passaggio di una setola. Subito al di sotto si allargano enormemente, formando una dilatazione fusiforme (il così detto *sacculo*), i cui diametri trasversali variano fra i 3 ed i 5 centimetri ed i longitudinali fra i 4 ed i 7 centimetri. Alla base del sacculo il calibro dei condotti si restringe e si vengono a formare altrettanti canali capaci di ricevere il dito minimo o grosso a seconda dell' ampiezza del sacculo rispettivo. Ciascuno di questi canali si approfonda, diramandosi, in un lobo; il calibro delle ramificazioni però diminuisce progressivamente e rapidamente in modo che, cercando di aprirne alcune con le piccole forbici da bronchi, non è possibile seguirle fino alle parti periferiche del lobo. In nessun punto del loro tragitto presentano dilatazioni

Digitized by Google

cistiche o strozzature: contengono in discreta quantità un liquido giallastro avente i caratteri fisici del colostro. La loro superficie interna è regolare, levigata, lucente, senza vegetazioni che facciano sporgenza.

In veruna parte delle due mammelle esiste traccia di cisti per quanto piccolissime.

Esaminato al microscopio il liquido contenuto nei condotti galattofori si trovò resultare di una materia omogenea, splendente, di colore bianco-giallastro, nella quale stavano sospesi elementi simili a quelli del colostro, meno che per il volume: erano cioè corpi sferici, del diametro di 15 a 20 μ, composti di un ammasso di globuli di grasso, tenuti insieme da una sostanza unitiva.

Le ricerche istologiche vennero eseguite con la massima cura, giacchè furono esaminati varî frammenti di ciascun lobo, onde formarsi un concetto il più possibilmente esatto sulla tessitura della produzione morbosa. Dopo indurimento nell'alcool si praticarono sottili sezioni, che, colorite, furono chiuse alla glicerina o al balsamo. In tutti i preparati, che furono moltissimi, si ottennero sempre immagini identiche.

La struttura glandulare non apparisce in modo essenziale alterata. Gli acini sono ben manifesti: hanno figura sferica, piriforme od ovoidale; i primi oscillano nei loro diametri fra 40 e 250 μ, ma la massima parte misura da 140 ai 200 μ; quelli di figura più o meno allungata misurano nel massimo diametro dai 100 ai 250 μ e nel minore dai 60 ai 100 μ. Resultano di una membrana fondamentale sottilissima sulla quale stanno impiantate le cellule epiteliali. Non sono riuscito a trovare traccia del rivestimento endoteliale incompleto che, secondo Sinéty, rimarrebbe fra questa membrana e l'epitelio. In alcune vescicole si vede uno strato unico e completo di cellule epiteliali, cubiche, del diametro di 10 a 12 μ, con nucleo a contorni netti, sferico od ovale, del diametro di 4 a 6 μ (Fig. 2, *d;* Fig. 3, *a*); in altre l'epitelio si dispone in strati successivi fino a riempire interamente la cavità, sopratutto negli acini più piccoli (Fig. 2 e 3, *b, c*). In questo caso le cellule non conservano più la figura tipica, ma appariscono deformate per la pressione, del diametro di 6 a 10 μ, con nucleo ben distinto dai 3 ai 6 μ: alcune più grosse contengono due ed anche tre nuclei. Il protoplasma è finamente granuloso; diviene pallido e quasi invisibile per l'azione dell'acido acetico. In altre vescicole di volume maggiore le cellule sono infiltrate da granulazioni gassose: distaccandosi dalle pareti si accumulano nelle cavità glandulari insieme a grossi corpi granulosi del diametro di 15 a 20 μ (Fig. 3, *d*). In taluni cul-di-sacchi poi insieme a questi elementi si trova una materia omogenea, splendente, bianco-giallastra, non colorabile dal carminio, picro-carminio ec., non rischiarantesi per l'azione dell'acido acetico; essa sembra un prodotto di disfacimento cellulare e presenta caratteri ottici identici a quelli notati nel liquido contenuto nei canali galattofori (Fig. 3, *e*). In veruna parte si osservano vescicole prive di epitelio, atrofizzate o deformate. All'intorno della membrana fondamentale (Fig. 3, *f*) si trova una sottile zona di connettivo, chiara, povera di nuclei, e al di fuori di questa un secondo strato (Fig. 3, *g*) più grosso e più denso, composto di fibre disposte concentricamente alla membrana propria, tra le quali si vedono in buon numero nuclei allungati.

Le vescicole aggruppandosi insieme in numero variabile costituiscono i lobuli di forma ovale o irregolarmente sferica (Fig. 2). In alcuni preparati si vede

Digitized by Google

il termine del dutto escretore circondato da cul-di-sacchi, come è rappresentato nella Fig. 2, *a*.

I lobuli sono divisi da tessuto fibroso composto di fasci variamente intrecciati, ricoperti da cellule piane normali, ed aventi il medesimo aspetto che nella glandula sana. In questi spazî interlobulari si trovano i vasi linfatici. Essi sono rappresentati (Fig. 2, *f*) da lacune di figura triangolare, ovalare, semilunare, o variamente allungata, rivestite da endotelio: non offrono nulla per grandezza, disposizione ec. che si allontani dallo stato fisiologico.

Le proporzioni rispettive fra lo stroma e la parte glandulare non si possono facilmente esprimere a parole o con dati numerici. Solo posso dire che gli spazî interlobulari non erano molto estesi, imperocchè, adoperando il microscopio di Verick coll' obbiettivo 2 e oculare 1, difficilmente accadeva che nel campo del medesimo non si vedessero elementi glandulari, in qualunque punto si osservassero i preparati. Ora questa ricchezza di acini non solo è immensamente superiore a quella propria delle mammelle di giovinette giunte alla pubertà, ma è anche superiore a ciò che si vede nella mammella della donna durante il pieno sviluppo dell' attività sessuale, fatta eccezione del periodo di allattamento.

I dutti escretori più piccoli presentavano presso a poco struttura identica a quella dei cul-di-sacchi. Nei dutti di maggiore calibro, come pure nei canali amplissimi scorrenti nelle parti centrali dei lobi, le cellule epiteliali di rivestimento erano cilindriche: misuravano in lunghezza dai 10 a 20 μ ed in larghezza dai 6 ai 12 μ. Talora stavano disposte in un unico strato, talora invece in strati successivi ed in tal caso la loro grandezza era minore e la forma non più perfettamente cilindrica. Nella cavità di alcuni dutti, in specie nei più larghi, si vedeva la solita materia omogenea e bianco-giallastra, derivante dal coagularsi del liquido già trovato nei canali medesimi. Solo appariva chiaro come non si fosse formata in sito, ma provenisse da altre parti, non vedendosi qui le alterazioni dell' epitelio che si erano notate negli acini.

Nel connettivo che rimane all' intorno dei canali non si osservava alcun fatto che servisse a spiegare la dilatazione dei medesimi: i fasci di fibre per la loro grossezza ed aspetto erano simili a quelli delle altre parti dell' organo mammario. Non si vedevano neppure vegetazioni che sollevando l' epitelio sporgessero nell' interno dei dutti, come con tanta facilità si riscontra in alcuni tumori della mammella.

I vasi sanguigni della glandula, sia per calibro, sia per lo spessore delle pareti, non presentavano nulla d' insolito.

La pelle era perfettamente sana.

Digitized by Google

CAPITOLO IV.

Considerazioni anatomo-patologiche.

§ I.

ANATOMIA PATOLOGICA MACROSCOPICA.

L'Ipertrofia mammaria, se più frequente, non è però esclusivamente propria del sesso femminile. Non ne mancano esempî anche nell'uomo, e Petrequin[1] riferisce di averne veduto uno a Pavia con una mammella lunga 48 centim. In prova che lo sviluppo esagerato di questi organi, in modo da raggiungere il volume che hanno nelle donne, non è poi affezione rarissima, basta rammentare come la *ginecomastia* fra i coscritti venga notata nelle statistiche francesi una volta sopra 1500 individui. Tale anomalia spesso coincide con difetto di sviluppo degli organi genitali, ma talvolta esiste sola in persone del resto ben conformate. De Sinéty,[2] avendo avuto luogo di esaminare un caso d'ipertrofia mammaria nell'uomo, trovò che i canali galattofori erano ampî come nella donna durante l'allattamento e rivestiti da due strati di epitelio cilindrico. I cul-di-sacchi contenevano alcuni globuli di grasso e formavano veri acini, poco numerosi, ma tappezzati da un unico strato di cellule epiteliali cubiche. Non esistevano quasi fasci muscolari alla base del capezzolo; si trovava invece una grande quantità di tessuto adiposo nel quale stavano immerse le parti glandulari. — Del rimanente che gli acini mammarî nell'uomo siano capaci per numero e proprietà fisiologiche di avvicinarsi a quelli della donna, n'è prova la secrezione lattea osservata nel sesso maschile. È ben noto a tale proposito il caso riferito da Humboldt e Bonpland di un giovane Americano, che allattava un bambino in sostituzione della madre inferma.

Venendo ora a parlare dell'ipertrofia mammaria nelle donne, considerata in modo generale, si può dire che per lo più ambedue le mam-

[1] *Anatomie méd. chir.*, 1857.
[2] *Manuel prat. de Gynécologie*, 1879.

Digitized by Google

melle ne sono colpite simultaneamente; spesso il volume dell' una prevale su quello dell' altra. Qualora ne ammali una sola, ciò accade in proporzioni alquanto maggiori per il lato destro che per il sinistro. Sopra 33 casi da me raccolti, in 7 l' ipertrofia era a destra, in 4 a sinistra e 22 volte bilaterale: fra questi ultimi, trascurando le piccole differenze di due o tre centimetri nelle misure dei diametri del tumore, in 4 casi l' ipertrofia era maggiore a sinistra ed in 3 a destra.

Il peso cui possono giungere le mammelle è in qualche caso enorme. Manec n' estirpò due, una delle quali pesava kilg. 7 1/2 e l' altra 8; Boulli [1] riferisce che Hunter Lane ebbe a curare una donna di cui ciascuna mammella pesava 30 libbre; Durston [2] dà l' autopsia di una giovine la cui mammella destra pesava 40 libbre e la sinistra 64.

La pelle che ricopre il tumore, a causa della distensione cui va soggetta, è tesa, lucente e vi si vedono disegnati grossi vasi venosi e delle macchie acromiche allungate, simili a quelle che si osservano sul ventre delle donne che hanno fatto figli. La cute in qualche caso è di colorito lievemente violaceo per la distensione dei vasi venosi: talvolta per la maggiore vascolarizzazione è cosparsa di aree pigmentate, specialmente nelle parti più declive. Nei primi periodi della malattia può apparire alquanto più grossa; negli ultimi invece, a cagione del peso che deve sopportare, suole trovarsi più sottile. La sua struttura non è mai però essenzialmente alterata, e se talora la superficie ne è unpoco ineguale, rugosa, simile alla scorza di un' arancia, dipende, come viene notato nelle Osservazioni di Ory [3] e di Rousseau, [4] dalla sporgenza delle glandule sebacee e sudorifere. In nessun caso, eccetto quello assai dubbio di Labbè e Coÿne, ho veduto rammentate alterazioni tali da giustificare il nome di *fibroma elefantisiaco* imposto da Virchow a questa malattia; nome del resto che anche dall' illustre patologo tedesco viene riconosciuto come poco esatto, dichiarando egli stesso che in questa forma non si osservano le lesioni anatomiche proprie dell' Elefantiasi ordinaria.

L' areola è slargata, di colorito bruno; il capezzolo nel massimo numero dei casi è appianato e non fa più rilievo; in una donna veduta da Skuhersky [5] al suo posto si osservava un infossamento nel centro del quale sporgeva una piccola rilevatezza bruna rappresentante il capezzolo.

La consistenza delle mammelle ipertrofiche varia molto anche secondo il volume raggiunto. Finchè questo è moderato, sono abbastanza dure, resistenti, nè cadono in basso; a misura che aumenta, si fanno

---

[1] *Schmidt's Jahrbücher*, 1835.
[2] *Philosophical Transact.*, tomo, II, 1669.
[3] Labarraque, *loc. cit.*, pag. 34.
[4] *Revue médico-chir.*, 1856 pag. 596.
[5] *Weitenweber's Neue Beit. zur Chir.*, *1841.*

Digitized by Google

più molli e pendenti. Colla palpazione si ha talora un senso di ondulazione tale da fare credere alla presenza di un liquido, e molti chirurghi ne sono rimasti ingannati tanto da praticare delle punture esploratrici: in generale però la consistenza è un poco minore di quella che si ha in questi organi nel periodo d' allattamento, pur rimanendo sempre ben distinte le varie lobulazioni della glandula. A causa di questa mollezza e del peso, le mammelle tendono a divenire pendenti e finiscono col riposare sull' addome, sulle coscie e sono state vedute giungere fino ai ginocchi. Naturalmente allora divengono quasi pedunculate e la circonferenza alla base è minore di quella presa verso la metà dell' organo: di ciò è causa la tendenza che ha la glandula a cadere in basso, non essendo più sostenuta abbastanza dalla pelle, onde alla base rimane solo una scarsa quantità di connettivo.

Secondo Virchow in alcuni casi al periodo ipertrofico ne succederebbe un secondo atrofico. Tutto l' organo, compresa la pelle, si retrarrebbe, s' impicciolirebbe, diventerebbe duro, rimanendo strettamente applicato contro il torace; il capezzolo s' infosserebbe. In tali circostanze sarebbe facile la confusione con il *Cancro atrofico* e solo per un accurato esame microscopico si giungerebbe ad evitare sicuramente l' errore. Tale asserzione di Virchow, già emessa anche da Cruveilher e ripetuta poi da altri patologi, non so invero sopra quali basi poggi, poichè in nessuno fra i casi d' ipertrofia che ho potuto raccogliere, le mammelle erano pervenute a tale stadio di atrofia. Solo da Labbé e Coyne viene citato come tale il caso che forma il soggetto dell' Osservazione VIII, ma non vedo con quanta ragione, imperocchè ammettendo pure che si trattasse di una vera ipertrofia, il che è molto dubbio, il tumore mammario non aveva subìto alcuna retrazione o impicciolimento.

Il tessuto adiposo che normalmente si trova fra la pelle e la glandula scompare nell' ipertrofia, fatta eccezione di quei rari casi nei quali è il suo sviluppo esagerato che si fa causa dell' ipertrofia medesima. In suo luogo si osserva un connettivo lasso che permette alla cute di scivolare sopra il tumore. Un simile connettivo riunisce fra loro i diversi lobi, i quali appariscono sempre ben distinti ed isolabili. Fra la mammella e la parete toracica può svilupparsi un' ampia borsa sierosa e sopra 16 casi, nei quali viene riferito l' esame anatomico, trovo esserne stata fatta menzione due volte.

Il tumore mammario può in talune circostanze infiammarsi e dare luogo ad ascessi, il che forse dipende da traumi, da compressioni, ec.: cause traumatiche sono pure capaci di provocarne la gangrena. Però tali esiti sembrano più rari di quello che potrebbe sospettarsi riflettendo all' enorme volume raggiunto dall' organo ammalato ed alla esagerata attività nutritiva che deve esistere nel medesimo. Così sopra 16 casi due volte sole si accenna alla formazione di ascessi, ed una volta a quella della gangrena.

Digitized by Google

Praticando dei tagli nel tumore, le superfici di sezione presentano aspetto variabile non solo nei varî casi, ma anche talvolta nei varî lobi di una medesima mammella. Spesso viene detto dagli autori che i caratteri fisici del tessuto morboso non differiscono da quelli della glandula sana. Da altri viene con più dettagli riferito che le superfici di sezione sono di colorito biancastro, bianco-giallastro uniforme, ovvero che resultano composte di un fondo leggermente roseo ed anche granuloso, sul quale spiccano delle strie biancastre, lucenti, iridescenti. In pochi casi la massa del tumore o qualche lobo del medesimo sono formati da un tessuto denso, fibroso, lardaceo. — La consistenza del tumore è più o meno grande, secondo il colore e l' aspetto che offrono le superfici di taglio: si può dire che è tanto più considerevole quanto più il tessuto morboso è denso e lardaceo: nei casi in cui il tumore era tanto molle da simulare l'ondulazione, fu trovato il tessuto infiltrato abbondantemente da siero. Siffatta variabilità di aspetto e di consistenza deve senza dubbio dipendere dalla maggiore o minore abbondanza del connettivo: mancano però ricerche accurate per poterlo stabilire con sicurezza.

Non di rado si trovano cisti di varia grandezza, ora piccole come noccioli di ciliegia, ora capaci di contenere un pugno. In 16 casi vengono menzionati 5 volte. Le loro pareti sono levigate, lucenti, regolari: solo una volta venne ritrovato una grossa massa vegetante che sporgeva nella cavità cistica. Il loro contenuto era una volta formato da sostanza caseosa, una volta da latte e le altre da liquido siero-mucoso filante. Due volte la loro presenza era unita alla dilatazione dei canali galattofori.

Sopra 16 casi cinque volte questi canali sono stati trovati ampliati e talora tanto da potervi introdurre il dito. Sembra però che questa dilatazione sia rimasta sempre limitata ai dutti più grossi, e che rapidamente diminuisse a misura che i medesimi andavano ramificandosi e perdendosi nella massa del tumore. Il loro calibro solo in un caso era irregolare per ristringimenti e dilatazioni successive. Il loro orifizio nel capezzolo giammai fu trovato più ampio del normale: nel mio caso vi si poteva introdurre una setola; in altri viene detto che si apriva nel modo consueto alla superficie cutanea. Nel loro interno eravi contenuto ora un liquido siero-mucoso, ora un liquido simile al colostro, due volte del latte.

Nella precedente descrizione anatomo-patologica mi sono unicamente proposto di dare un quadro generale dell' ipertrofia mammaria, senza pretendere di esporre separatamente i caratteri macroscopici proprî delle varie forme di questa malattia, il che non è oggi possibile per mancanza di materiali sufficienti. Nemmeno mi sono trattenuto sopra alcune varietà nelle quali l' aumento di volume è dovuto a sviluppo esagerato dell' adipe o dei vasi, giacchè di queste parlerò più a proposito in appresso.

Digitized by Google

§ II.

ISTOLOGIA PATOLOGICA.

Il ricercare quali sono le alterazioni istologiche caratterizzanti l'ipertrofia delle mammelle è un compito oltremodo arduo, e ciò che ho scritto nel Capitolo III me ne fa sicura testimonianza. Nondimeno, l'esatta e rigorosa valutazione dei casi noti permette di riconoscere come queste alterazioni non siano sempre identiche e come sia perciò necessario dividere l'*Ipertrofia mammaria* in due grandi forme, che sono:

1° *Ipertrofia falsa,*
2° *Ipertrofia vera,*

accordando a queste denominazioni il valore già stabilito nel Capitolo II.

Comincerò innanzi tutto dall'occuparmi di queste due forme e di alcune loro varietà, esponendo di ciascuna i caratteri microscopici più sicuri; in seguito mi fermerò sopra alcuni fatti speciali, quali ad esempio la *dilatazione dei canali galattofori,* la *formazione di cisti,* che senza dubbio appartengono all'ipertrofia mammaria in genere, senza che per altro si possa oggi dichiarare se siano comuni ad ambedue le forme od in quale si trovino più di sovente.

1° — Ipertrofia falsa.

Benchè lo sviluppo di alcuni neoplasmi nella mammella possa dare luogo ad un considerevole aumento nel volume di quest'organo, nondimeno tali casi non si debbono ritenere come esempî d'ipertrofia, nè debbono quindi essere qui presi in considerazione.

L'esagerata attività nutritiva e l'esagerato accrescimento che ne è conseguenza, nell'ipertrofia falsa rimangono sempre limitati allo stroma, restando la glandula completamente passiva, o quasi. Dei tessuti che in modo prevalente compongono lo stroma, cioè l'adiposo, il vascolare e il fibroso, ciascuno è capace di prendere uno sviluppo preponderante di fronte agli altri, e di dare origine ad una varietà distinta d'ipertrofia falsa. Queste varietà, di ognuna delle quali abbiamo esempî nella scienza, sono quindi in numero di tre:

a) *Lipomatosi diffusa*
b) *Angectasia*
c) *Fibroma diffuso.*

a) *Lipomatosi diffusa.* — Eccettuati i casi nei quali l'esagerato accrescimento dell'adipe nella mammella è una manifestazione di poli-

Digitized by Google

sarcia, o nei quali l' iperplasia grassosa è collegata ed accompagna lo sviluppo di alcuni neoplasmi, la lipomatosi mammaria è molto rara, almeno ad un grado tale da costituire un vero stato morboso. Mammelle assai grosse per abbondanza di adipe non sono infrequenti a vedersi, ma non credo che nel massimo numero dei casi si debbano riportare nel campo della patologia, essendo la loro presenza conciliabile con una perfetta salute. La proliferazione morbosa di grasso può accadere nel tessuto adiposo retro-glandulare, ma in generale invade quello sottocutaneo, formando così un tumore che avvolge la glandula ed appartiene per ciò ai *lipomi capsulari* di Virchow.

La glandula non si comporta sempre ugualmente. In alcuni casi i lobuli separati da grasso s' ipertrofizzano. Nell' adunanza del 6 maggio 1851 dell' *Académie de Médecine* Amussat e Robert[1] lessero un rapporto sopra una memoria inviata da Rouyer de Saintes, il quale aveva estirpato due enormi mammelle, di cui la destra pesava libbre 20 $^1/_2$ e la sinistra libbre 30 $^1/_2$; i tumori erano costituiti da tessuto adiposo in mezzo al quale si trovavano dei nuclei glandulari non degenerati, ma molto aumentati di volume. S' ignora se queste porzioni ipertrofiche di glandula conservino la tessitura istologica normale, o se il loro accrescimento dipenda da iperplasia del connettivo.

In altri casi la glandula rimane passiva, o va incontro ad un processo di atrofia. Talora si trova respinta da un lato, come nel fatto riferito da Billroth;[2] talora invece i lobuli glandulari atrofizzati rimangono sparsi nella massa neoformata e nelle superfici di taglio si vedono fra il grasso dei noduli fibrosi, raggrinzati, che rappresentano la glandula alterata. — Tale scomparsa delle parti glandulari secondo Virchow si dovrebbe ad una *mastite cronica interstiziale*, secondo altri ad *atrofia* semplice; non credo improbabile che ambedue questi processi vi contribuiscano insieme.

Unitamente all' iperplasia del tessuto adiposo ed all' atrofia della glandula, può esistere dilatazione dei canali galattofori. Nel Museo di Anatomia Patologica di Firenze si conserva una mammella affetta da lipomatosi diffusa: nelle superfici di sezione non si vede più traccia di lobuli glandulari, ma i grossi condotti escretori sono dilatati in modo da potervi introdurre il dito minimo e si restringono mano a mano che vanno perdendosi nel grasso di cui unicamente è composto il tumore.

b) *Angectasia*. — Nella letteratura medica sono registrati tre esempî di questa varietà, due dei quali osservati da C. Langenbeck[3] e l' altro

---

[1] *Union Méd.*, Maggio 1851.
[2] *Handbuch der allg. und spec. Chir. von Pitha und Billroth*, vol. III, pag. 2.
[3] *Nosologie, und Therapie der Chir. Krank*, V, pag. 83.

Digitized by Google

da Image e Gake.[1] Dei primi due non conosco altri particolari all' infuori di quelli riportati da Virchow nella sua Patologia dei Tumori nel Capitolo degli Angiomi. Egli dice: « Conrad Langenbeck aveva già de» scritto due casi simili in giovinette di 18 a 20 anni: la glandula au» mentata di volume era percorsa come un gozzo vascolare da molte » vene e arterie dilatate. » — Nell' osservazione pubblicata dagli autori inglesi, il volume raggiunto dal tumore era abbastanza considerevole, misurando 62 centim. di circonferenza alla base, 35 centim. nel diametro verticale, 40 centim. nell' orizzontale. La pelle era di colorito violaceo; colla pressione metodica questo colorito scompariva e il volume della mammella veniva ridotto della metà circa. Coll' ascoltazione si percepiva un intenso rumore di *thrill.* — L' esame anatomico, dopo l' estirpazione del tumore, dimostrò una dilatazione venosa: solo la mammaria interna presentava un ristringimento assai valido prima di gettarsi nella succlavia. Lo spaccato della mammella aveva l' aspetto del gozzo vascolare: della glandula non rimanevano che pochi vestigi sparsi qua e là, di grandezza variabile fra un grano di miglio e una mandorla. Al microscopio, con debole ingrandimento, si vedeva in ogni parte una tessitura lacunare, la quale dipendeva dalla dilatazione enorme dei capillari.

c) *Fibroma diffuso.* — In questa varietà il processo iniziale è costituito dall' iperplasia del connettivo interlobulare e periacinoso, al quale talvolta tengono dietro alcune lesioni dei cul-di-sacchi, come proliferazione dell' epitelio, produzione di cisti, ec.; lesioni però che sono sempre secondarie, più o meno passive, e terminano coll' atrofia delle vescicole glandulari. È quindi oltremodo improprio il nome di *adeno-fibroma* imposto da alcuni Patologi a questa neoplasia, imperocchè la glandula non prende parte attiva alla neoformazione, anzi va scomparendo a misura che questa progredisce: se si trovano acini sparsi nel tumore, ciò dipende unicamente perchè si è sviluppato in un organo glandulare.

Primo ad andare incontro a processi iperplastici è il connettivo interlobulare che aumenta in modo talora enorme: esso apparisce costituito da fasci di tessuto fibroso, variamente fra loro intrecciati, sui quali stanno applicate le cellule piane più o meno ricche di protoplasma e granulose. In seguito prolifera anche il connettivo periacinoso: le due zone che circordano a guisa di seconda parete i cul-di-sacchi s' ispessiscono, atrofizzano le vescicole col loro esagerato sviluppo e formano in talune circostanze altrettante piccole granulazioni che si possono isolare e quasi enucleare dai tessuti circostanti, simulando in tal modo i lobuli glandulari. Qua e là possono ritrovarsi isolotti di vero tessuto adiposo, costituito cioè da vescicole di grasso.

---

[1] *Medico-chir. Transactions*, tomo XXX, 1847.

Digitized by Google

Sviluppandosi così il tessuto fibroso tra gli elementi glandulari deve necessariamente agire in modo meccanico sui medesimi. Talora si limita ad allontanarli, ma non può tardare anche a deformarli in varie guise. Per quanto manchino esatte ricerche istologiche, nondimeno si può con molta ragione supporre che le minute alterazioni rassomiglino a quelle solite ad aversi nel *fibroma circoscritto* della mammella. È quindi probabile che per l' iperplasia connettivale si formino restringimenti dei canali escretori con dilatazione dei tratti intermedî; che il tessuto neo-formato respingendo le pareti invada le porzioni dilatate sotto forma di vegetazioni globose o ramificate, ricoperte sempre dall' epitelio e dalla membrana limitante; che infine anche gli acini, per essere obliterati i dutti escretori dalle vegetazioni papillari, si dilatino in forma di cisti. — Le cellule epiteliali di rivestimento ora rimangono passive, ora proliferano con maggiore o minore attività, vanno incontro alla degenerazione grassosa e si disfanno.

Infine in questa varietà si osserva la tessitura propria del fibroma: in mezzo alla massa fibrosa rimangono perduti, soffocati, gli elementi glandulari. In alcuni punti perfino gli acini mancano affatto e qua e là si giunge a scoprire pochi canali galattofori. In altri, ove l' iperplasia connettivale non ha raggiunto il suo massimo sviluppo, appariscono rari acini rivestiti tuttora da cellule epiteliali normali o a vario grado degenerate.

I canali galattofori possono trovarsi dilatati; sembra che giammai siano state osservate le alterazioni dei vasi linfatici supposte da Klebs: almeno da nessuno ne viene fatta menzione.

È per il Fibroma diffuso che Virchow ammette un periodo atrofico successivo a quello ipertrofico. Già ho detto di non averne trovato alcun esempio sicuro nella letteratura: anzi a questo proposito farò notare come bisogna andare molto cauti nell' accettare come veri casi d' ipertrofia mammaria alcune osservazioni riportate dagli autori del principiare di questo secolo, imperocchè sotto un medesimo nome essi comprendevano l' ipertrofia ed i tumori così detti *adenoidei*. Tale confusione si trova perfino in Cruveilher. Questo illustre patologo inoltre dà per carattere distintivo fra l' ipertrofia giunta al periodo atrofico ed il Cancro atrofico la presenza o la mancanza del succo canceroso: ora, a detta anche di Virchow, questo carattere è affatto insufficente, trovandosi non raramente Cancri atrofici i quali non danno alcun succo per la raschiatura. Non è quindi improbabile che si siano tolti per ipertrofia mammaria fatti che in realtà appartenevano alla classe dei Carcinomi o dei Fibro-Sarcomi. Nondimeno, malgrado l' esito negativo delle mie ricerche, non intendo negare in modo assoluto che il Fibroma diffuso possa in uno stadio molto avanzato subire un processo di retrazione: la sua tessitura istologica è tale da non rendere impossibile questo esito.

Relativamente all' istogenesi del Fibroma diffuso può sollevarsi un

Digitized by Google

importante quesito, vale a dire se tale malattia appartenga alla classe delle neoformazioni vere e proprie, o a quella delle infiammazioni. La sua evidente rassomiglianza anatomica con le flogosi croniche interstiziali o *sclerosi;* il venire colpita ad un tempo tutta la mammella; l'andamento rapido che talora si osserva, onde fu da Fingerhuth ammessa una ipertrofia acuta; il trovare non di rado nei primi momenti la pelle rossa e la mammella dolente; la concomitanza di accessi febbrili; sono fatti che risvegliano serî dubbi a tale proposito. D'altra parte manca, o è per lo meno rarissimo, il raggrinzamento dell'organo, esito quasi regolare nelle sclerosi e che dovrebbe tanto più essere frequente in questa varietà a causa dell'enorme volume raggiunto dalla glandula; inoltre nelle sclerosi esiste sempre un primo periodo, durante il quale la parte malata si trova ricca di elementi embrionari che produrranno il nuovo tessuto fibroso, periodo che non è stato osservato in questa varietà d'ipertrofia falsa. — Nondimeno qualunque giudizio assoluto sarebbe prematuro e val meglio tenersi in riserva, aspettando che tale questione venga rischiarata da studî ulteriori, eseguiti specialmente sopra fibromi diffusi al loro esordire.

2° — Ipertrofia vera.

In questa forma tutte le parti costituenti la mammella, glandula e stroma, acquistano un volume patologico pur conservando fra loro a un dipresso le proporzioni normali. Altrove ho dichiarato come così considerata l'Ipertrofia non venga accettata da tutti e come in specie Virchow ed altri moderni patologi la neghino assolutamente. Ora, benchè le prove anatomiche fossero per l'innanzi scarse, incomplete, poco concludenti, nonostante, messe in relazione con alcuni dati clinici, erano certo bastevoli a risvegliare per lo meno qualche dubbio in proposito e a trattenere dal formulare un giudizio tanto reciso.

Infatti è noto come nel massimo numero dei casi l'ipertrofia invada ambedue le mammelle ad un tempo e come una delle cause principali sia la gravidanza. Ora non è egli probabile che ciò sia dovuto ad una esagerazione di quei processi fisiologici che si compiono nella mammella durante questo periodo della vita muliebre? Già ho indicato quali cambiamenti sopravvengano nell'organo: le cellule epiteliali proliferano e le più giovani, anzichè disporsi in strati successivi, s'interpongono alle già esistenti, onde il cul-di-sacco glandulare deve necessariamente distendersi ed aumentare di volume; nuovi acini si formano e non in numero insignificante, ma in quantità straordinaria; il connettivo periacinoso s'infiltra di succhi e di elementi cellulari ed acquista uno spessore maggiore. Se tale attività nutritiva, che pure nelle condizioni usuali produce una ipertrofia fisiologica, diverrà esuberante, non potrà egli accadere che per prodotto finale si abbia una ipertrofia patologica

Digitized by Google

senza che perciò la mammella cambi essenzialmente di tessitura? E che questa non sia una ipotesi affatto vana potrebbe dimostrarlo per esempio la guarigione ottenuta in due casi da Fingerhuth col provocare artificialmente per mezzo dell' aspirazione un' abbondante secrezione lattea, la quale servì così, mi sia permessa la frase, da mezzo derivativo col qual ebbero sfogo gli esagerati processi nutritivi che stavano compiendosi nelle mammelle.

Anche il fatto di avere ritrovato latte nei canali escretori ed in cavità cistiche; il fatto di vedere mammelle ipertrofiche secernere latte in grande abbondanza;[1] depone in favore di una ipertrofia vera. Sta bene che questo latte si accumula per ritenzione, come dice Labarraque, ma l' accumulo suppone la secrezione e la secrezione suppone la presenza degli acini glandulari, giacchè non è a mia notizia che l' epitelio dei dutti sia capace, anche disfacendosi in granuli grassosi, di dare origine a vero latte. Lo studio della glandula durante gli ultimi mesi della gravidanza e durante l' allattamento dimostra infatti che tale funzione è devoluta unicamente alle vescicole. Si può obiettare quanto all' osservazione di Lotzbeck che trattandosi di donna pluripara gli acini già esistevano nella glandula e non era quindi occorsa una neoformazione dei medesimi: ma questa obiezione non ha più valore per le osservazioni già ricordate di Fingerhuth e di Manec, ove trattavasi di giovinette di 15 in 17 anni, nelle quali per conseguenza le vescicole glandulari erano oltremodo scarse e rudimentarie ed era stato per ciò indispensabile che si formassero nuovi cul-di-sacchi affinchè si potesse stabilire la secrezione lattea.

A tuttociò si aggiungano i casi d' ipertrofia mammaria osservati nell' uomo. È vero che nel sesso maschile le mammelle non raggiungono il mostruoso volume che si vede talora nelle donne; ma quando si rifletta che nell' uomo queste glandule sono rudimentarie, che misurano 2 o 7 millm. di spessore e 1 a 5 centm. nel diametro traversale, che i canali galattofori appena sviluppati sono sprovvisti di acini; si renderà manifesto come, fatte le debite proporzioni, le mammelle possono dirsi di volume enorme quando uguaglino quello che in condizioni fisiologiche si trova nel sesso femminile. E tale accrescimento non dipende da iperplasia dello stroma, imperocchè si è riscontrata in alcuni casi la secrezione di latte e l' esame anatomico eseguito da Sinéty ha dimostrato lo sviluppo insolito dei canali escretori e dei cul-di-sacchi.

Anche in mancanza di prove più decisive non sarebbe dunque giustificato il negare che la glandula possa prendere parte attiva all' ipertrofia con neoformazione di vescicole e di dutti. Mancava solo la conferma anatomica per porlo fuori di dubbio e credo che il caso da me riferito servirà a togliere qualunque incertezza.

---

[1] Ehrenhaus, *Berl. klin. Wochen*, 1870.

Digitized by Google

Già nell' *Osservazione IX* ho esposto l' istologia patologica dell' Ipertrofia vera: non faccio ora che riassumerne i fatti principali.

La tessitura della glandula è nell' insieme conservata, salvo lievi modificazioni. Gli acini sono ben distinti, di volume in generale superiore al normale, giacchè la massima parte misura nei suoi diametri circa 200 μ e non pochi giungono fino a 250 μ. L' epitelio di rivestimento in alcuni è cubico e continuo; in altri è in via di proliferazione, forma varî strati successivi e nelle vescicole più piccole riempie perfino tutta la cavità glandulare; le cellule sono granulose, ripiene di protoplasma proteico, rischiarantesi per l' aggiunta dell' Acido acetico, fornite talvolta di più nuclei. In altri punti invece l' epitelio è infiltrato da granulazioni grassose, va distaccandosi dalle pareti e disfacendosi in un liquido che si ritrova sotto forma di coaguli irregolari, di colore biancogiallastro, splendenti, omogenei, non colorabili dal carminio, dal picrocarminio, dall' ematossilina, sui quali non ha alcuna azione l' acido acetico. Coaguli d' identiche apparenze, provenienti dai cul-di-sacchi, si vedono nei canali escretori.

Le pareti delle vescicole sono costituite dalla membrana fondamentale sottilissima e dalle solite due zone, una più chiara all' interno, l' altra esterna più densa, più serrata, formata da fibre concentriche alla membrana anista, tra le quali si vedono in gran numero i nuclei delle cellule piane.

Riunendosi in gruppi gli acini costituiscono i lobuli. Questi sono separati l' uno dall' altro dallo stroma fibroso, nel quale si vedono le lacune linfatiche rivestite del loro endotelio. La quantità del connettivo interlobulare non è esagerata ed è certamente minore di quella che si ritrova osservando mammelle all' infuori del periodo di allattamento.

Questa abbondanza di acini è sopratutto meritevole di attenzione nel mio caso, trattandosi di una fanciulla di 14 anni, non ancora mestruata. A tale età le vescicole glandulari mancano affatto, o al più se ne trovano poche e rudimentarie. Bisogna quindi ammettere che mentre aumentava lo stroma fibroso, anche la parte veramente glandulare non rimaneva passiva e che l' irritazione non si limitava a lievi fenomeni di proliferazione epiteliale, ma si aveva sviluppo di cul-di-sacchi, in modo che non solo la tessitura fisiologica della mammella non rimaneva alterata, ma ne derivava invece, tenuto conto dell' età, esuberanza della parte glandulare sulla fibrosa.

I canali galattofori possono trovarsi molto ampî, anzi non è improbabile che la dilatazione dei medesimi, senza essere esclusiva dell' ipertrofia vera, si riscontri più facilmente in questa forma, soprattutto quando sia molto pronunziata. Il calibro in generale ne è regolare, uniforme, diminuente in modo progressivo; è possibile però che presentino degli strozzamenti nel loro tragitto. Il loro rivestimento epiteliale è formato da cellule cilindriche, disposte talvolta in un unico strato, tal altra in

Digitized by Google

strati successivi; nell' interno contengono in maggiore o in minore quantità liquidi di varia natura (latte, colostro, muco, ec.).

Anche la presenza di cisti è possibile nell' Ipertrofia vera, benchè nel mio caso mancassero completamente. Così nell' osservazione pubblicata da Lotzbeck, e che con grandissima probabilità appartiene all' ipertrofia vera, si trovarono grandi cisti, una delle quali raggiungeva il volume di un pugno.

Le alterazioni dell' Ipertrofia vera da me così ricordate costituiscono una forma morbosa distinta, ovvero non sono altro che il primo stadio d' un unico processo, il cui esito finale è l' atrofia della parte glandulare e la produzione dell' altra forma descritta col nome di Fibroma diffuso? Non mi dissimulo che collo scarso materiale scientifico oggi esistente il rispondere con sicurezza a tale domanda è quasi impossibile. Però, senza negare che esistano forme intermedie nelle quali prevalga ora l' una ora l' altra varietà d' ipertrofia, cosa d' altronde verificantesi sempre per tutti i processi morbosi, giacchè ogni divisione è artificiale e in natura non si vedono i tipi nettamente separati tra loro: io credo fermamente che le due forme stabilite rappresentino due entità patologiche distinte. Infatti nel mio caso la malattia datava da diciotto mesi, le mammelle avevano acquistato un volume dei più considerevoli, e per conseguenza le lesioni erano certo pervenute a un periodo inoltrato di evoluzione, senza che per ciò in nessun punto del tumore si riuscisse a notare una tessitura differente, un principio, un accenno di atrofia glandulare. Di più, identica era la tessitura fra le due mammelle, fra la più piccola e la più grossa, fra quella in cui la malattia era più recente e quella in cui durava da un tempo maggiore. Se non il secondo stadio vero e proprio, non si doveva per lo meno vedere in qualche punto accennato il passaggio fra i due supposti stadî?

A questo caso si contrappongano invece gli altri nei quali la malattia datava da un tempo minore, il volume delle mammelle poteva dirsi mediocre e nondimeno la tessitura del tumore differiva essenzialmente da quella dell' Ipertrofia vera. Tale per esempio è l' osservazione di Labarraque. La giovinetta che ne è soggetto era inferma solo da un anno, la mammella non aveva acquistato un volume molto notevole, giacchè dopo estirpata pesava 1985 gr.: eppure aveva la struttura del Fibroma diffuso. Ciò fa supporre con fondamento che l' iperplasia doveva essere rimasta fino da principio limitata allo stroma senza partecipazione della glandula.

Infine, se dopo essersi prodotto un accrescimento del connettivo e della parte glandulare succedesse poi atrofia di quest' ultima, dovrebbe di necessità verificarsi un retraimento, un impiccolimento dell' organo mammario, come si vede accadere, per esempio, nel Fegato, in seguito ad Epatite Interstiziale. Eppure tal fatto è per lo meno così raro da potersi perfino negare, ed io non sono riuscito a trovarne un esempio certo in

Digitized by Google

tutta la letteratura medica. Tutto quindi concorre a dimostrare che sino dall' esordire l' ipertrofia della mammella dipende o da aumento isolato del tessuto fibroso, o da aumento contemporaneo dello stroma e dei cul-di-sacchi.

3° — Genesi delle Cisti.

L' unica notizia istologica relativa alla formazione di Cisti nella ipertrofia delle mammelle è data da Lotzbeck, il quale afferma che nel suo caso le pareti di queste cavità erano formate da connettivo compatto, senza alcun rivestimento epiteliale, per cui ritiene che si fossero prodotte nello stroma dopo distruzione della sostanza glandulare. Il caso di Labarraque era oltremodo propizio per siffatto studio a cagione della piccolezza delle cisti, onde era facile osservarle in varî periodi di sviluppo e, ciò che più interessava, nei primi; non so come, delle medesime non viene fatto cenno nell' esame microscopico.

È lecito nondimeno supporre che esse si formino in modo analogo a ciò che si vede nei cisto-fibromi e cisto-sarcomi. Si tratta quindi in generale di *cisti da ritenzione* e forse anche di *cisti per rammollimento:* le prime sono le più importanti, e provenendo nella mammella da modificazioni subìte dagli elementi glandulari (acini, condotti escretori e galattofori) vennero da Coÿe e Labbén distinte col nome di *cisti glandulari.*

Il meccanismo per il quale queste ultime si producono è vario: se ne possono osservare tre maniere differenti.

1° L' epitelio degli acini e dei dutti escretori più piccoli prolifera con grande attività e le cellule neoformate riempiono completamente la cavità glandulare. In seguito esse vanno incontro alla degenerazione grassosa, si disfanno in un detritus granuloso e si termina coll' avere una piccola sacca cistica, limitata dalla parete propria dell' acino e ripiena di liquido più o meno denso.

2° Per lo sviluppo del tessuto connettivo periacinoso le vescicole si deformano, si allungano e costituiscono lacune irregolari e ramificate, nel cui interno finiscono col penetrare delle vegetazioni papillari.

3° Una simile vegetazione può sporgere in un dutto escretore ed obliterarlo. Il liquido allora è trattenuto nelle parti situate all' indietro dell' ostacolo, provoca la distensione della cavità glandulare, e si forma in tal modo una ciste.

Le *cisti per rammollimento* nascono per metamorfosi regressive dei tessuti e più specialmente per degenerazione grassa e mucosa. Il liquido così formato, se non viene riassorbito, può circondarsi da una membrana rivestita da endotelio, capace anche di secernere qualora sia percorsa da una ricca rete sanguigna.

Fra queste varie specie di cisti quelle così dette glandulari debbono essere le più frequenti.

Digitized by Google

4° — Dilatazione dei Canali Galattofori.

Di questo fatto non mi sembra possibile dare una spiegazione soddisfacente. Non lo credo collegato sempre all' aumento del connettivo vicino, come, secondo gli studî di Billroth, si verifica per la dilatazione degli acini, giacchè in questi casi le cavità glandulari, se aumentano di grandezza, al tempo medesimo si deformano. Tale meccanismo è forse applicabile al caso di Lotzbeck, in cui il calibro dei canali era irregolare per strozzature e si vedevano inoltre vegetazioni voluminose che erano penetrate nelle cavità cistiche. Quando invece la dilatazione è uniforme, regolare, non comprendo bene come possa venire prodotta dallo sviluppo esagerato dello stroma. Al contrario si affaccia subito alla mente il pensiero che dipenda da pressione interna per ritenzione dei liquidi secreti. Forse lo schiacciamento del capezzolo, la piccolezza degli orificî cutanei dei canali galattofori impediscono il libero scolo di questi liquidi, che si accumulano nei canali medesimi e finiscono col dilatarli.

Conclusioni.

Riassumendo, mi credo autorizzato da quanto ho detto a formulare le seguenti conclusioni:

1° Dello stato morboso chiamato *Ipertrofia delle Mammelle* esistono due forme distinte.

2° Una forma è costituita dall' *Ipertrofia falsa*, che è essa pure divisibile in tre varietà differenti.

3° L' altra forma è collegata all' iperplasia di tutti i tessuti componenti la mammella, così del glandulare, come del connettivo: perciò deve chiamarsi *Ipertrofia vera*.

4° L' *Ipertrofia vera* e la *falsa* non sono con grande probabilità due stadî d' una medesima malattia, ma due entità morbose distinte.

Digitized by Google

SPIEGAZIONE DELLA TAVOLA.

FIGURA I. — Ritratto della Tartagli (Vedi *Osservazione IX*).

FIGURA II. — Due lobuli mammarî veduti a piccolo ingrandimento. (*Verick, Ocul.* 1, *Obiett.* 2).

a. Terminazione di un dutto escretore.
b. Acino glandulare con varî strati di cellule epiteliali.
c. Acino ripieno completamente dall' epitelio.
d. Acino con un unico strato di cellule epiteliali.
e. Connettivo interacinoso.
f. Vasi linfatici negli spazî interlobulari.
g. Vasi sanguigni.
h. Dutto escretore tagliato trasversalmente.

FIGURA. III. — Quattro acini veduti a forte ingrandimento. (*Verick, Ocul.* 3. *Obiett.* 6).

a. Acino con un unico strato di cellule cubiche: il rivestimento epiteliale è in parte distaccato dalla membrana fondamentale.
b. Acino con varî strati di epitelio.
c. Acino ripieno completamente dall' epitelio.
d. Acino contenente cellule e corpi granulosi, granulazioni libere ed una massa omogenea *e* formata dal liquido coagulato.
f. Zona chiara periacinosa di connettivo.
g. Zona di connettivo più densa con fibre disposte concentricamente alla membrana fondamentale.

Digitized by Google

Fig. 2



Fig. 1

Fig. 3

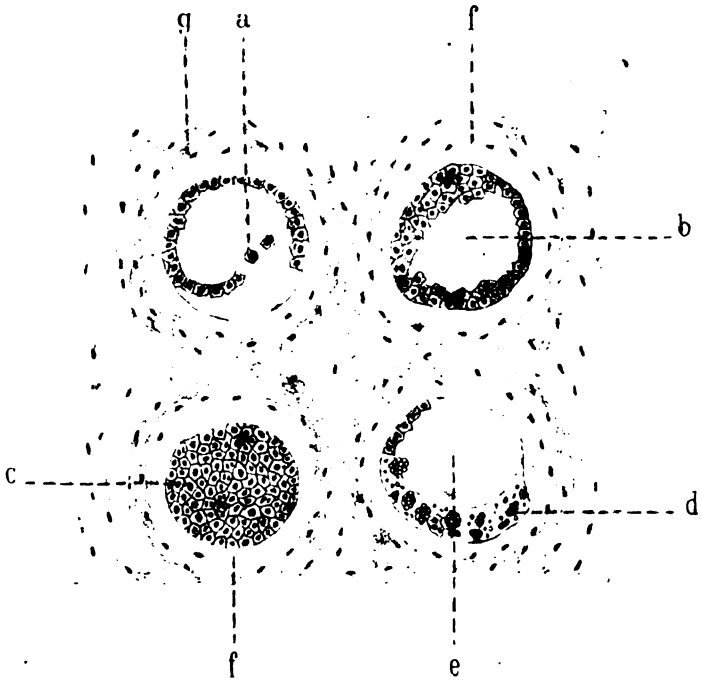

ARCHIVIO DELLA SCUOLA D'ANAT. PATOL.
di Firenze

Litog Benelli e Gambi, Firenze

D. BANTI

Digitized by Google

Digitized by Google

STUDI EMATOLOGICI NEI LEPROSI

RICERCHE MICOLOGICHE

ESEGUITE NEL LABORATORIO D'ANATOMIA PATOLOGICA DI FIRENZE

DEI DOTTORI

DOMENICO MAJOCCHI E CELSO PELLIZZARI.

Digitized by Google

Digitized by Google

STUDII EMATOLOGICI NEI LEPROSI

RICERCHE MICOLOGICHE

ESEGUITE NEL LABORATORIO D'ANATOMIA PATOLOGICA DI FIRENZE.

Dopo che gli studii dell' Hansen e del Neisser misero fuori di dubbio la presenza di Schizomiceti nei varii tessuti dei lebbrosi, uno dei quesiti posti innanzi fu, se nel sangue esistessero o no tali microrganismi. L' Hansen [1] al quale si deve, per giustizia, la prima descrizione del *Bacillus Leprae*, ed il merito di aver aperto questo orizzonte micologico nello studio di sì tremenda malattia, ed il Neisser [2] che completò questo studio, sono d' avviso che tali microrganismi non si trovino abitualmente nel sangue e nei vasi sanguigni, ma più probabilmente nella linfa e nei vasi linfatici.

All' incontro l' Eklund [3] nel 1879 ed il Gaucher [4] nel 1880 hanno sostenuto che il sangue dei leprosi conteneva dei microrganismi.

L' Eklund dice di aver trovato nel sangue, nei tubercoli, nel liquido della congiuntiva, nel sudore, nel secreto delle ulcerazioni, nelle chiazze di morfea e nell' orina delle forme rotonde unicellulari, jaline, dotate di movimenti molto pronunziati. Aggiunge che tali forme nell' esame a fresco del sangue si trovano appiccicate ai contorni dei globuli bianchi o rossi, oppure li attraversano.

Il dottor Gaucher, riferendo i resultati delle sue ricerche fatte sopra una donna leprosa in cura del dottor Hillairet dice, che il sangue preso in vicinanza di un tubercolo conteneva una quantità di Batterii mobili, gli uni in forma di bastoncelli, gli altri di monadi isolate o in catene

---

[1] G. Armauer Hansen (*Nord. Med. Arch.*, tomo I, num. 13 e *Norsk. Magazin for Laegeridens.*, Kab. 1874, pag. 9).

[2] A. Neisser, *Beiträge zur Aetiologie der Lepra* (*Bres. Aerztl. Zeit.*, 1879).

[3] Eklund, *Ueber Elephantiasis Graecorum oder Lepra Arabum* (Stocolma, 1879 e *Vierteljahr. für Dermat.*, etc., 1880, I Heft, pag. 130).

[4] Gaucher et Hillairet, *Parasitisme de la lèpre* (*Progrès Médical*, 18 décembre 1880; *Soc. de Biolog.*, 11 décembre 1880) e Gaucher, *Bactéries de la lèpre* (*Progrès Médical*, 18 juin 1881; *Soc. de Biolog.*, 11 juin 1881).

Digitized by Google

articolate in numero di due o tre, ed il sangue estratto alla cima di un dito, ove non esisteva traccia di malattia, mostrava gli stessi microfiti in quantità molto minore ma bene apprezzabile.

Le conclusioni di questi ultimi autori sono state contestate forse per alcune inesattezze di linguaggio, o perchè non avevano dichiarato i mezzi di ricerca adoperati, o per aver tralasciato alcune cautele della tecnica microscopica od altro. L'Hansen [1] ha detto, che nel sangue non trovava presenza di microrganismi ammenochè non lo avesse lasciato per qualche giorno nella camera umida.

Il Neisser [2] ha dichiarato che non negava che accidentalmente si potessero trovare degli Schizomiceti nel sangue dei leprosi, ma questo doveva accadere perchè non si erano usate tutte le cautele nel praticare la puntura o forse si era penetrati con la lancetta in un tubercolo. L'opinione di questi due attenti osservatori ha prevalso contro quella dell'Eklund e del Gaucher, ed in generale si è ritenuto che il sangue non contenesse abitualmente Schizomiceti. [3]

A noi però sembravano poco giuste queste conclusioni, e non sapevamo capacitarci come in una malattia infettiva il sangue non dovesse contenere gli stessi germi di Schizomiceti siccome si contengono nei tessuti, massimamente se si accorda loro una importanza patogenica. Un fatto di analogia ci convinceva della giustezza di tale idea, cioè che il sangue nelle malattie infettive in genere ha una gran potenza d'eliminazione, dei microrganismi, e questi vi si ritrovano infatti in certi periodi, che sono poi quelli nei quali la malattia si manifesta con sintomi obiettivi e subiettivi. La eliminazione degli Schizomiceti dal sangue è dimostrata anche dalle lesioni renali che si determinano nei processi infettivi generali, in forma di nefriti micotiche, accompagnate da formazione di cilindri jalini ripieni di micrococchi dentro i tubuli uriniferi.

Per tali ragioni noi abbiamo voluto ripetere delle ricerche ematologiche nei leprosi, onde assicurarci se veramente il sangue andava immune dai microrganismi, ovvero se ne conteneva in certi periodi ed in certi altri no.

Nell'estate scorsa appunto si dette la combinazione che due leprosi dell'Isola dell'Elba Silvestro Murzi, e Felice Magi venissero a Firenze per farsi vedere. Il primo dopo aver consultato l'insigne Dermatologo

---

[1] G. Armauer Hansen, *Bacillus leprae* (Virchow, *Arch. für Path.* etc., 1880, Bd. LXXIX.)

[2] A. Neisser, *Weitere Beiträge zur*, etc. (Virchow, *Arch. für Path.* etc., 1881, Bd. LXXXIV).

[3] Non citiamo in proposito l'opinione del Carter e del Klebs, perchè delle ricerche loro nei leprosi non sappiamo che poco per alcuni resoconti molto sommarii; però di questi ci sembrò esser superfluo il consultare i lavori originali per ciò che riguarda la parte ematologica.

Digitized by Google

professore Michelacci ed essersi trattenuto pochi giorni, se ne tornò a Marciana Marina sua abituale residenza. Il secondo si trattenne vario tempo nello Ospedale di Santa Lucia. L'egregio dottor Giarrè, curante, ci permise di esaminarlo e di prendere un po' di sangue, onde procedere alle ricerche micologiche. Non potemmo studiare minutamente l'ammalato avendoci il Curante manifestata la intenzione di illustrare egli stesso largamente quel caso dal lato Clinico.

Non essendo contenti delle prime ricerche dopo che tutti e due i malati furono di ritorno all'Isola dell'Elba, pregammo l'egregio collega ed amico dottor Pratellesi, medico condotto a Marciana, d'inviarci, entro tubetti ben chiusi alla lampada, del sangue, del pus nel caso che si avessero delle ulcerazioni, e dei tubercoli di tutti e due gli ammalati.

Sopra una traccia dettata da noi lo stesso dottor Pratellesi fu così gentile di redigere, in data del dì 11 novembre 1881, le seguenti storie cliniche che noi riferiamo in compendio, essendo più che sufficienti per lo scopo che ci siamo prefissi.

Osservazione I.

Silvestro Murzi, d'anni 33, contadino possidente, dimorante a Tezzi presso Marciana Marina, lavora la campagna e si nutrisce bene facendo uso abitualmente di vitto carneo: ha sempre abitato la stessa località ove non conosce altre persone affette dalla stessa malattia; è coniugato da varii anni ed ha tre figli non molto robusti ma che, esaminati accuratamente, non presentano traccia di lepra. Non ha mai avuto malattie infettive, e la Sifilide si può escludere in modo assoluto. Suo padre però è morto di lepra. Il malato non ebbe mai rapporto sessuale con donne leprose.

La malattia in lui data da sette anni, ed è andata sempre gradatamente aumentando. Non ebbe nessun fenomeno precursore in forma di disturbo apprezzabile della sensibilità o della termogenesi. La lepra si iniziò con una eruzione penfigoide al dorso della mano sinistra, alla gamba e coscia destra, che guarì lasciando solo una macchia di colore rosso scuro. I primi tubercoli si formarono nel sopracciglio sinistro, quindi al lobulo dell'orecchio sinistro; si estesero alla faccia, al petto, alle mani, alle braccia ed alle gambe. Le condizioni generali però non erano molto peggiori, ed a lui sembrava di essere ingrassato.

Esame attuale. — La forma prevalente è la tubercolosa, e la faccia è la regione principalmente attaccata. I tubercoli si trovano aggruppati, ma non hanno una disposizione simmetrica. Dal luglio al novembre non si è avuto a deplorare nessuna ricomparsa dei tubercoli, e quelli che esistono sono quasi tutti in una fase atrofica. La sensibilità tattile, termica si possono dire quasi normali. La sensibilità dolorifica si mantiene

Digitized by Google

nei punti liberi da manifestazioni; dove queste esistono è ottusa ed in alcuni punti perduta completamente.

La mucosa nasale, orale, faringea e laringea è disseminata di tubercoli e di punti eritematici. Il malato è soggetto a frequenti epistassi ed è disfonico. La congiuntiva ed il bulbo non presentano manifestazioni di sorta. I gangli linfatici pure normali. Nessuna tumefazione lungo il tragitto dei nervi periferici. Il tono muscolare è conservato ed i muscoli appariscono ben nutriti. Il cuore funziona normalmente.

Quanto agli organi genitali si nota che il glande ha nel suo apice due tubercoli, e secondo le dichiarazioni del malato la funzionalità di tali organi sarebbe diminuita.

Avvertiremo in ultimo che le funzioni orinaria e gastro-enterica sono normali: che l'appetito è molto; la resistenza alla fatica discreta, ed il sonno buono.

Il decorso della malattia è stato, come succede abitualmente, caratterizzato da periodi di miglioramento e di peggioramento.

Osservazione II.

Felice Magi, di anni 31, contadino possidente, dimorante alla Pila presso Sant' Ilario in Campo, lavora la campagna e si nutrisce abitualmente di legumi, qualche volta di pesce, raramente di carne: ha sempre abitato fra Sant' Ilario e la Pila ove non sa che esistano altre persone ammalate come lui: è coniugato da varii anni ed ha un figlio robustissimo e sano. Non ha mai avuto malattie infettive e la Sifilide si può escludere in modo certo. Non ha avuto nessun rapporto sessuale con persone affette da forme leprose. Una sua zia è morta di lebbra.

La malattia è comparsa 12 anni fa ed è andata sempre gradatamente aumentando: non fu preceduta da alcun disturbo apprezzabile nella sensibilità e termogenesi, soltanto dopo tre anni avvertì che la sensibilità era diminuita in certe parti, ma pur tuttavia curava sempre moltissimo il caldo ed il freddo. In lui la malattia cominciò in forma tubercolare al sopracciglio destro, quindi nella muccosa nasale. Condizioni generali lodevoli.

Esame attuale.—La forma prevalente è la tubercolosa, benchè si notino anche delle chiazze eritematiche. I tubercoli sono aggruppati asimmetricamente, in maggior quantità sulla faccia, poi al petto, spalle, mani, avambracci e gambe: il braccio destro è la parte più immune da manifestazioni. Dall'agosto al novembre non sembra che vi siano state recidive molto importanti; tanto che la massima parte dei tubercoli tendono a scomparire lasciando delle aree rosso-scure.

Attualmente la sensibilità tattile si conserva abbastanza, mentre il freddo ed il caldo sono poco avvertiti per tutto il corpo. La sensibilità

Digitized by Google

dolorifica ottusa su quasi tutta la superficie del corpo, ad eccezione del palmo della mano e della faccia interna delle coscie. La corrente faradica è poco avvertita, e si può dire che la sensibilità generale è molto indebolita: il sudore è profusissimo.

Nella muccosa nasale si vedono pure dei tubercoli, ma il malato dice di aver avuto raramente epistassi. Nella muccosa orale, faringea e laringea oltre i tubercoli si notano cicatrici, ispessimenti ed abrasioni. La malattia si è estesa a tutti e due gli occhi; sulle congiuntive e sul bulbo si vedono manifestazioni: la funzione visiva dall' occhio destro è quasi abolita.

I gangli linfatici si trovano un po' ingorgati soltanto all' inguine. Non si osserva niente di particolare sul tragitto dei nervi periferici. I muscoli sono un po' flaccidi, ma funzionano discretamente. Niente di notabile all' esame del cuore e degli altri visceri.

Gli organi genitali funzionano normalmente, e sono sede anch' essi di piccoli tubercoli. Si noti infine che le funzioni orinaria e gastro-enterica sono normali. Poco appetito: poca resistenza alla fatica e sonno mancante.

Nel decorso della malattia non si è avuta alcuna concomitanza e si sono verificati i soliti alti e bassi sia nelle condizioni locali, sia in quelle generali.

Esposte così in succinto le due storie cliniche aggiungeremo che il sangue è stato preso in tre volte, cioè alla metà d' agosto, ai primi di novembre ed alla fine di decembre: fu preso nelle chiazze eritematose ai lati de' tubercoli in piena attività, nella ferita prodotta nella asportazione di tubercoli in fase diversa, ed in aree assolutamente immuni da manifestazioni e da traccia di malattia.

Da ciascun malato ai primi di novembre furono tolti due tubercoli, uno dei quali venne posto dal dottor Pratellesi in alcool metilico, e l' altro prima in acido osmico all' 1 per 100 per 3 ore e poi nell' alcool metilico, secondo le nostre istruzioni. Infine in decembre, avendo i malati presentato delle manifestazioni ulcerative, il dottor Pratellesi fu così cortese di mandarci anche del pus.

Diremo qui brevemente delle cautele usate sia da noi, sia dal dottor Pratellesi a nostra istigazione, per non incorrere nella critica di poca osservanza delle regole della tecnica micologica.

Per raccogliere il sangue abbiamo accuratamente lavato la parte ove si doveva fare la incisione, massime quando doveva esser preso nelle aree di pelle libere da qualsiasi traccia di malattia, e lavato con più cautela la lancetta con la quale si doveva fare la incisione. Questa incisione talora è stata piccola, talora ampia, ma il sangue non è mai escito in

Digitized by Google

grande abbondanza. In ogni modo siamo andati ad aspirare il sangue dentro la ferita stessa con dei sottili tubetti di cristallo fusiformi. Questi tubi erano stati precedentemente lavati, con alcool e con soluzioni concentrate di potassa, o sterilizzati col calore: appena aspirato il sangue si sono chiusi alla lampada. Una volta soltanto abbiamo chiuso momentaneamente il tubetto con un poca di cera,[1] per procedere all' esame immediato, ma poi anche quel tubo è stato chiuso alla lampada perchè il sangue rimasto servisse ad ulteriori esami il giorno appresso.

Come si comprende, da quel che abbiamo detto antecedentemente, il sangue è stato raccolto in periodi diversi quando cioè la malattia era sempre in uno stadio di discreta attività, e quando si era in un periodo di quiescenza; ed in ciò ci troviamo d' accordo con quel che è stato fatto in tante altre malattie infettive.

Vogliamo pure far notare che gli esami microscopici del sangue sono stati praticati: 1° subito dopo estratto il sangue; 2° dopo alcune ore dall' estrazione, onde separare la parte sierosa dalla cruorosa; 3° Dopo varii giorni, mantenendo i tubetti contenenti il sangue alla temperatura dell' ambiente; 4° dopo qualche settimana assoggettandoli al calore della stufa (30° centigr.).

Infine ci preme anche far noto i diversi metodi di colorazione da noi adoperati, onde completare la tecnica ematologica. Per colorare il sangue ci siamo serviti del Metil violetto in soluzione alcoolica (Metil violetto, gr. 5. Alcool assoluto, gr. 100) o del Bleu di Genziana in soluzione acquosa, del Bruno Bismarck e dell' Eosina. E diremo subito come le soluzioni che ci hanno meravigliosamente corrisposto sono state quelle di Metil violetto e di Bleu di Genziana.

Dopo aver distesa una piccola goccia di sangue sul vetro porta-oggetto, ben nettato col riscaldamento e quindi fattolo seccare alla stufa, abbiamo proceduto alla colorazione, versandovi sopra una goccia delle suddette soluzioni. Abbiamo lasciato seccare di nuovo il sangue così colorato e poi, mediante lavanda con acqua ora semplice, ora distillata, se n' è cacciato via l' eccesso; infine dopo un terzo, prolungato e completo essiccamento abbiamo fatto passare una goccia di olio di garofani sulla preparazione, che poi è stata chiusa in balsamo. I vetri preparati in tal guisa si prestano benissimo per le osservazioni microscopiche,

---

[1] E qui facciamo avvertire come questo *metodo di chiusura* dei tubetti mediante cera, sia adottato ancora da valenti micologi, e particolarmente dal Letzerich, il quale se ne serve allorchè vuole istituire l' esame microscopico del sangue non appena estratto. (Letzerich, *Archiv für experimentelle pathologie und pharmakologie.* Band 8, august 1880). Uno di noi (*Majocchi*) in varie occasioni ha chiusi i tubetti da saggio nella maniera sopraindicata, ed ha potuto convincersi che i materiali raccolti si conservano per molti giorni senza pericolo d' introduzione d' impurità.

Digitized by Google

ma vogliamo fare osservare che queste preparazioni del sangue sono difficilissime e che richiedono una pazienza ed una accuratezza straordinaria.

La quantità del sangue disteso sul vetro porta-oggetto; la temperatura e lo stato igrometrico dell' ambiente; certe piccole inavvertenze nei tre essiccamenti; l' alito stesso della persona che prepara, possono far sì che la colorazione dei fini microrganismi non riesca.

Gli stessi metodi si sono adoperati per il pus, ottenendo press' a poco identici resultati.

Quanto alle ricerche micologiche sui tubercoli, abbiamo già detto come alcuni furono tenuti per alcuni giorni in alcool metilico, ed altri, prima in acido osmico e poi in alcool metilico. Le sottili fettuccine sono state poste a colorire nelle solite soluzioni in discreta quantità entro vetri da orologio, per un tempo più o meno lungo (20-40-60 minuti), poi sciacquate in acqua, passate in alcool ove sono rimaste pochi minuti e finalmente decolorate con una permanenza più lunga (6-12-24 ore) in olio di garofani. Delle colorazioni, poco ci ha corrisposto quella con il Bruno Bismarck, ma invece assai bene quella combinata con il Bleu di Genziana e poi col Metil Violetto, facendo precedere un bagno temporaneo in una leggiera soluzione potassica.

Ecco pertanto i resultati ottenuti con le nostre ricerche.

Esame dei tubercoli leprosi.

Benchè questo non fosse l' argomento che c' importava di chiarire, essendo già stato così splendidamente illustrato, pure non volemmo trascurare di ripetere le ricerche micologiche, tanto per confermare i resultati ottenuti dall' Hansen, dal Neisser e ultimamente dal Cornil e Suchard,[1] quanto anche per assicurarci se nulla si poteva aggiungere ai reperti dei prelodati autori.

Cominceremo perciò dal riassumere brevemente quel che a noi fu dato osservare nei tubercoli prima di venire all' esame del sangue. Come abbiamo già detto avanti, i tubercoli erano stati posti alcuni in soluzioni d' acido osmico e poi in alcool metilico, ed altri subito in alcool metilico. Aggiungeremo ora che quest' ultimi sono quelli che ci hanno meglio corrisposto all' intento. Dicemmo già che il metodo di colorazione che ci ha dato migliori resultati fu quello della doppia colorazione col Bleu di Genziana e Metil Violetto; però, mentre da altri è stato negato a noi è riescito a colorare (sebbene assai debolmente e in poche preparazioni) le forme bacillari anche col Bruno di Bismarck.

---

[1] V. Cornil et Suchard, *Note sur le siège des parasites de la lèpre* (*Annales de Derm. et Syph.*, 1881, N° 4, pag. 653).

Digitized by Google

Un' altra particolarità che non va trascurata si è che nell' esame dei tubercoli più ci allontaniamo dai focolai delle cellule leprose e meno s' incontrano forme bacillari ben delineate: nei tubercoli atrofici poi non ci è riuscito di vedere i detti bacilli con nessun metodo di colorazione; nemmeno con quello tanto vantato della Fucsina.

Colla colorazione doppia di Genziana e Metil Violetto e successive decolorazioni si è potuto ottenere che tutto il tessuto rimanesse scolorato, di un bianco appena azzurro ed i soli bacilli si mostrassero di un bel colorito turchino che fa risaltare benissimo i loro contorni netti. Questi bastoncini si trovano aggruppati nelle così dette cellule leprose di Virchow: e di queste alcune si possono dire completamente ricoperte: in altre si trovano bacilli l' uno parallelo all' altro, riuniti in fascetti di tre, quattro o cinque e disposti attraverso la cellula secondo i varii assi della cellula stessa.

Questa disposizione riprodotta benissimo nella Tavola dei dottori Cornil e Suchard,[1] corrisponde perfettamente alle nostre preparazioni, delle quali abbiamo voluto noi pure dare un esempio, come si può vedere nella *Fig. 6ª*.

Accennate le cose più necessarie sulle forme micotiche dei tubercoli, ed avvertito come anche l' esame del pus (per quanto di poca importanza) ci mostrasse la presenza di tali micro-organismi,[2] veniamo al punto più importante per lo scopo prefissoci.

Esame del sangue.

a) L' esame del sangue a fresco, cioè quattro o sei ore dopo l' estrazione, onde ottenere che la parte sierosa si separi un poco dalla cruorosa, nelle preparazioni ben riuscite lascia vedere in mezzo ai globuli sanguigni, ora forme *granulari* semplici, ora forme *allungate*. Le forme granulari son costituite da micrococchi isolati, rotondi (*monococcus*), oppure riuniti in due a forma di 8 in cifra (*diplococcus*) ed altri in tre, quattro ed anche più a guisa di *coroncine*, e da ultimo aggruppati in *zooglee*, ma di queste se ne scorge appena qualche traccia (vedi *Fig. 1ª*). Le forme allungate sono rappresentate da corti bastoncini isolati o riuniti in due.

Ma in questo sangue, così esaminato, le forme *granulari* hanno sempre la preferenza su quelle bacillari.

---

[1] V. Cornil et Suchard, (*loc. cit. Tavola*, *fig.* 8).

[2] Sebbene fossero riscontrate anche nel pus forme bacillari, identiche a quelle del sangue, pure non abbiamo voluto dare a questo reperto microscopico alcun valore per non andare incontro alla *solita* obiezione, che i detti microrganismi possano accidentalmente essere caduti sulla superficie ulcerata dei tubercoli.

Digitized by Google

b) Nelle preparazioni fatte col sangue conservato nei tubetti chiusi da 12 a 24 ore, e nel quale meglio si poteva esaminare il siero separato dalla parte cruorosa, si sono vedute le seguenti forme: Schizomiceti granulari formanti molteplici *masse di zooglee* (vedi *Fig. 2ª*) altri disposti a coroncina e di questi alcuni che hanno già cominciato ad allungarsi, avvicinandosi alle forme di bastoncini, per costituire quasi dei sottili filamenti. Nel sangue conservato per tre o quattro giorni nei tubetti, questi filamenti costituiti da tanti piccoli bastoncini si sono fatti più lunghi, tortuosi ed aggruppati in numero di tre o quattro, come si vede nella *Fig. 3ª*.

Ma oltre a queste forme, che potremmo dire di *passaggio*, si osservano dei veri bacilli già spiegati, isolati o riuniti in due per una delle estremità e formanti un angolo: ma non disposti in serie da formare lunghi filamenti. Alcuni di essi si vedono a ridosso o aderenti ai corpuscoli sanguigni (particolarità notata anche dall' Eklund), [1] i quali si possono osservare assai chiaramente anche nelle preparazioni colorate col Metil violetto.

Tanto le così dette *forme di passaggio*, quanto le vere forme bacillari da noi osservate nel sangue di varii tubetti, riproducono esattamente alcune figure disegnate nel lavoro di Hansen [2] e talune di quelle del Neisser. [3]

c) Abbiamo voluto esaminare il sangue conservato, nei tubetti chiusi alla lampada, dopo qualche tempo cioè dopo 8 e 10 giorni, ed assoggettato ad una temperatura costante di 20° a 25° centigr. nella stufa.

L' esame microscopico fatto in molte preparazioni colorate col Metil violetto o colla Genziana, ci fa vedere, in mezzo a scarsi globuli sanguigni, le descritte forme di passaggio ed una forte quantità di bacilli o isolati o riuniti in due od anche disposti in corti filamenti. Però in tali preparati mentre si vedono dei piccoli gruppi di forme granulari, o monococchi, non si riscontrano più le *masse di zooglee*.

Tale reperto si è ottenuto tanto nel sangue del Magi, quanto in quello del Murzi, sia che fosse preso sulle chiazze di eritema eresipelatoide come in vicinanza dei tubercoli in pieno sviluppo. All' incontro il sangue raccolto dalla piaga prodotta nell' estirpazione di tubercoli atrofici si può dire che non ci ha mostrato traccia di Schizomiceti ad eccezione di poche forme granulari.

Dobbiamo qui far notare un fatto che ha una qualche importanza

---

[1] Eklund, *loc. cit.*

[2] G. Armauer Hansen, *Bacillus leprae* (*Nordiskt medicinskt. Archiv.*, 1880, Bd. XII, num. 3 e *loc. cit.*).

[3] Neisser, *Weitere Beiträge zur*, etc. (Virchow, *Arch. für Path.* etc., 1881, Bd. LXXXIV).

Digitized by Google

sotto il rapporto micologico e che, a nostro avviso, ha condotto in errore qualcuno degli osservatori. In uno dei tubetti contenente il sangue del Magi, oltre le forme vere e proprie bacillari si trovarono ancora filamenti sottili, ramificati, ed in qualche punto formanti un intreccio. Una attenta osservazione mette in chiaro come quei filamenti siano dovuti ad un *ifomiceto,* o per meglio dire al *micelio di un ifomiceto.*

La presenza di questi filamenti ramificati, che noi abbiamo voluto riprodurre con la *Fig. 5ª,* devesi, a nostro avviso, considerare come accidentale, per impurità cadute nei tubetti di vetro al momento di raccogliere il sangue. Quindi non saranno mai abbastanza le cautele da usarsi nell' intraprendere tali ricerche, se non si vuole cadere in falsi apprezzamenti come purtroppo è avvenuto al Gaucher.[1] Difatti non è ammissibile sotto il rapporto micologico che da uno Schizomiceto escano filamenti ramificati e formanti un *micelio nematoideo* come quello degli ifomiceti. Ed è forse per questa mancanza di rigore nella descrizione botanica dei microrganismi, che le ricerche del Gaucher stesso non hanno potuto imporsi all' opinione contrariamente espressa dall' Hansen e dal Neisser.

Ma fin qui alle nostre ricerche ematologiche si potrebbe opporre una obiezione, che a primo aspetto avrebbe tutta l' apparenza di verità scientifica.

Il sangue preso in vicinanza dei tubercoli o nelle aree eritematose non potrebbe esso provenire o direttamente dai detti tubercoli o da altri in via di formazione? O in altri termini, la puntura fatta nei detti punti della cute non potrebbe esser caduta proprio entro un infiltramento leproso?

Questa è dunque la grande obiezione di coloro i quali hanno voluto sostenere la ipotesi, che il *Bacillus leprae* trovasse le sue vie di introduzione nell' organismo e di trasporto nelle varie parti del corpo piuttosto per i linfatici che per i vasi sanguigni.

Innanzi tutto si può rispondere, che mentre è verissimo che nei tubercoli in pieno sviluppo la presenza dei bacilli è costante, pure si deve notare che quanto più ci allontaniamo coi tagli dalla sostanza del tubercolo, tanto più diminuiscono i microrganismi fino a scomparire completamente; quindi allorchè le punture sono state fatte al di fuori della base del tubercolo non è facile che con l' apice del tubetto si sia andati a pescare in un focolaio di Schizomiceti. D' altra parte quando la lancetta si è aperta una via nelle chiazze di eritema erisipelatode, questo doveva accadere anche più difficilmente e sarebbe stranissimo che in ogni puntura si sia caduti appunto sopra un tubercolo in via di formazione.

---

[1] Gaucher et Hillairet, *loc. cit.*

Digitized by Google

Però, prevedendo queste obiezioni, e volendo rimediarvi in antecedenza, sopra ambedue i malati noi abbiamo voluto raccogliere il sangue non solo in punti lontani dai tubercoli, ma dove non esistevano nemmeno chiazze eritematose o macchie secondarie. Perciò sopra al Magi (vedi *Osservazione II*) si è preso il sangue dal braccio destro ove non esisteva manifestazione di sorta e dal Murzi sul braccio sinistro in un punto che non presentava traccia di tubercoli, nè cicatrici, nè aree di eritema. Questo sangue conservato nei soliti tubetti senza riscaldamento è stato esaminato pochi giorni dopo. Altri tubetti che contenevano sangue preso nelle coscie d' ambedue i malati in punti liberi da qualsiasi manifestazione furono invece assoggettati al calore della stufa (20° a 25° centigr.) per qualche settimana.

L' osservazione microscopica fatta sul sangue di tutti e due gli infermi ci ha dato eguali resultati, che noi perciò descriveremo cumulativamente. In tutte le numerose preparazioni si è veduto generalmente una miriade di sottili bacilli, o isolati, o riuniti a due per due ad angolo, o ammassati irregolarmente o formanti dei fascetti. Taluni di questi bastoncini portano in uno dei loro estremi una pallina rotonda che rappresenta lo *sporidio* (*bacillo sporigeno*, vedi *Fig. 4*).

Raramente si trovano saldati tre dei nominati bastoncini. Oltre alle forme bacillari, si trovano ancora forme granulari, o isolate, o ammassate irregolarmente e formanti masse a guisa di *zooglee*. Spesso alcune di esse granulazioni si riuniscono in numero di 10 a 20 per costituire dei filamenti rappresentanti delicatissimi rosarii, che stanno a significare le così dette forme di passaggio di sopra descritte.

Tali reperti ottenuti costantemente in molte preparazioni mettono fuori di dubbio che anche il sangue dei leprosi contenga un numero abbastanza grande di Schizomiceti, tanto sotto forma granulare che bacillare.

Quello che però a noi sembra oramai accertato si è, che non in tutti i periodi della lepra si trovano Schizomiceti in quella quantità che abbiamo descritto. Sembra che allo scomparire della forma eritematosa erisipelatoide ed all' atrofizzarsi dei tubercoli il sangue possa eliminarli, cosicchè più tardi non si trovano più Schizomiceti bacillari, ma solamente forme granulari ed in scarso numero.

Come abbiamo già accennato, gli Schizomiceti si eliminano dal sangue abbastanza facilmente per le secrezioni ed escrezioni, e ciò è provato da moltissime ricerche fatte dal Marchiafava [1] e dal Kannenberg [2] nelle nefriti micotiche. Anche per la secrezione del sudore è dimostrato il passaggio di alcuni Schizomiceti in parecchie malattie infettive. Nelle

---

[1] Marchiafava, *Nuove osservazioni sull' endocardite micotica* (*Bull. della R. Accademia Medica di Roma*, Anno VI, num. 5, pag. 28).

[2] Kannenberg, (*Zeitschrift für Klinische Med.* Bd. I, Heft 3, 1880).

Digitized by Google

ricerche fatte sui leprosi stessi, l'Eklund dichiara di aver trovato delle forme rotonde unicellulari, dotate di movimento molto pronunziato, tanto nell'orina come nel sudore.

Noi quindi insistiamo su questa particolarità trascurata da altri ricercatori, che negli studi ematologici della lepra si voglia tener conto del momento nel quale s'istituiscono le ricerche; le quali daranno resultati positivi ogni qual volta il sangue venga sottratto mentre la malattia è in uno dei suoi stadi di attività eruttiva. Ed in questo la lepra si comporterebbe come tante altre malattie infettive, stando in accordo con quello che fu constatato dal Marchiafava e dal Cuboni [1] negli individui malarici, nei quali le forme bacillari si rinvennero nello stadio del brivido; e con quello che avrebbe veduto uno di noi [2] nel sangue dei pellagrosi nei quali si constatò la presenza di Schizomiceti batteriacei solo nel primo erompere della malattia od al ripetersi di ogni eruzione annuale.

Sarebbe stato nostro desiderio ripetere ancora le ricerche, tanto per convalidare con nuove prove i reperti ottenuti, quanto per determinare con maggiore certezza alcuni punti relativi alle variazioni nel numero, nella forma e nell'aggruppamento degli Schizomiceti a seconda che il sangue si esamini preso in sedi od in periodi diversi. Un problema poi importantissimo a risolversi era quello della eliminazione del fungo.

Però il non aver potuto tenere i malati sotto la nostra sorveglianza ha posto un freno ai nostri desiderii e, per ora, ci siamo dovuti contentare di esporre soltanto i resultati ottenuti, sperando che le nostre parole possano spronare i Dermatologi Italiani a continuare nella via di queste ricerche. Purtuttavia se il caso o la gentilezza dei Colleghi farà si che in seguito noi abbiamo nuovamente occasione di vedere dei lebbrosi e di poter ripetere i nostri esami, non mancheremo di far conoscere quel che si sarà veduto.

Le conclusioni pertanto che si possono trarre dalle nostre ricerche sono le seguenti:

1. Nel sangue dei leprosi, come nei tessuti, vi ha presenza di Schizomiceti che si mostrano sotto forma granulare e sotto forma allungata o bacillare.

2. La presenza degli Schizomiceti nel sangue si verifica nel pe-

---

[1] Marchiafava, Cuboni, *Nuovi studii sulla Malaria* (*Atti della R. Accademia dei Lincei*, Roma, 1881).

[2] Majocchi, *Ricerche micologiche nel sangue dei pellagrosi e nel mais guasto. — Communicazione preventiva. —* (*Bull. della R. Accademia Medica di Roma*, Anno VII, num. 7, pag. 291).

Digitized by Google

riodo eruttivo della lepra, o per meglio dire, al ripetersi di ogni eruzione.

3. Gli stessi microrganismi si riscontrano più appariscenti nei tubercoli in pieno sviluppo che non in quelli arrivati allo stadio atrofico.

4. Gli Schizomiceti possono venire eliminati dal sangue in certi periodi della lepra, a somiglianza di altre malattie infettive: di qui le difficoltà di ritrovarli in tutto il decorso della malattia stessa.

5. Le forme di filamenti ramificati a guisa di *micelio nematoideo* che si possono trovare nel sangue dei leprosi, sono da riferirsi ad un *ifomiceto* penetrato accidentalmente e sviluppatosi poscia nel tubetto di coltura.

Firenze, Gennaio 1882.

Digitized by Google

SPIEGAZIONE DELLA TAVOLA.

FIGURA 1. — Esame del sangue, preso in vicinanza di qualche manifestazione leprosa, dopo quattr' ore dalla estrazione. (Oc. nº 4, Ob. nº 8, Hr.)

g g...) Globuli rossi del sangue colorati col Metil violetto e alquanto deformati per effetto della colorazione.

m m...) Forme granulari, *monococcus* — *d d*...) *diplococcus.*

z z...) Piccole masse di *zooglee.*

FIGURA 2. — Esame dello stesso sangue dopo circa 24 ore di chiusura nel tubetto da saggio. (Oc. nº 4, Ob. nº 8, Hr.)

g g...) Globoli rossi del sangue colorati.

z z...) Aumento notevole nel numero e nella grandezza delle masse di *zooglee.*

c c...) Micrococchi disposti a coroncine.

f f...) Forme di passaggio.

FIGURA 3. — Esame del sangue dopo tre giorni di chiusura nel tubetto da saggio. (Oc. nº 4, Ob. nº 8, Hr.) — Scomparsa quasi completa delle masse di *zooglee.*

g g...) Globoli rossi del sangue colorati.

f f...) Forme di passaggio assai più sviluppate a guisa di lunghi filamenti contorti, taluni dei quali hanno acquistato l' apparenza di *filamenti bacillari.*

c c...) Micrococchi disposti a coroncine.

FIGURA 4. — Esame del sangue preso nei punti immuni da qualsiasi manifestazione dopo quattro giorni. (Oc. nº 4, Ob. nº 8, a tubo alzato.)

g g...) Globoli rossi del sangue colorati.

b b...) Forme bacillari bene sviluppate, disposte ora a fascetti, ora a corti filamenti. Alcuni bacilli sono sporigeni.

c c...) Micrococchi disposti a coroncine.

FIGURA 5.

I, *I'*...) Forme d' Ifomiceti disposti a guisa di micelio nematoideo, sviluppatisi accidentalmente in qualche tubetto da saggio, e che, per errore, potrebbero essere ritenuti come filamenti micotici proprii del sangue dei Leprosi. (Oc. nº 4, Ob. nº 8, Hr.)

FIGURA 6.

c c...) Cellule di un tubercolo leproso cutaneo, ricoperte da numerosi bacilli. (Ob. nº 9, immersione Hr.)

Digitized by Google

Fig. 1ª



Fig. 2ª



Fig. 6ª

Fig. 5ª

Fig. 3ª

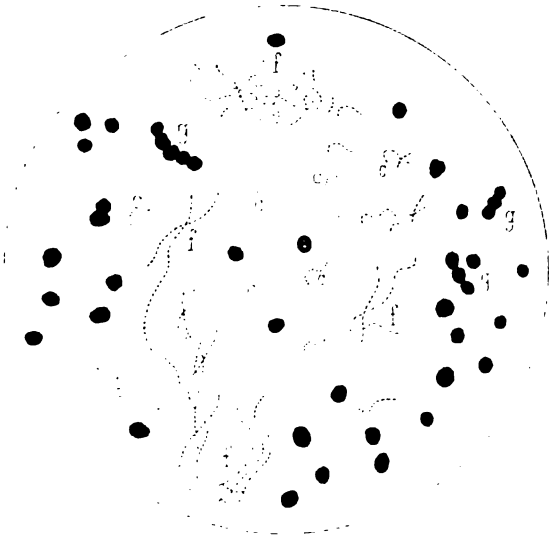

Fig. 4ª



Tipografia Bardi Firenze

Magocchi dis

Digitized by Google

Digitized by Google

DELL' ANEMIA SPLENICA

DEL

DOTT. G. BANTI.

Digitized by Google

Digitized by Google

CAPITOLO I.

—

Notizie storiche.

Fino da antico l'attenzione dei medici fu richiamata sopra casi d'Ipertrofia della Milza, non preceduta da febbri miasmatiche, accompagnata da grave stato cachettico, edemi, emorragie ec. e seguìta da morte. Ippocrate, Celso, Galeno ed in tempi a noi più vicini Bartolino, Morgagni, Grottanelli ed altri varî ne fecero parola: nel 1838 Nivet riunì alcuni di tali fatti in un articolo pubblicato negli *Archives générales de Médecine*.

Sei anni avanti, cioè nel 1832, era comparsa in Inghilterra una memoria di gran lunga più importante e destinata a fama assai maggiore. N'era autore Hodgkin,[1] il quale cercava di stabilire nella medesima l'esistenza di una particolare forma morbosa, caratterizzata dall'ingrandimento della milza e dei ganglî linfatici e da una anemia progressiva e mortale.

Per altro tutte queste varie osservazioni, per quanto interessantissime, rimasero trascurate fino alla scoperta della Leucemia. Alla storia di questa è intimamente collegata quella dell'Anemia Splenica, onde è impossibile dire dell'una senza parlare dell'altra.

Fu nell'Ottobre 1845 che Bennett pubblicò un caso d'ipertrofia della milza in cui il sangue conteneva un gran numero di elementi cellulari bianchi, che egli credè identici ai globuli di pus e formati nell'interno del sistema vascolare indipendentemente da qualunque raccolta purulenta locale. Nel Novembre del medesimo anno Virchow ne riferì uno simile, ma riconobbe fino d'allora che i globuli bianchi contenuti nel sangue erano leucociti e intravide la relazione fra il loro aumento e l'ipertrofia della milza. In lavori successivi il grande Patologo Alemanno espose ampiamente la dottrina della malattia, cui diede il nome di Leucemia; stabilì sempre più i rapporti fra l'alterazione del sangue e quella degli organi linfatici e divise la Leucemia nelle due forme di Splenica e Linfatica, secondochè erano la milza o i ganglî linfatici che divenivano ipertrofici e davano luogo alla discrasia sanguigna.

---

[1] *On some morbid appearences of the absorbent glands and spleen.* (*Med. Chir. Transact.*, tom. XVII.)

Digitized by Google

In seguito, per gli studi di Neumann e Bizzozero sulla funzione ematopoietica del midollo osseo e dietro alcuni casi clinici, a queste due forme ne fu aggiunta una terza, la Mielogena, nella quale l' organo produttore di leucociti è appunto il midollo.

Ma subito dopo la scoperta di Virchow si osservò che alcuni malati, pur presentando tutti i fenomeni clinici della Leucemia insieme alla ipertrofia gangliare sia sola sia unita alla splenica, non avevano l' alterazione caratteristica del sangue. Bisognò quindi separare questi casi dalla Leucemia: Wilks propose il nome di *Anemia linfatica* o *malattia di Hodgkin*; Wunderlich adottò quello di *Pseudoleucemia,* mentre da altri autori venivano preferiti nomi diversi, quali *Adenia* (Trousseau), *Linfoma maligno* (Billroth), *Linfosarcoma* (Virchow) ec.

Dopo i lavori di Gusserow e Biermer sopra l' Anemia Perniciosa Progressiva, alcuni Patologi fondandosi sopra speciali reperti anatomici pretesero attribuire ad alterazioni del midollo osseo lo sviluppo di una grave anemia, cui fu dato perciò il nome *Mielogena,* e la contrapposero quale forma pseudoleucemica all' analoga forma di Leucemia Mielogena. Però le ricerche di Neumann, Ponfick, Bizzozero, Foà, Salvioli, Litten ec. non tardarono a dimostrare che le alterazioni del midollo osseo dovevano considerarsi come secondarie dell' anemia, e che quindi non poteva accettarsi l' esistenza di questa nuova forma.

Già anteriormente si era pure notato che, mentre per regola nella Pseudoleucemia si ammalano contemporaneamente i ganglî e la milza o i soli ganglî (Adenia, Anemia o Pseudoleucemia linfatica e spleno-linfatica), in altri casi più rari i ganglî rimangono affatto immutati e solo la milza diviene ipertrofica. Di questi casi, che presentano la più grande analogia clinica con la Leucemia splenica e solo ne differiscono per la mancanza dell' alterazione sanguigna caratteristica, si creò una forma particolare di Peudoleucemia che fu detta *Splenica,* e che da Griesinger venne denominata *Anemia* o *Cachessia Splenica.*

È appunto di questa forma che intendo occuparmi nella presente Memoria. Sarebbe vana speranza il pretendere di darne una descrizione abbastanza completa, essendo troppo scarso ed insufficiente il materiale di cui disponiamo non solo riguardo la sua etiologia e patogenesi, ma ben anco riguardo l' anatomia patologica e sintomatologia. Non è questo perciò niente più di un semplice tentativo in cui mi sono studiato di raccogliere le sparse nozioni che possediamo sopra siffatto argomento, aggiungendovi il frutto di ricerche personali praticate in due casi di Anemia Splenica: ad osservazioni ulteriori spetterà ricolmare le lacune che ancora rimangono nella storia di tale malattia.

Digitized by Google

CAPITOLO II.

—

Definizione e Casistica.

L' Anemia Splenica è *una malattia caratterizzata da una oligoemia progressiva insorgente senza causa apprezzabile; che dà luogo a gravi disturbi di tutte le funzioni organiche, a edemi, emorragie, febbre irregolare; seguita quasi costantemente da morte; accompagnata da notevole tumefazione della milza e spesso anche del fegato, tumefazione indipendente da qualunque pregresso stato morboso e disgiunta dall' alterazione leucemica del sangue.* Ovvero, in maniera più breve, l' Anemia Splenica è *un' anemia progressiva idiopatica, accompagnata da ipertrofia pure idiopatica della milza e spesso anche del fegato, senza leucemia.*

Le osservazioni relative sono abbastanza rare e si trovano sparse nei varî periodici medici italiani e stranieri, tantochè riesce difficilissimo averle sott' occhio nell' originale. Per alcune perciò ho dovuto contentarmi di estratti, sempre molto brevi, tolti da altri giornali. Non pretendo di essere giunto a raccogliere tutti i casi pubblicati: non è anzi improbabile che ne abbia omessi alcuni e ne domando venia anticipatamente; di altri, per es. di tre menzionati da Guttmann,[1] uno da Bartels,[2] non ho tenuto conto perchè non corredati da storia.

Non intendo riferire in esteso le storie cliniche di questi casi: mi contenterò di indicarne le relative fonti bibliografiche, fermandomi un poco più a lungo sopra quelle che me ne sembrano meritevoli per qualche particolare. Farò in ultimo seguire le Osservazioni che mi sono personali.

La prima osservazione certa di Anemia Splenica, almeno per quanto a me consta, devesi a Woillez[3] e si riferisce ad un uomo di 40 anni, che ammalatosi senza causa riconoscibile soccombè dopo pochi mesi. Il sangue non mostrò aumento di leucociti: la milza era molto ingrandita ed all' autopsia misurava 26 centimetri in lunghezza e 12 in larghezza. Si trovarono pure nel mesocolon due ganglî molto voluminosi, rossi e molli.

---

[1] *Traité du Diagnostic.* Paris, 1877, pag. 438.
[2] *Patol. e Terap. Medica* di Ziemssen, vol. IX, P. 1ª.
[3] *Observation d'hypertrophie de la Rate*, ec. (*Union Médicale*, 1856.)

Digitized by Google

Sopra il caso di Lees[1] non può darsi un giudizio esatto, poichè sembra non essere stato fatto l'esame del sangue.

Gretsel[2] pubblicò un caso raccolto nella Clinica di Griesinger e relativo ad una fanciulla di 10 anni, rachitica. I sintomi erano di una grave anemia: la milza era molto tumefatta ed il fegato pure ingrandito. Nel sangue nessuno aumento di leucociti. Negli ultimi tempi si aggiunse anche l'ipertrofia progressiva delle glandule mesenteriche, inguinali, cervicali, bronchiali. All'autopsia si trovò con l'esame istologico incipiente cirrosi del fegato.

Müller[3] riferì sette casi di Pseudoleucemia osservati nella Clinica di Niemeyer; in tre la sola milza era ingrossata; negli altri quattro il volume di questa prevaleva molto su quello dei ganglî.

Una osservazione molto interessante fu comunicata da Landouzy[4] alla *Société Anatomique* di Parigi. Trattasi di un uomo di 40 anni, non alcoolista, immune da sifilide. Non presentava antecedenti di emofilia in famiglia: quattro anni innanzi aveva subito senza accidenti la disarticolazione di un dito. Da un anno era andato soggetto a debolezza generale e ad epistassi frequenti ed abbondanti. Aveva le apparenze di uomo robusto: la pelle era di colore cereo; al cuore e ai vasi del collo si apprezzava un rumore di soffio sistolico. L'epistassi si successero con grande frequenza, e la morte sopravvenne il 28 gennaio 1873. All'autopsia non si trovarono lesioni delle fosse nasali, faringe ec., nè dei rispettivi vasi. La milza, ipertrofica, misurava 20 centim. nel diametro verticale, 13 nell'antero-posteriore. Il fegato era ingrandito e pesava gr. 1550: era cosparso alla superficie e nell'interno di piccoli noduli bianco-giallastri, duri, del diametro di 2-4 millim. Manca l'esame microscopico, ma è probabile che questi noduli fossero linfomi eteroplastici.

Un'altra osservazione appartiene a Pye-Smith.[5] N'è soggetto un cocchiere di 46 anni, il quale aveva sofferto di sifilide ed era dedito alle bevande alcooliche. Era un uomo emaciato; presentava petecchie alle gambe; il fegato e la milza apparivano molto ingranditi. Non vi era aumento di corpuscoli bianchi nel sangue. Morì per versamento pleuritico. All'autopsia si trovò la milza ipertrofica del peso di gr. 2500. Il Fegato pesava gr. 2700: all'esame microscopico vi si trovò una neoproduzione di tessuto linfatico all'intorno dei vasi portali. Sulla pleura si trovarono pure dei piccoli noduli di tessuto linfatico.

---

[1] *A case of great enlargement of the spleen.* (*Dubl. Hosp. Gaz.*, 1859.)

[2] *Ein Fall von Anaemia Splenica*, etc. (*Berliner klinische Wochenschr.*, 1867.)

[3] *Ueber idiopathische Millztumoren*, etc. (*Berliner klin. Wochenschr.*, 1867.)

[4] *Bull. de la Soc. Anat.*, 1873, pag. 67.

[5] *Transact. of the Pathol. Soc.*, vol. XXVI, e *The Lancet*, 1875, vol. I, pag. 200.

Digitized by Google

Di un malato di Anemia Splenica parla Mosler[1] ma ne manca l'autopsia.

Sotto il nome di Anemia Splenica venne pubblicata da Strümpell[2] la storia di un domestico di 25 anni che sulla fine dal 1874 cominciò a soffrire di vomito, diarrea e grave anemia. La milza era ingrandita, ma dopo l'uso di ferruginosi e della faradizzazione oligoemia e tumore splenico scomparvero. Dopo alcun tempo si riaffacciarono i medesimi fenomeni, che si dileguarono con la medesima cura. Per la terza volta nel marzo 1876 si riprodussero i sintomi di anemia e la tumefazione della milza: si praticò la trasfusione di sangue, ma dopo breve sollievo lo stato dell'infermo si aggravò in modo che nei primi giorni di maggio sembrava prossimo a morire. All'improvviso le condizioni migliorarono in guisa, che il paziente sembrava guarito. Uguale ricaduta dopo pochi mesi, seguìta da morte. L'esame chimico del sangue mostrò l'emoglobina ridotta ad 1/6. All'autopsia si trovò la milza di volume normale (lunga 13 centim., larga 7 1/2) e non presentante all'indagine microscopica alterazioni di tessitura: il fegato era un poco più grosso con degenerazione adiposa e forte pigmentazione delle sue cellule.

Malgrado il suo titolo, è evidente non essere questo un caso di Anemia Splenica. Lo speciale decorso, con miglioramenti o guarigioni in apparenza complete seguite da ricaduta, la scomparsa della tumefazione splenica durante i periodi di benessere, l'avere trovato all'autopsia la milza *normale per volume e tessitura* lo dimostrano a sufficienza. Quanto alla splenomegalia, mi nasce il dubbio se realmente la milza avesse in vita il volume notato dall'Autore e temo di qualche errore nel delimitarne l'area. Infatti ammettendo pure che fosse dovuta a stasi sanguigna, il che spiegherebbe le sue continue variazioni, non so comprendere come stasi ripetute e prolungate non siano giunte ad alterare in un modo o nell'altro il tessuto splenico. Comunque, è necessario ammettere che nel caso del dott. Strümpell si trattava di una forma di Anemia Progressiva e che la splenomegalia era secondaria allo stato oligoemico.

Una storia riferita dal dott. Fede[3] sotto il nome di Anemia Progressiva riesce di diagnosi molta oscura. La malata, donna di 30 anni, presentava un notevole ingrandimento degli organi ipocondriaci e molto più della milza; ma viene detto che « soffrì di febbri intermittenti alle quali seguì ingrandimento dell'addome agl'ipocondri e più tardi edema agli arti inferiori »: onde si può credere che la tumefazione del fegato e della milza dipendesse dal miasma palustre. Ma il fatto più importante del

---

[1] *Path. und Ther. der Leukoemie*, 1872.

[2] *Ein Fall von Anaemia Splenica*, (*Archiv der Heilkunde*, 1875.) — *Zur Kenntniss der Anaemia Splenica.* (Ivi, 1877.)

[3] *Il Movimento medico-chirurgico*, 1875, nº 17, 18.

Digitized by Google

reperto anatomico è la presenza nella testa delle coste di dodici tumori, sei per lato, della grandezza varia da una mandorla a un uovo di pollo; tumori di colore rossastro, attraversati da lamelle ossee e composti da uno stroma reticolare contenente grosse cellule con due e tre nuclei, cellule giganti granulose con cinque e più nuclei, e grandi cellule due e tre volte più grandi dei leucociti, nel cui interno si vedeva un numero variabile di globuli rossi deformati. In seguito a queste singolarissime alterazioni nasce il sospetto che quei tumori appartenessero ad una varietà di Sarcoma, e gli argomenti addotti in contrario dal dott. F. Fede non mi sembrano bastevoli a dissiparlo. Ad ogni modo e per tale ragione e perchè la tumefazione splenica si può riferire, anche trattandosi di anemia idiopatica, alle febbri intermittenti sofferte, mi astengo nell' incertezza dall' annoverare questo caso fra le Anemie Spleniche, benchè ne presenti in gran parte i caratteri clinici.

Nella sua memoria sulla Leucocitemia, il Linfoma maligno e l' Anemia essenziale, il dott. Lodi[1] riporta sotto quest' ultimo titolo il seguente caso.

Giovane di 27 anni: a 13 anni ebbe febbri intermittenti terzane che guarirono dopo 3 mesi col chinino. Godé buona salute fino a 23 anni, quando entrato a corpo sudante in una vasca fredda, si manifestarono i primi segni dell' anemia. I sintomi miglioravano nell' inverno, si esacerbavano nella primavera, finchè aggravandosi lo costrinsero ad allettarsi. Nel settembre 1877 presentava pallore della cute, abbondanza del pannicolo adiposo: al cuore soffio sistolico ai quattro focolai: area epatica alquanto ingrandita: l' area splenica misurava 19 centim. nel diametro longitudinale, 22 nel trasverso: funzioni gastro-intestinali regolari e appetito soddisfacente. In progresso peggioramento dell' anemia: febbre vespertina irregolare. Orina 1800-3000 c. c.; senza albumina, sangue e zucchero: in due esami fatti in giorni di apiressia si trovò gram. 45 e 40 di urea. — Globuli rossi 1,820,000 che poi scesero al milione: pallidi, nessuno nucleato: pochi microciti. Non aumento di globuli bianchi. — Si pratica la trasfusione con sangue di agnello; flebite e morte per infezione nel Decembre 1877.

Autopsia. Cuore flaccido con degenerazione grassosa: fegato ingrandito, giallo-pallido, duro: milza coi diametri già ricordati, di colore rosso bruno, consistente alla periferia, più molle al centro: reni ingranditi, pallidissimi, con degenerazione grassosa dell' epitelio tubulare: midollo rosso in molte ossa lunghe: sangue di reazione acida.

Esame istologico. Nel midollo si trovano globuli bianchi, rari elementi grandi, globuli rossi nucleati, i quali stanno commisti irregolarmente e a mutuo contatto per modo da non potersi distinguere una sostanza interstiziale. Nella milza globuli bianchi, alcuni globuli rossi nucleati, non granuli di pigmento ematico: nei pezzi induriti scomparsa quasi completa dei corpuscoli malpighiani,

---

[1] *Contribuzioni allo studio della Leucocitemia, del Linfoma maligno e della Anemia essenziale.* Bologna, 1880, pag. 54.

Digitized by Google

ingrossamento delle trabecole e « ingrossamento fibroso dei sepimenti venosi. » Nel fegato degenerazione granulosa di molte cellule epatiche, prevalente al centro dell' acino.

Il dott. Lodi dichiara che il prof. Murri rimase incerto nella diagnosi fra pseudoleucemia splenica ed anemia essenziale: aggiunge poi che l'esame anatomico dimostrò non trattarsi della prima, mancando l' iperplasia splenica. Egli attribuisce il tumore di milza alle febbri intermittenti sofferte e a stasi sanguigne. A tale proposito debbo osservare che la lesione caratteristica della milza nell'Anemia Splenica non è, per servirmi dei termini adoperati dall'egregio dott. Lodi, l'iperplasia, ma uno stato neoplastico, quale appunto sembra fosse trovato all' esame istologico. Nè credo molto giusto attribuire ad una infezione miasmatica sofferta 14 anni avanti l'ingrandimento della milza, tanto più che nell' intervallo la salute fu perfetta e nella milza non esisteva traccia di pigmentazione, come si osserva d'ordinario nella splenomegalia palustre. Per tali motivi mi credo in diritto di annoverare questo caso fra le Anemie Spleniche.

Il prof. Concato,[1] così immaturamente rapito alla Scienza, pubblicava non ha guari l'interessantissima storia d'una malata accolta nella sua Clinica e che mi sembra avere rapporto con l'Anemia Splenica. Riproduco, compendiandola, questa storia.

Ragazza di 16 anni, malaticcia e scrofolosa nell' infanzia: a 14 anni ebbe una pleuro-pneumonite: a 15 fu mestruata per la prima volta e le mestruazioni furono sempre irregolari e dolorose. Da alcuni mesi debolezza crescente, segni di anemia, colorito della pelle simile alla cera ingiallita: poi leggera febbre vespertina che durava alcuni giorni e scompariva per periodi di tempo più o meno lunghi. In seguito mancanza di appetito, rinorragie, stitichezza; orine abbondanti, limpide, senza albumina. Nel sangue 13 0|0 di emoglobina: globuli rossi pallidi: molti microciti: nessun aumento dei globuli bianchi. Cute infiltrata di siero, più agli arti inferiori. Al cuore rumore di soffio sistolico ai quattro focolaî. Fegato e milza ingranditi: questa sorpassa di tre dita l' arco costale. Anemia sempre più grave: vomiti ostinati. Si pratica la trasfusione di sangue nel peritoneo: morte dopo 6 1/2 ore.

Autopsia. Molto grosso lo strato adiposo sottocutaneo. Cuore floscio, fragile, con degenerazione grassa del miocardio: sotto l' endocardio piccole emorragie. Milza molto ingrandita, dura, di colore rosso scuro. Fegato grosso, scarsissimo di sangue; « riconoscibile ad occhio nudo e al tatto la prevalenza del tessuto connettivo. » Reni aumentati di volume, di colore giallastro: alla superficie focolaî emorragici del volume da un capo di spillo ad un grano di mais. Nella mucosa intestinale ingrandimento dei follicoli solitarî ed un certo turgore delle placche del Peyer. Tumefazione delle tonsille. Le glandule mesenteri-

[1] *Storia d'una ragazza*, ec. (*Giorn. Internazionale delle Sc. Mediche*, 1881, pag. 237, 577, 798, 915, 1069.)

Digitized by Google

che, peribronchiali e retrosternali ingrossate: queste ultime rammollite e macchiate per emorragia. Enorme ingrandimento dei follicoli solitarî della base della lingua. Midollo delle ossa lunghe rosso e seminato di stravasi emorragici.

Esame istologico. Nel midollo si trovano pochissimi globuli rossi nucleati, assai pallidi; globuli rossi adulti; cellule giganti a nucleo centrale; leucociti; cellule granulose contenenti ora leucociti, ora emazie. Nella milza non si vedono i corpuscoli Malpighiani: vi si trovano leucociti, globuli rossi, epitelî delle vene: nessun globulo rosso nucleato.

Non si fa parola dello stato del tessuto splenico ed epatico.

Il prof. Concato nelle considerazioni che accompagnano questa storia discuteva la diagnosi, e pure mostrandosi molto incerto propendeva per una Clorosi escludendo l'Anemia Perniciosa Progressiva ed il Linfoma maligno.

Convenendo interamente in questa eliminazione, mi reca meraviglia come Egli non parlasse dell'Anemia Splenica, mentre a questa forma morbosa si doveva pensare in modo speciale, essendovi i fenomeni di un'anemia progressiva, l'ipertrofia della milza, del fegato e di varî organi linfatici. Forse tale silenzio deve attribuirsi a che il prof. Concato non riconosceva nell'Anemia Splenica un tipo nosologico definito. Per le ragioni che andrò esponendo nel seguito di questa Memoria sembrandomi giusto ammettere l'esistenza di tale malattia come entità patologica e trovandone tutte le caratteristiche cliniche ed anatomiche nella riferita Osservazione, mi credo autorizzato ad accoglierla in questa Casistica.

Nel rendere conto di un caso di Leucemia il prof. Cantani [1] parla di una bambina di 4 o 5 anni, cachettica, con tumore enorme di milza. Mancava ogni influenza malarica, nel sangue non vi era aumento di leucociti, onde l'illustre Professore fece diagnosi di Pseudoleucemia Splenica. Il chinino non portò miglioramento. Allora il professor Ramaglia avendo veduta la malata la ritenne sifilitica, quantunque niente autorizzasse a sospettare la sifilide. In seguito alla cura mercuriale la bambina guarì. Il prof. Cantani crede, senza esserne sicuro, che sia questo un caso di Pseudoleucemia guarito.

Ai fatti enumerati se ne debbono aggiungere alcuni altri riferiti da illustri Chirurghi con il titolo d' *Ipertrofia essenziale della milza* e nei quali per l' intero quadro sintomatico non si può non riconoscere altrettanti esempî di Anemia Splenica. Ma poichè in questi casi venne l'ardito pensiero di estirpare la milza come cura del morbo, così in generale gli operatori, più solleciti di quanto riguardava la Splenectomia che di una accurata anamnesi, furono assai parchi di dettagli clinici, e si contentarono di accennare che esisteva anemia, ipertrofia splenica e disturbi riferibili o all' una o all'altra condizione morbosa. Spesso non

[1] *Sopra un caso di Leucemia Splenica.* (*Morgagni*, 1881, pag. 200.)

Digitized by Google

fu nemmeno praticato l'esame del sangue. Rimandando per maggiori dettagli alla Tavola Statistica nel Capitolo IX, citerò qui solo i casi de' quali conosciamo meglio i particolari ed in cui fu esaminato il sangue.

La prima Osservazione è dovuta a Spencer Wells [1] e risale al 1865. Da molti viene considerata come esempio di Leucemia, ma nella storia originale si legge: « il sangue conteneva una proporzione un poco più considerevole di globuli bianchi. » Quindi, a meno di non confondere ogni leucocitosi con la Leucemia, è questo invece un caso di Anemia Splenica.

Le altre Osservazioni sono di Péan, [2] Czerny [3] e Franzolini. [4] La prima si riferisce ad una donna di 24 anni nella quale da 18 mesi si era sviluppata l'ipertrofia della milza, senza che avessero preceduto febbri intermittenti o altre malattie gravi. Negli ultimi sei mesi l'inferma presentò i segni dell'anemia, dimagramento, disturbi digestivi, emottisi, ematurie, deiezioni sanguinolente, ematemesi e violenti dolori nevralgici. Fu operata il 25 aprile 1876: la milza pesava gr. 1125; misurava 22 centim. in lunghezza, 12 in larghezza, 8 in spessore. Dopo un mese la giovine era perfettamente guarita, visse in buona salute per molti anni e morì poi di enterite tossica.

Nell'Osservazione di Czerny si parla di una donna di 24 anni che non era mai andata soggetta a febbri intermittenti. La milza era ingrandita e mobile: non esisteva aumento di globuli bianchi: la salute generale era molto compromessa, vi erano disturbi digestivi e mestruali. La splenectomia fu eseguita il 1° luglio 1878: la milza misurava in lunghezza 23 centimetri, in larghezza 12, in spessore 6. La guarigione era completa in 19 giorni e tutte le sofferenze cessarono.

Sopra il caso del dott. Franzolini, avendo l'egregio Autore fatta diagnosi di Leucemia, mi è indispensabile trattenermi un poco e riportare in brevi parole la storia, onde giustificarmi se le do posto nell'Anemia Splenica.

Giovane di 22 anni. Non ebbe mai salute molto florida: a 12 anni soffrì di ascite e edema agli arti inferiori per causa ignota e guarì dopo lunga cura. A 17 anni fu mestruata, ma le mestruazioni continuarono irregolari. È soggetta a sofferenze isteriche. Mai febbri intermittenti o traumi alla regione splenica. Nei primi mesi del 1879 dolore costante all'ipocondrio sinistro, esacerbantesi per la pressione e nella stazione eretta. Esso andò aumentando per modo che

[1] *Gaz. hébdomadaire*, 1866, pag. 439.

[2] *Bull. de l'Acad. de Méd.*, 18 luglio 1876 e *Diagnostic et trait. des tumeurs abd.*, ec. tom. I, 1880.

[3] *Wiener med. Wochensch.* 1879.

[4] *Della Splenectomia e storia clinica di un caso di Spleno-ipertrofia leuchemica.* (*L'Indipendente*, *Gazz. Med. di Torino.* Aprile, maggio e giugno 1882.)

Digitized by Google

nel luglio 1880 la giovine si recò nello Spedale di Udine, ove venne constatata la presenza di un tumore all' ipocondrio sinistro, che più tardi fu riconosciuto essere la milza ipertrofica. Le sofferenze aumentarono: segni di anemia: decoloramento della pelle e delle mucose: affanno per i movimenti: vomiti ostinati: abbondante il pannicolo adiposo. L' area splenica misura 24 centim. nel diametro verticale, 27 nel trasversale. Esame del sangue: si fanno « 10 preparati » microscopici con del sangue di persone sane diluito alla metà, *si numerano* » i globuli bianchi di ciaschedun campo microscopico e *si toglie* la media delle » 10 cifre: *si fanno* quindi altri 10 preparati microscopici con del sangue della » malata pure diluito alla metà, *si numerano* i leucociti dei singoli 10 campi » microscopici e *si prende* la media: *si raffrontano* le due medie. » Il sangue della malata conteneva 5 volte più leucociti di quello delle persone sane. Il 20 settembre 1881 il dott. Franzolini eseguì con grande abilità la splenectomia. La guarigione fu completa: cessarono le sofferenze e i fenomeni di oligoemia: 36 giorni dopo l' operazione, fatto l' esame del sangue col solito metodo, si trovò la proporzione dei globuli bianchi ridotta alla metà.

La milza estirpata pesava kilg. 1,526: misurava in lunghezza centm. 26; in larghezza 16 1/2; in profondità 7. Non fu sottoposta a ricerche microscopiche.

Pure congratulandomi vivamente col dott. Franzolini per la sua incontestabile abilità chirurgica e per il felice successo onde veniva coronata, debbo dichiarare non trovarmi affatto d'accordo con lui nella diagnosi. Ed egli stesso in una lettera pubblicata antecedentemente, [1] nell'annunziare la compiuta Splenectomia aggiungeva averla eseguita per Ipertrofia vera, semplice (idiopatica) della milza. Ignoro quali ragioni l'abbiano dopo deciso a modificare la diagnosi ed ammettere la Leucemia: non credo per altro che a ciò potesse venire autorizzato dall'esame del sangue. Non tengo conto del metodo imperfetto messo in opera, poichè Egli medesimo se ne scusa adducendo di non avere avuto gli strumenti opportuni: ma accettando anche per esatti i resultati ottenuti, ciascuno potrà obiettare che un numero di leucociti cinque volte maggiore dell'ordinario costituisce una leucocitosi e non una Leucemia. Così, per citare un esempio, in un caso di Linfoma maligno pubblicato dal dottor Lodi [2] furono trovati per ogni campo microscopico 15 a 20 globuli bianchi, vale a dire il quintuplo appunto della cifra fisiologica che è di 3-4, [3] e nondimeno il dott. Lodi non riguardò già questo come un caso di Leucemia, ma lo riferì, e con diritto, alla Pseudoleucemia. In conseguenza tengo per fermo che nella malata del dott. Franzolini non si trattasse di Leucemia Splenica, ma bensì di Anemia Splenica.

Ecco ora le mie Osservazioni.

---

[1] *L' Indipendente*, *Gazz. Med. di Torino*. Settembre 1881, pag. 648.

[2] *Loc. cit.*, pag. 16.

[3] S' intende naturalmente che si ottengono questi numeri adoperando un oculare e un oggettivo determinato; per es. l' Oc. 2 e l' Ogg. 7 di Hartnack; l' Oc. 1 e l' Ogg. 6 di Verick, ec.

Digitized by Google

Osservazione I^a.

Cesarini Elisabetta, di anni 72, vedova, serva di professione. Suo padre morì di cholera, sua madre di malattia acuta polmonare. Non ha mai avuto malattie d'importanza per le quali sia rimasta in letto per varî giorni di seguito. Prese marito a 22 anni ma non ebbe figli: le mestruazioni però decorsero regolari dai 17 anni ai 44, alla quale età sopravvenne la menopausa senza disturbi rilevanti. Non fu mai dedita alle bevande alcooliche: fu immune da sifilide. Non ebbe mai febbri intermittenti ed abitò sempre in luoghi liberi da malaria. Per il suo mestiere fece sempre uso di vitto buono: negli ultimi anni, a causa della età, dovè astenersi da molti lavori faticosi, ciò che d'altronde le veniva amorevolmente consentito dai padroni. Essa però godeva di una florida vecchiaia e fino circa ad un anno fa non ebbe a lagnarsi d'incomodi serî.

A quell'epoca cominciò a provare un senso molesto di peso all'ipocondrio sinistro, e presto si accorse che le diminuivano le forze, che qualunque lavoro ed il camminare in fretta le provocavano l'affanno. L'appetito si manteneva discreto: le digestioni erano abbastanza buone: non vi era diarrea. Aumentando sempre la debolezza la Cesarini giunse fino all'agosto 1881: allora nel palparsi il ventre si accorse casualmente di un tumore che occupava l'ipocondrio sinistro. Questo tumore era duro, indolente, levigato; sul volume non può sapersi nulla di preciso, ma sembra che sorpassasse di non poco l'arco costale. La donna non ne fece caso nè si sottopose ad alcuna cura. Nei mesi successivi il tumore crebbe; lo stato generale divenne ogni giorno più grave e la debolezza maggiore: la pelle prese un colorito giallo-sporco: se l'inferma camminava o stava a lungo in piedi, gli arti inferiori divenivano edematosi fino a metà della gamba: l'appetito andò perdendosi e di quando in quando si manifestavano diarree della durata di due o tre giorni: la denutrizione si fece manifesta. Per sforzi anche leggieri sopravveniva l'affanno: la Cesarini si lagnava di un senso di tensione e di peso nella metà sinistra del ventre.

Continuando per tal modo ad aggravarsi, la Cesarini si decise a venire nello Spedale, ove fu ammessa il 10 febbraio 1882 e passata nel mio Turno.

Era di statura piuttosto bassa, di conformazione scheletrica regolare. Per quanto denutrita e sofferente, non presentava i segni di una grave vecchiaia e forse le si sarebbero attribuiti meno anni di quelli che in realtà aveva. La cute era di colore giallo sporco: bianche le congiuntive oculari; assai pallide le mucose. La pelle si sollevava in larghe pieghe: le masse muscolari erano piuttosto esili. Leggiere edemazie intorno ai malleoli. Nessuna delle glandole linfatiche accessibili alla palpazione si mostrava ingrossata. Il torace ben conformato: solo l'arco costale sinistro era più slargato del destro. Il ventre era tumefatto, non però in modo regolare: la prominenza era sopratutto manifesta nella regione ipocondriaca e lombo-addominale sinistra, e si estendeva in avanti fino alla linea mediana: da questo punto le pareti addominali si abbassavano gradatamente. Tale prominenza era fatta da un tumore a superficie liscia, assai duro, indolente, di forma grossolanamente ovale, il cui estremo anteriore giungeva fino all'ombelico; il margine interno penetrava in alto sotto l'arco costale in cor-

Digitized by Google

rispondenza della linea parasternale sinistra, l'inferiore arrivava fino a due dita trasverse al di sopra della cresta iliaca e si perdeva nella regione lombare. Il margine interno presentava una insolcatura ben manifesta. Il tumore si abbassava nell'inspirazione, si rialzava nell'espirazione: nel decubito laterale destro si spostava verso destra di circa 5 centim.

La percussione mostrava affatto normali i limiti tanto dell'area di ottusità assoluta, come di ottusità relativa del cuore. Normale pure era la sonorità polmonare. Il Fegato appariva ingrandito poichè l'ottusità assoluta sulla linea papillare era estesa dal 5° spazio intercostale fino a un dito trasverso al di sotto dell'arco costale: sulla linea ascellare dal 6° spazio intercostale fino a un dito al di sotto del margine costale: internamente si confondeva con l'ottusità splenica con la quale formava un angolo acuto aperto in basso. Nell'ipocondrio sinistro l'ottusità data dal tumore occupava tutta la regione splenica e cominciava sulla linea papillare alla 7ª costa, sull'ascellare media all'8ª.

Coll'ascoltazione si sentiva ben distinto il mormorio vescicolare non accompagnato da rantoli: solo posteriormente e a sinistra, dall'angolo della scapola alla base, il respiro era più debole e più aspro. Alla regione cardiaca si apprezzava un rumore di soffio dolce e prolungato, che occupava il primo tempo: era più intenso ai due focolaî della base: si ripeteva ai vasi arteriosi del collo: sui vasi venosi rumore di trottola. L'ascoltazione del ventre dava resultati negativi.

L'orina era chiara, senza depositi, non conteneva albumina, glucosio, pigmento biliare; altre ricerche non vennero fatte.

La Cesarini si lamentava della grande debolezza, aveva il respiro alquanto affannoso; il polso era piccolo e vuoto; la temperatura normale.

Queste ricerche anamnestiche insieme all'esame fisico venivano da me fatte la mattina dell'11 Febbraio. Non mi rimase alcun dubbio sulla sede della malattia, essendo troppo evidente trattarsi di una ipermegalia splenica. Credetti di potere escludere la presenza di un neoplasma vero e proprio della milza, come pure una degenerazione amiloide o una Ciste d'Echinococco. Neppure poteva trattarsi di fisconia per cachessia palustre, non essendo mai la donna andata soggetta all'infezione miasmatica. La diagnosi più probabile era di Leucocitemia e stabilii perciò di fare il giorno appresso l'esame del sangue. Poche ore dopo la donna si lagnò di un dolore puntorio al lato sinistro del petto: le sopravvenne un intenso brivido di freddo e la tosse. Nella notte furono espulsi degli escreati rubiginosi.

Al mattino del 12 Febbraio presentava febbre elevata (39°. 8) e dispnea. Esaminando il petto trovai notevole ipofonesi a sinistra estesa dall'angolo della scapola alla base: con l'ascoltazione si udivano numerosi rantoli crepitanti ed in un'area dell'ampiezza di 5 centim. circa anche un debole soffio bronchiale.

Malgrado l'insorgere della Pneumonite, praticai l'esame del sangue e non avendo il Cromo-citometro del prof. Bizzozero mi servii degli strumenti di Hayem. Ebbi per risultato:

Gl. R. = 3,720 000
R. = 2,594 000
G. = 0,697
Gl. B. = 19,805

Digitized by Google

Si aveva cioè diminuzione assoluta dei Globuli rossi la cui cifra era discesa da 5 milioni al di sotto dei quattro; la ricchezza in globuli sani poteva valutarsi a due milioni e mezzo per millimetro cubo: il valore individuale di ciascun globulo in emoglobina era ridotto a poco più della metà del normale. Si aveva poi 1 Globulo Bianco sopra 188 Rossi. L'esame a forte ingrandimento mostrò in gran numero globuli rossi piccoli del diametro di 3-4 μ e con tutti gli altri caratteri dei cosiddetti microciti. Nessun globulo rosso nucleato. Dei leucociti un terzo circa aveva un diametro in media di 10-12 μ; gli altri due terzi oscillavano fra i 7-8 μ: non contenevano granulazioni pigmentarie.

Si aveva quindi una forte leucocitosi, che io credetti dovere riferire alla già sviluppata Pneumonite: si era ben lungi però dalle proporzioni fra Globuli Bianchi e Rossi necessarie per costituire una Leucemia, onde feci diagnosi di Anemia Splenica.

Il decorso della pneumonite fu grave: la sua estensione andò aumentando a sinistra ed invase anche il lobo inferiore di destra. Le azioni del cuore già fiacche per l'innanzi andarono sempre più indebolendosi: la temperatura oscillò alla sera fra 39.°9 e 40.°4; la mattina fra 39.°4 e 40.° L'orina si fece negli ultimi giorni leggermente albuminosa: mancarono sempre i cilindri oriniferi.

Il 16 Febbraio (temp. matt. 39.°7 = soffio bronchiale a sinistra dalla fossa sopraspinosa alla base: a destra dall'angolo della scapola alla base) eseguii nuovamente l'esame del sangue ed ebbi:

Gl. R. = 3,751 000
R. = 2,400 000
G. = 0,638
Gl. B. = 34,775

cioè 1 Globulo Bianco sopra 107 Rossi. L'esame a forte ingrandimento diede i medesimi resultati della volta precedente.

Il 17 Febbraio la Cesarini cessò di vivere per l'insufficienza cardiaca ed il conseguente edema polmonare.

Autopsia eseguita 26 ore dopo la morte.

Abito esterno. — Quale venne ricordato nell'esame clinico.

Testa. — Nulla di notevole nelle meningi, tranne un certo grado di stasi nelle vene della Pia e di edema fra le maglie della medesima. Nessuna alterazione del cervello.

Petto. — Pneumonite fibrinosa allo stadio di epatizzazione rosso-grigia occupante posteriormente a sinistra tutto il lobo inferiore e parte del lobo superiore. Medesima alterazione a destra allo stadio di epatizzazione rossa, che invadeva la parte posteriore del lobo inferiore. Il resto del parenchima polmonare assai edematoso. Cuore ripieno da grossi coaguli fibrino-cruorosi. Orifizî ed apparecchi valvulari sani. Poche placche di ateromasia nell'aorta. Miocardio piuttosto sottile, del colore delle foglie secche, facilmente lacerabile.

Addome. — Circa 150 gr. di siero limpido nel cavo peritoneale. Nel tubo gastro-enterico niente di notevole tranne un grosso strato catarrale sulla mucosa, tanto dello stomaco quanto dei tenui.

Digitized by Google

Fegato più voluminoso dell' ordinario: ha i limiti già descritti nella storia: pesa Kilg. 2,082. È di colorito rosso-bruno: praticandovi dei tagli si vedono i vasi contenere molto sangue scuro. Nella Cistifellea poca bile di colore verdastro, filante.

La Milza è enormemente ingrandita, pur conservando la sua forma consueta: occupa tutto l' ipocondrio sinistro, respinge in alto il diaframma fino alla 6ª costa, giunge all' indentro fino alla linea mediana e scende in basso fino a 3-4 centm. dalla spina iliaca anteriore e superiore. La sua superficie è uguale, levigata: la capsula in alcuni punti è ingrossata e di colore biancastro. L' arteria e la vena splenica non contengono che sangue sciolto, di colore brunastro. Levata di posto la Milza pesa Kilg. 1,255; misura in lunghezza centm. 27, in larghezza 18, in spessore 6. Praticandovi dei tagli, il parenchima si trova assai consistente, di colore rosso sbiadito. Su questo fondo spiccano numerose chiazze biancastre, dure, del volume vario fra un chicco di panico e di canapa. Lasciata esposta all' aria la Milza assume un colorito più roseo.

Reni di volume normale, ricchi di sangue. Sane le Capsule Surrenali ed il Pancreas.

Vengono tolti i Ganglî del Simpatico del collo e i Semilunari.

In nessuna parte del corpo si trovano Ganglî linfatici ipertrofici, o linfomi eteroplastici.

Il midollo delle ossa lunghe è in generale grasso. Solo in ambedue i femori si trova per una certa estensione di colore rosso e con tutti gli altri caratteri del linfoide o fetale.

Per il resto del cadavere nulla di notevole.

Nell' esame a fresco del midollo si videro globuli bianchi e rossi in abbondanza, alcuni globuli rossi nucleati, poche grandi cellule con nucleo in gemmazione.

Dopo indurimento nell' alcool praticai l' esame microscopico del fegato. Gli spazî triangolari interlobulari apparivano in generale ingranditi: il connettivo era assai aumentato, in alcuni punti fibroso, in altri infiltrato di globuli linfoidi. L' infiltramento e l' iperplasia della stroma sembravano maggiori all' intorno dei vasi portali. Il connettivo neoformato s' insinuava spesso fra lobulo e lobulo a guisa di linguetta più o meno lunga, tendendo evidentemente a circondare uno o più isolotti — I vasi biliari erano normali, con epitelio ben distinto. — Le cellule epatiche presentavano il loro volume consueto; contenevano un nucleo ben manifesto, molte granulazioni grassose, poche pigmentarie. — I vasi sanguigni erano dilatati: i rami interlobulari della porta e le sopra-epatiche si trovavano per lo più ripiene da globuli rossi ben conservati e pochi leucociti. Qua e là si vedevano pure nell' interno di qualche isolotto dilatati i vasi intralobulari che contenevano allora molti globuli bianchi e pochi rossi. — In nessun punto si osservarono linfomi eteroplastici.

Nel midollo delle ossa, indurito nell' alcool o nell' acido picrico, si vide che anche nei punti ove appariva rosso vi erano sempre in gran quantità le cellule adipose. Assai più abbondanti nelle parti centrali del cilindro midollare, andavano scomparendo verso la periferia e venivano sostituite dagli elementi ricordati nell' esame a fresco. In nessuna parte si trovava un reticolo adenoide, come potei constatare in preparazioni convenientemente spennellate.

Nei Polmoni esistevano le lesioni consuete della Pneumonite Fibrinosa.

Digitized by Google

Le grandule linfatiche anche all' esame istologico si mostrarono normali. Nei gangli del Simpatico si trovò un infiltramento discreto di cellule linfoidi: le cellule nervose non apparvero alterate benchè contenessero in maggiore o minore quantità granuli di pigmento.

L' esame della Milza verrà riferito nel Capitolo riguardante l' Anatomia Patologica.

Senza entrare in dettagli relativamente alla diagnosi del caso riferito, dirò che non era difficile eliminare i neoplasmi e l' Echinococco della milza, la degenerazione amiloide e la cachessia palustre. L' esame del sangue mostrava un aumento notevole dei globuli bianchi, ma, oltrechè non si giungeva alle proporzioni volute per costituire uno stato leucocitemico, bisognava anche tenere conto della malattia sopravvenuta. Infatti la Pneumonite suole determinare una leucocitosi: era dunque probabile che prima del suo insorgere il numero dei globuli bianchi fosse anche minore di quello trovato. Non si era perciò autorizzati ad ammettere la Leucemia, e la diagnosi di Anemia Splenica era la sola che si potesse formulare.

Il malato che forma soggetto della mia seconda osservazione era degente nel turno del prof. G. Leopardi, al quale sono lieto di porgere pubblici ringraziamenti per la gentilezza con cui mi permetteva di esaminarlo e studiarlo e di pubblicarne la storia. Debbo pure ringraziare il suo assistente dott. Paladini per l' attività ed intelligenza onde mi aiutò nei varî esami.

Osservazione II^a.

David Giarrè, di anni 18, di Tosi presso Vallombrosa. Nessuna malattia ereditaria nella famiglia: egli ha goduto sempre buona salute, ha abitato in paese salubre ed affatto immune da malaria, non è dedito ad abitudini viziose. Circa un anno fa cominciò a sentirsi più debole del consueto: ogni sforzo lo affaticava e gli cagionava affanno e palpito di cuore. L' appetito si manteneva buono, le funzioni intestinali regolari. Ebbe rinorragie che furono talora molto abbondanti e si ripeterono con grande frequenza. Non si accorse mai di avere un tumore nel ventre, e solo provava un senso di peso e di pienezza nell' ipocondrio sinistro. La debolezza andò a mano a mano aumentando finchè accorgendosi il Giarrè di non essere più atto ai consueti lavori si decise a ricoverare nello Spedale di Santa Maria Nuova ove fu accolto il 25 Aprile 1882.

Era un giovinetto di statura piuttosto bassa, di gracile apparenza, con regolare conformazione dell' apparecchio scheletrico. Le masse muscolari sviluppate proporzionatamente all' età: il pannicolo adiposo non era molto abbondante. La pelle aveva un colorito bianco-sporco, le mucose erano pallidissime. La sonorità polmonare era normale per estensione e qualità: il mormorio vesci-

Digitized by Google

colare presentava i consueti caratteri nè era mescolato con rantoli. L' ottusità assoluta del cuore cominciava in alto sulla 4ª costa, ed aveva una figura quadrangolare con 2 centim. di lato. Ricercando l' area assoluta col metodo del prof. Burresi trovai che l' angolo superiore cadeva sul margine superiore della 3ª costa a due centim. dalla linea mediana; l' angolo inferiore sinistro corrispondeva al margine superiore della 5ª costa subito all' indentro della papillare, a sette centim. dalla linea mediana; l' angolo inferiore destro rimaneva nel 5° spazio intercostale a quattro centim. dalla linea mediana. Il lato destro misurava 9 centim.; il sinistro 8; la base 11. Con l' ascoltazione si udiva un rumore di soffio dolce e prolungato, occupante il primo tempo ed esteso a tutta l' area cardiaca. — Sui vasi venosi del collo rumore di trottola.

Il ventre appariva tumefatto più nella metà sinistra che nella destra e l' arco costale sinistro era più slargato del destro. Colla palpazione si apprezzava un voluminoso tumore a superficie piana e levigata, il quale uscendo di sotto all' arco costale sinistro occupava la corrispondente regione ipocondriaca e lombo-addominale. La sua estremità interna aveva la figura d' un ovoide e giungeva fino a due centimetri all' infuori della linea mediana in corrispondenza della ombelicale trasversa. Da questo punto il suo margine superiore si rivolgeva verso sinistra descrivendo un arco a convessità rivolta verso destra, e penetrava sotto le coste un poco all' infuori della parasternale sinistra: il suo margine inferiore piegava verso sinistra formando un arco a convessità inferiore: raggiungeva la cresta iliaca senza prendervi punto d' appoggio e si perdeva nella regione lombare. Verso la metà del margine superiore si trovava una profonda insolcatura. I margini stessi erano arrotondati e deprimendo la parete addominale si poteva abbracciarli con le dita ed apprezzare la durezza del tumore. Con la pressione non si risvegliavano dolori. Il tumore si abbassava alquanto nell' inspirazione, si rialzava nell' espirazione; era un poco mobile verso destra; nel decubito sul fianco destro si spostava verso questo lato di circa cinque centimetri. Con la percussione si aveva suono ottuso in tutta l' area occupata dal tumore: l' ottusità raggiungeva in alto sulla papillare la 6ª costa, sull' ascellare media il 7° spazio intercostale: all' indentro si confondeva con l' epatica. — L' ottusità assoluta del fegato cominciava nella linea emiclavicolare al margine superiore della 6ª costa e si estendeva in basso per 7 $^1/_2$ centim.; sull' ascellare media dal margine superiore della 7ª costa era estesa in basso per 8 $^1/_2$ centim. — Nel resto dell' addome sonorità timpanitica.

Riconosciuto facilmente che il tumore era rappresentato dalla milza ipertrofica si praticò il 10 maggio l' esame del sangue, e non avendo allora il Cromocitometro del prof. Bizzozero mi servii degli strumenti di Hayem. Ottenni:

Globuli R. = 3,999,000.
R. = 2,400,000.
G. = 0,632.
Globuli B. = 4,704.

A forte ingrandimento i globuli rossi apparivano in generale molto pallidi; un terzo circa misurava 6-7 μ di diametro: pochi raggiungevano o sorpassavano gli 8 μ: molti di 3-4-5 μ avevano le apparenze dei microciti. Nessuno

Digitized by Google

era nucleato. I globuli bianchi avevano in media un diametro di 7-8 μ: pochissimi di 9-10 μ: per i loro caratteri istochimici non differivano dai normali. Non contenevano granuli di pigmento.

L'orina delle 24 ore oscillava sui 1000 grammi. Inviata al Gabinetto di Chimica Patologica per l'esame qualitativo e quantitativo si ebbe la seguente risposta:

« Orina chiara, normalmente colorita, debolmente acida, della densità di 2 $^1/_5$ Beaumé, non contiene albumina, nè glucosio.

» Contiene poi:

Urea G. 15,132 per $^{00}/_{00}$

» L'Acido Urico, appena qualche cristallino su 100 G. di Orina.

Fosfati terrosi
» alcalini
Solfati
Cloruri
} normali.

» e tutti in proporzione sia fra loro, sia relativamente alla densità dell'orina.

» *N. B.* La quantità dell'orina non permetteva altre valutazioni oltre quelle già fatte.

» D. G. Roster. »

Altre analisi non poterono farsi perchè putrefacendosi rapidamente l'orina a causa del caldo era impossibile conservare la quantità emessa nelle 24 ore.

Durante il suo breve soggiorno nello Spedale l'infermo non presentò fenomeni importanti. Malgrado l'appetito fosse buono, malgrado il vitto abbondante e nutritivo ed una energica cura tonico-ricostituente (china, ferro, acido arsenioso), i sintomi anemici e la tumefazione della milza rimasero immutati. Il 29 Maggio feci di nuovo l'esame del sangue ed ebbi:

Globuli R. = 3,193,000
R. = 2,420,000
G. = 0,751
Globuli B. = 4,508

Le ricerche a forte ingrandimento dettero resultati identici a quelli del 10 Maggio.

Il 1° Giugno l'infermo volle abbandonare lo Spedale.

Dietro mia richiesta, il suo Medico Dott. E. Turelli m'inviava gentilmente il 10 Agosto le seguenti notizie. « Poco dopo il suo ritorno in famiglia, l'infermo » fu colto da catarro intestinale con ostinata diarrea e frequenti emorragie dalla » mucosa nasale, che tuttora persistono. Da circa un mese si è sviluppato ca- » tarro bronchiale con tosse e dispnea. Ora vi è anche ascite. Vi è stata febbre » a corso irregolarmente periodico ed ha al presente i caratteri della febbre » etica. Il dimagramento generale aumenta con notevole abbattimento di forze. » Fu continuata la cura di acido arsenioso, a cui venne aggiunto il Bisolfato di » Chinino e gli astringenti. »

Digitized by Google

Il 20 Agosto mi recai in persona a Tosi per visitarlo. Lo trovai in uno stato gravissimo tanto da non lasciare speranza che la vita si prolungasse ancora per molti giorni. La denutrizione era avanzatissima ed il pannicolo adiposo era quasi del tutto scomparso. Esisteva ascite molto copiosa: il volume della milza sembrava a un di presso il medesimo di tre mesi fa: forse si poteva dire un poco aumentato. Gli arti inferiori erano edematosi. Il respiro appariva affannoso per l'inalzamento del diaframma, ma del resto nei polmoni non si apprezzavano altri segni che di un modico catarro bronchiale con edema dei lobi inferiori. Oltre l' epistassi il Giarrè aveva avuto negli ultimi giorni per due volte leggiere emottisi. Vi era febbre che si esacerbava nelle ore vespertine con brividi di freddo: sembrava seguisse un tipo remittente, ma mancano ricerche termometriche. Avendo portato meco il Cromocitometro di Bizzozero feci la valutazione citometrica dell' Emoglobina, che trovai ridotta al 52 °/o.

Pochi giorni appresso il liquido ascitico (rifiutandosi l' infermo alla paracentesi) si vuotò a traverso l' ombelico. Ne seguì momentaneo sollievo, ma per il progredire del marasmo il Giarrè cessò di vivere il 31 agosto.

L' autopsia non venne permessa dalla famiglia.

Ai due casi riferiti credo utile aggiungere la seguente osservazione, interessantissima sopratutto dal lato diagnostico. La malata che ne è soggetto era degente nel turno del dott. A. Maffei, insieme al quale io la vidi ed esaminai.

Osservazione III^a.

S. M., di anni 16, di Empoli. Figlia di genitori sani e robusti e proveniente da famiglia in cui non esistono malattie ereditarie, essa stessa ha sempre goduto di buona salute ed ha sopportato senza incomodi i disagi del suo mestiere di contadina. Non ha mai sofferto di febbri intermittenti ed ha sempre abitato in luoghi immuni da malaria: ha sempre condotto una vita regolare ed immune da abitudini viziose. Nessuno antecedente sifilitico. Non è ancora mestruata.

Da oltre due anni si è accorta di avere nella metà sinistra del ventre un tumore grosso, duro, indolente. Non vi prestò attenzione, ma d' allora in poi ebbe il respiro un poco più affannoso del consueto, andò soggetta a frequenti ed abbondanti epistassi e di quando in quando a febbri che sopravvenivano con brividi di freddo, duravano un giorno circa e non si ripetevano che dopo lunghi intervalli, anche di mesi. I suoi genitori narrano poi che da un anno la loro figlia è andata perdendo il colorito roseo del volto, e che pelle e labbra sono divenute a mano a mano più pallide. Durante questo tempo non vi fu mai alcun disturbo relativo alle funzioni digestive: le orine erano abbondanti e poco colorate.

Circa un mese fa la S. fu colta da forte enterite, limitata a quanto sembra al Crasso. Le scariche alvine erano frequenti e scarse, composte in gran parte da muco e sangue, accompagnate da tenesmo e precedute da dolori. Mi-

Digitized by Google

gliorata in pochi giorni mediante l' uso di clisteri, subito dopo nel corso di 2 o 3 giorni il ventre si tumefece ed acquistò un volume quale verrà descritto nello stato attuale. Tal fatto sembra si compiesse senza febbre e senza dolori. Allora la S. si fece ammettere nello Spedale di Empoli, ove venne riconosciuta la presenza di una ascite e furono applicati dei vescicanti sulle pareti dell' addome. Riuscita inutile questa cura, la nostra inferma venne consigliata a recarsi nello Spedale di Firenze ove fu ricevuta il 29 Luglio 1882.

La S. è una giovinetta di giusta statura, ben conformata, con pannicolo adiposo e masse muscolari sviluppate in proporzione dell' età. Ha la pelle di colorito bianco sporco, le sclerotiche bianche, le mucose pallide e non presenta nessun segno di pubertà. Il ventre è molto voluminoso, un poco slargato e cadente sui lati, con cicatrice ombelicale appianata, pelle tesa e percorsa da poche arborizzazioni venose più appariscenti nella metà sinistra.

Sonorità polmonare normale in tutto l' ambito toracico: mormorio vescicolare ben distinto, senza rantoli. Il cuore non è aumentato di volume e l' apice batte nel 4° spazio intercostale sulla linea papillare. Con l' ascoltazione si apprezza al focolaio dell' arteria polmonare un rumore di soffio sistolico, dolce e prolungato, che si ripete debolissimo all' aortico ed ai vasi del collo.

La circonferenza del ventre al livello della cicatrice ombelicale misura 99 centim. Palpando si ha ben distinto il senso della fluttuazione: di più nell' ipocondrio sinistro si avverte la presenza di un tumore. Deprimendo un poco le pareti addominali si giunge a riconoscerne abbastanza bene i caratteri fisici. Esso è liscio e levigato alla superficie; ha margini netti, duri ed arrotondati. Sembra uscire di sotto l' arco costale sinistro e con la sua estremità anteriore di forma ovale si dirige dall' alto al basso verso l' ombelico, che sorpassa verso destra di circa 1 centim. Il suo margine superiore descrive un arco a convessità rivolta verso destra, penetra sotto le coste un poco all' infuori della linea parasternale sinistra e presenta una profonda insolcatura a metà circa del suo tragitto. Il suo margine inferiore s' incurva in basso ed a sinistra, raggiunge la cresta iliaca di questo lato e si perde nella regione lombare. Il tumore stesso è molto mobile e si sposta con facilità di varî centimetri nel senso laterale.

Con la percussione in tutto l' addome si ha ottusità completa, meno alla regione epigastrica: il limite superiore dell' ottusità è costituito da una linea a concavità rivolta in alto. Facendo giacere la malata sul fianco sinistro, nella regione lombo-addominale destra il suono diviene meno oscuro, ma non mai decisamente timpanico.

Il limite superiore dell' ottusità assoluta del fegato nella linea parasternale raggiunge il margine superiore della 5ª costa: nell' ascellare anteriore il 5° spazio intercostale. In basso non è possibile a causa dell' ascite trovarne i limiti esatti. All' interno l' ottusità si confonde con quella dell' ipocondrio sinistro.

Nella metà sinistra del torace l' ottusità un poco all' esterno della papillare comincia nel 6° spazio intercostale; nell' ascellare media sulla 7ª costa; nella scapolare sopra l' 8ª costa.

La pressione sul ventre non reca molestia. L' appetito è buono, le funzioni intestinali regolari. Non vi sono edemi. L' orina piuttosto scarsa può valutarsi in media a 7-800 gr. nelle 24 ore: è limpida, assai colorata, manifestamente acida, della densità fra 1,030 e 1,035: non contiene albumina, glucosio, pigmento biliare, sangue: fosfati alcalini e terrosi scarsi; solfati, cloruri nor-

Digitized by Google

mali; urofeina, uroxantina, uroeritrina, acido urico piuttosto abbondanti. — La temperatura si mantiene al di sotto di 37°, 5. Le glandule linfatiche esterne non sono ingrossate.

Il 5 Agosto fu praticato un primo esame di sangue limitandosi a fare la numerazione dei globuli rossi e bianchi e si ottenne:

Globuli Rossi = 3,948,000
Globuli Bianchi = 6876.

Con lo scopo di esaminare con maggiore libertà e profitto i visceri addominali si pensò di evacuare il liquido ascitico ed il 9 Agosto fu eseguita la paracentesi sulla metà della linea onfalo-iliaca destra, dando esito a Kilg. 4,800 di liquido limpido, citrino, spumeggiante. Dopo la paracentesi la circonferenza del ventre a livello dell' ombelico misurava 87 centim.

L' esame praticato il giorno medesimo ed il successivo dette i seguenti resultati.

I caratteri ed i confini del tumore rimasero a un di presso quali vennero già descritti e che è inutile ora ripetere. Solo i suoi limiti superiori discesero alquanto, poichè trovammo che l' ottusità cominciava all' infuori della papillare nel 7° spazio intercostale, sull' ascellare media alla 8ª costa, sulla scapolare alla 9ª. Sopra la sua intera superficie si aveva suono ottuso, che era per tal modo esteso all' ipocondrio sinistro, a porzione dell' epigastrio, alla metà sinistra della regione ombelicale, a parte dell' iliaca e a tutta la lombo-addominale di questo lato.

La percussione dell' addome nelle parti non occupate dal tumore dava sonorità deficiente che si avvicinava all' ottusa nella regione iliaca destra e per 4 buone dita al di sotto dell' arco costale destro. Queste aree d' ipofonesi persistevano immutate qualunque fosse la giacitura dell' inferma. La palpazione per altro, all' infuori della presenza del tumore, non mostrava niente di anormale nel ventre e sopratutto non si giunsero a scoprire gangli linfatici ipertrofici.

Anche il limite superiore del fegato apparve abbassato: il limite inferiore era impossibile a riconoscere a causa dell' accennata ipofonesi. Non tenendo conto che dell' ottusità assoluta, questa cominciava nella linea parasternale nel 5° spazio intercostale e scendeva in basso per 6 $^1/_2$ centm.; lungo l' ascellare anteriore dal 6° spazio intercostale era estesa in basso per 7 centm.

Nei giorni consecutivi alla paracentesi la S. si lagnò di un leggiero dolore alla pressione in vicinanza della puntura: inoltre le pareti addominali e le grandi labbra divennero edematose. Dopo pochi giorni però questi edemi si dileguarono affatto. Le orine si fecero abbondanti, variando dai 1000 ai 1500 gr. nelle 24 ore; erano limpide, poco colorate, non contenevano materiali insoliti: i pigmenti, l'acido urico, solfati e cloruri erano normali: i fosfati apparivano sempre piuttosto scarsi.

Il 12 agosto per la seconda volta fu esaminato il sangue. Con l'Ematimetro di Hayem si ebbe:

Globuli rossi = 3,900,000
Globuli bianchi = 7030.

Con il Cromocitometro del prof. Bizzozero si trovò la quantità di emoglobina uguale al 68 %.

Digitized by Google

Esaminando il sangue a forte ingrandimento si videro i globuli rossi del diametro in media di 6-7 μ: pochi avevano le apparenze dei microciti. I globuli bianchi misuravano in generale 8 μ, pochi raggiungendo o sorpassando i 10 μ: nessuno conteneva granulazioni pigmentarie.

Il 15 l'inferma ebbe dei brividi di freddo, la temperatura s'inalzò alla sera fino a 40°, ma il giorno appresso ritornò e rimase poi sempre normale. Verso questa medesima epoca il liquido ascitico cominciò a riprodursi e andò via via aumentando.

In seguito si manifestarono pure dei segni di edema polmonare sopratutto nei lobi inferiori.

Riconosciuta facilmente nel tumore addominale la milza ipertrofica e poichè resultava dall'anamnesi come la splenomegalia esistesse da oltre due anni e avesse preceduto tutti gli altri disturbi, essendosi solo da un anno manifestati i segni di oligoemia e da un mese circa l'ascite, venne ammesso facilmente essere la condizione morbosa primitiva.

Esclusa perciò la Leucemia per l'esame del sangue, la degenerazione amiloide, la cachessia palustre ed i neoplasmi, non rimaneva altra diagnosi che di Anemia Splenica. Ma non essendo ancora pervenuti al periodo cachettico, durante il quale è frequentissima, non era facile stabilire la causa dell'ascite. Escludemmo subito che dipendesse da compressione del tumore splenico sulla Porta, imperocchè tale compressione difficilmente può agire sopra quel vaso e piuttosto si esercita sopra la Cava inferiore. Venne pure esclusa una origine meccanica per ingrossamento dei ganglî mesenterici per non averli riscontrati ipertrofici nell'esame fatto subito dopo la paracentesi. Nemmeno ci sembrava doversi ammettere una Cirrosi Epatica a causa dell'età dell'inferma, della mancanza delle note cause etiologiche e dei più comuni sintomi di questa malattia. Infatti non si erano mai manifestati disturbi gastro-intestinali; l'ipertrofia splenica datava già da oltre due anni e l'ascite era comparsa solo da un mese; la qualità dell'orine non era quella propria della Cirrosi non essendovi abbondanza di urati; non vi era il consueto sviluppo delle vene addominali superficiali. Vero è che era riuscito impossibile determinare esattamente il limite inferiore del fegato, ma l'ottusità assoluta misurando 7 centimetri si suppose che una parte dell'ipofonesi sottostante fosse dovuta al margine epatico; in tale ipotesi il volume del fegato sarebbe stato normale. Infine più per i dati anamnestici che per i plessimetrici venne esclusa la Cirrosi Epatica. — Per i resultati forniti dalla percussione si aveva ragione di ammettere una pregressa peritonite cronica, non potendosi spiegare che per ingrossamento del peritoneo le aree ipofonetiche trovate dopo la paracentesi. Ciò posto, era forse ammissibile che l'ascite fosse dovuta ad una lenta flogosi, in cui favore stava pure la sua rapida comparsa. Senza dubbio anche con tale supposizione l'origine dell'ascite aveva sempre molto dell'oscuro, ma del resto non sono poi rarissimi i casi in cui non si giunge a spiegare la causa dei versamenti peritoneali, e valgano come esempio quelli che con molta facilità accompagnano i Fibromi Ovarici.[1]

Il 21 agosto fu convocato un Consulto al quale intervennero i professori

---

[1] Olshausen, *Die Krankheiten der Ovarien.* Stuttgard, 1877.
De Sinéty, *Man. de Gynécologie.* Paris, 1879.

Digitized by Google

G. Leopardi, T. Rosati e i dottori C. Frascani, A. Maffei, G. Banti, oltre le Autorità Ospitaliere. La diagnosi di Anemia Splenica venne ammessa senza contrasto e solo rimase il dubbio sulle cause che avevano potuto provocare l'ascite. A tale proposito il prof. Leopardi emise varî sospetti: che cioè potesse dipendere da linfomi sviluppatisi nella mucosa intestinale i quali avrebbero prodotta una peritonite; ovvero che vi fosse contemporanea malattia dei ganglî mesenterici; o infine che si trattasse di peritonite tubercolare. Ma contro la prima ipotesi si obiettò mancare quei disturbi intestinali che accompagnano le lesioni dei follicoli solitarî e delle placche del Peyer; non potersi ad ogni modo attribuire a simili linfomi lo sviluppo di una peritonite, imperocchè essi non sono soliti ad ulcerarsi e solo per mezzo di una profonda ulcerazione si sarebbe potuto spiegare la flogosi del peritoneo. La seconda ipotesi veniva contradetta dall' esame negativo praticato subito dopo la paracentesi. Contro l' idea poi di una peritonite tubercolare stavano lo stato di nutrizione dell' inferma, la mancanza di febbre, l' abbondanza del versamento, la perfetta regolarità delle funzioni intestinali. — Infine, non elevandosi dubbî sulla diagnosi principale di Anemia Splenica, venne proposta la Splenectomia, domandando se la presenza ed oscurità di origine dell' ascite formavano una controindicazione assoluta. All' atto operatorio si oppose il prof. Leopardi dicendo dubitare sempre che l'ascite potesse dipendere da alcuno degli stati morbosi già da lui accennati. Ma poichè agli altri Consulenti non sembrò probabile l' esistenza di questi stati morbosi, e d' altra parte non esistevano argomenti per sospettarne dei più gravi, venne deciso di praticare la Splenectomia.

Il 29 agosto dal dott. C. Frascani fu eseguita l' operazione, previa narcosi cloroformica e con metodo Listeriano rigoroso. L'atto operatorio procedè con perfetta regolarità: l'incisione della lunghezza di centim. 23 fu fatta sulla linea alba: vuotato il liquido ascitico e disimpegnato il tumore splenico attraverso la ferita, si praticò la legatura multipla del suo peduncolo con fili di seta. Dopo la ripulitura del peritoneo, assicuratisi che dai vasi dell' epiploon non veniva sangue, si procedè alla sutura delle pareti addominali ed alla medicatura. L'operazione durò 1 ora e 15 minuti; l' emorragia durante la medesima fu insignificante.

Dopo l' operazione l' inferma si risvegliò in parte dal sonno cloroformico, riconoscendo e parlando con chi le stava d' intorno. Subito dopo però cadde in un grave stato di collasso, nel quale soccombè malgrado ogni cura circa quattro ore appresso.

Autopsia eseguita 24 ore dopo la morte.

Abito esterno. — Nulla di notevole tranne uno straordinario pallore della cute. Sulla linea alba si vede la ferita praticata dal chirurgo.

Petto. — Polmoni sani, pallidi, molto edematosi. Cuore normale per volume, sano nei suoi orifizî ed apparecchi valvulari, con miocardio di un debole colore giallognolo.

Addome. — Nel cavo peritoneale si trova un versamento di sangue, in parte liquido in parte coagulato, del peso di Gr. 1900, raccolto nell' ipocondrio e nella fossa iliaca sinistra. Toltolo per mezzo di spugne, si va alla ricerca del vaso che ha dato luogo all' emorragia. L' arteria e la vena splenica si trovano strettamente

Digitized by Google

comprese in un' allacciatura. Nello spessore del ligamento gastro-splenico residuo si trova un forte infiltramento sanguigno onde si ha ragione di credere che quivi sia stata la sede dell' emorragia (forse da alcuno dei vasi brevi): però non si riesce a trovare il vaso sfuggito alla legatura.

Lo stomaco, intestini e reni sono sani.

Il peritoneo parietale è ovunque ingrassato e opaco, sopratutto nei due quadranti di destra, per lenta peritonite. Alcune neomembrane connettivali dure e resistenti sono stese dalla superficie e dal margine inferiore del fegato al peritoneo parietale e diaframmatico.

Il fegato è rimpiccolito: la superficie ineguale e granulosa: le granulazioni sono in generale piuttosto grosse ed irregolari. La capsula del Glisson è grossa, opaca, di colore biancastro. Il fegato pesa Gr. 1050: misura nel diametro trasversale centim. 22; nell' antero-posteriore (sul lobo destro) centim. 15. Sulle superfici di taglio si osserva il medesimo aspetto granuloso: il parenchima epatico è duro e resistente.

Le glandule linfatiche addominali sono sane. Per il resto del cadavere nulla di notevole.

La milza estirpata pesava, vuota di sangue, Gr. 1310: il sangue contenutovi pesava Gr. 646. La milza stessa misurava in lunghezza centim. 22; in larghezza centim. 16; in spessore centim. 7: conservava la sua forma normale e sul margine interno si trovavano due insolcature, una delle quali profonda circa 4 centimetri. La sua capsula era alquanto ingrossata, ed in alcuni punti di colore biancastro. Il parenchima splenico era resistente: le superfici di taglio erano di colore rosso cupo: su questo fondo spiccavano una grande quantità di noduli biancastri, sferici, duri, del volume vario fra un capo di spillo e un grano di panico.

Nell' esame a fresco si trovarono globuli rossi e bianchi, cellule fusiformi dei vasi, nessun globulo rosso nucleato nè cellule a nucleo centrale in gemmazione.

Nei frammenti induriti nell' alcool o nell' acido picrico si osservarono le seguenti alterazioni. La capsula e più i sepimenti che ne partono erano ingrossati e di aspetto fibroso. — I corpuscoli malpighiani erano numerosissimi e corrispondevano ai noduli già descritti nell' esame macroscopico. Apparivano quasi tutti più voluminosi dell' ordinario: l' arterie centrali avevano le pareti sclerosate: i filamenti del reticolo erano più grossi del normale. — Nella polpa splenica si vedevano le vene in generale non dilatate: solo alcune apparivano più ampie del consueto. La tessitura adenoide era ovunque ben distinta, ma i filamenti del reticolo erano oltremodo grossi, spesso appianati a guisa di nastricini, d' aspetto fibrillare. Le maglie che circoscrivevano erano anguste tanto che alcune non contenevano più di uno o due globuli bianchi. In rari punti al tessuto citogeno così alterato si vedeva sostituirsi un tessuto composto da fasci fibrosi, diretti per lo più parallelamente, che divaricandosi lasciavano strette lacune in cui stavano racchiusi pochi globuli linfatici.

Nel fegato si trovò una cirrosi multilobulare. Gli anelli di connettivo non apparivano in generale molto larghi e fra i medesimi e gl' isolotti epatici si trovava quasi sempre una zona più o meno ampia di tessuto embrionario, cioè

Digitized by Google

composto da cellule linfoidi. Accumuli di simili elementi si trovavano pure sparsi qua e là tra i fasci fibrosi.

Il caso che ho riferito, sorvolando sopra tutto ciò che riguarda la parte chirurgica, mi sembra di grande interesse tanto dal lato scientifico come dal pratico.

Innanzi tutto sorge naturalmente la domanda quale fra i due stati morbosi, Cirrosi epatica ed Ipertrofia spleniça, sia il primitivo.

Contro la priorità della Cirrosi si potrebbero addurre molte e non lievi obiezioni. Prima fra queste è l' impossibilità di spiegarne l' origine, imperocchè l' età e sesso dell' inferma, la mancanza di antecedenti sifilitici o miasmatici, come pure la mancanza di qualunque abuso di alcoolici o di cibi irritanti, sono tutte condizioni sfavorevoli allo sviluppo di una Epatite interstiziale. Ed ammettendola anche nata per influsso d' ignote cagioni, come se ne hanno rarissimi esempî, ad ogni modo ne sarebbe stato singolarissimo il decorso. Infatti il primo fenomeno di cui la malata si accorse fu il tumore splenico, il quale fino d' allora era così voluminoso da dovere sospettare con ragione già molto avanzata la malattia epatica. Eppure, se n' eccettuiamo i segni di oligoemia manifestatisi nell' ultimo anno, per oltre due anni sarebbe stato l' unico sintomo d' una epatite già in pieno sviluppo, ed avrebbero sempre mancato i disturbi delle funzioni gastro-intestinali così comuni nella Cirrosi, l' alterazione caratteristica dell' orina, la produzione del circolo collaterale addominale, l' ascite fino al Luglio 1882. Ma in qual guisa possiamo noi renderci conto perchè, se esisteva un ostacolo tale al circolo della Porta da produrre una enorme stasi nella milza, non si sia verificato per due anni segno alcuno di stasi negli altri rami della medesima vena? Qualunque ipotesi si faccia mi sembra che non si giunga a spiegare in modo soddisfacente un andamento così insolito.

Dai fatti clinici passando agli anatomici debbo notare come le alterazioni riscontrate in questo caso nella milza differiscano alquanto da quelle che si osservano nei tumori splenici secondarî a Cirrosi epatica. Io non sono in grado di asserire che ciò si verifichi come regola generale, ma nelle poco numerose ricerche da me praticate su tale proposito ho notato costantemente che nelle milze ipertrofiche in conseguenza di malattie del fegato si trova l' atrofia sclerotica dei corpuscoli malpighiani: nei cordoni intervascolari i filamenti del reticolo appariscono appena ingrossati e dove acquistano un volume maggiore rapidamente scompare la tessitura adenoidea alla quale si sostituisce un tessuto fibroso tra i cui fasci stanno raccolti piccoli accumuli di globuli linfoidi.[1] Invece, giova ricordarlo, nel caso riferito si vedevano i corpuscoli malpighiani un

[1] Sulla mancanza d'ingrossamento del reticolo insistono anche Cornil e Ranvier nel loro *Manuel d'Hist. Pathologique*, Vol. III.

Digitized by Google

poco più voluminosi dell' ordinario con reticolo alquanto ingrossato; nei cordoni intervascolari i filamenti del reticolo erano oltremodo grossi, nastriformi, e la tessitura reticolare era quasi ovunque conservata. Senza dubbio nemmeno io so quale importanza attribuire a simili differenze, ma ho creduto ad ogni modo non inutile notarle. — Nel fegato poi si era, è vero, già pervenuti al periodo di atrofia, ma nondimeno si trovava quasi dovunque tra gli anelli di connettivo fibroso e gl' isolotti epatici una zona di tessuto embrionario. Ciò dimostra che l' epatite era sempre in via di progresso, fatto il quale forse non sta molto d' accordo con il supporre che l' epatite stessa datasse da oltre due anni.

Infine come argomento in favore di una Cirrosi secondaria si potrebbe addurre la grande frequenza con la quale nei casi di Anemia Spleno-linfatica e Splenica si osserva un aumento più o meno considerevole del connettivo interstiziale del fegato. Perciò durando a lungo la malattia, e nel caso da me riportato la durata fu in realtà molto lunga, non potrèbbe questa Epatite interstiziale progredire fino a dare luogo all' atrofia? Ed è forse in questo senso che si debbono interpetrare i fatti di Cirrosi epatica trovati in casi di Pseudoleucemia e Leucemia Splenica e Spleno-linfatica da Hayden, Bourdon, Rindfleisch, Mosler?

Di fronte a tutte le accennate considerazioni sta la legge patologica generale la quale vuole si consideri come secondaria ogni splenomegalia accompagnata da Cirrosi del fegato. Se questa legge abbia valore assoluto, se in alcune circostanze non si debba piuttosto ammettere un rapporto inverso, io non saprei oggi deciderlo. Credo che si giungerà in seguito a risolvere il problema mediante osservazioni più numerose e più fortunate; intanto mi associo pienamente all' opinione di Besnier[1] il quale raccomanda di sottoporre ad uno studio accurato con la scorta di nuovi materiali questa legge di dipendenza delle ipertrofie spleniche dalle Cirrosi del fegato.

Comunque si voglia considerare l' Epatite, dopo quanto venne detto saremo forse scusabili se non giungemmo a diagnosticarla. Senza dilungarmi su tale proposito, poichè non farei che ripetere le cose già esposte, ricorderò che tutti i fatti etiologici e sintomatici allontanavano dall' idea di una Cirrosi del fegato, mentre l' esame diretto di questo organo non forniva resultati positivi. Se vi fu errore, fu di non avere riconosciuto il rimpiccolimento del fegato, ma se ricordiamo che nella regione sotto-ipocondriaca ed iliaca destra esisteva una notevole ipofonesi, si converrà che non era possibile determinare il volume esatto di questo viscere. Per verità noi credemmo che tale zona ipofonetica in gran parte dipendesse da ingrossamenti e pseudo-membrane peritoneali (il che fu confermato dall' autopsia) e solo dubitammo che la porzione

---

[1] *Dict. Encycl. des Sciences Médicales.* Art. *Rate.*

Digitized by Google

più alta potesse essere prodotta dal margine inferiore del fegato sul quale d' altronde non si ha mai ottusità assoluta. Questa supposizione era erronea, ma non avevamo mezzi per riconoscerlo; quindi non essendovi indizî certi per credere il fegato rimpiccolito e mancando tutti gli altri fenomeni della Cirrosi, era ben difficile giungere ad una diagnosi esatta. Ad ogni modo ho voluto riferire, senza niente velare o nascondere, la storia clinica di questo caso perchè la credo piena di utili insegnamenti e perchè forse potrà servire ad altri in simili circostanze ad evitare l' errore nel quale siamo caduti.

Ho inserito in questa Memoria l' osservazione suddetta benchè rimanga incerto se si tratti o no di Anemia Splenica. Comunque, anche considerando come primitiva la Cirrosi, dovremo in seguito utilizzarla nel Capitolo VIII parlando della Diagnosi differenziale.

Digitized by Google

CAPITOLO III.

—

Etiologia.

L' Etiologia dell' Anemia Splenica rimane tuttora avvolta nella più grande oscurità e le nostre cognizioni in proposito più che scarse debbono dirsi affatto mancanti.

Lo sviluppo della malattia non sembra stare in relazione con le più note cause che di solito determinano le anemie comuni, imperocchè o non si può stabilire con sicurezza che queste cause abbiano agito, ovvero ammettendole non si giunge a spiegare lo speciale decorso del morbo. Così non ci è lecito invocare quali momenti causali l' alimentazione insufficiente, il difetto di aria e di luce, le fatiche eccessive, gli abusi di ogni genere e tutte quelle cattive condizioni igieniche al cui seguito nascono oligoemie più o meno gravi. E neppure si nota un legame qualunque con i varî stati morbosi che sono capaci di portare direttamente o indirettamente nella milza disturbi di circolo e di nutrizione. Non si vede quindi nessun rapporto tra l' Anemia Splenica e le malattie epatiche, polmonari e cardiache, come neppure con quelle malattie infettive che per solito sono accompagnate dall' ingrandimento della milza. Ciò per altro non possiamo affermare con sicurezza per quanto riguarda le febbri intermittenti, poichè essendo i fenomeni della Cachessia palustre somigliantissimi a quelli dell' Anemia Splenica, una esatta diagnosi differenziale riesce sempre difficile e talvolta anche impossibile.

Con la Scrofola, la Rachitide, la Sifilide e l' Alcoolismo non sembra che l' Anemia Splenica presenti rapporti molto stretti. Nondimeno è notato che alcune volte si sviluppò in persone le quali si trovavano sotto l' influenza delle cause citate. In un malato (Lodi) tutti i disturbi cominciarono dopo l' immersione a corpo sudante nell' acqua fredda. In nessun caso viene accennato a traumi sofferti nella regione ipocondriaca sinistra.

Che l' Anemia Splenica possa dipendere da un principio specifico organizzato, come venne ammesso per alcune forme di Anemia Progressiva, mi sembra ipotesi affatto improbabile, considerando da un lato la mancanza di dati positivi di osservazione, dall' altro la rarità

Digitized by Google

della malattia e il suo presentarsi in casi isolati nelle più diverse regioni e giammai in focolaî a guisa epidemica.

Ridotti così a considerare i momenti etiologici inerenti al clima, sesso, età ec., nemmeno da questi trarremo resultati di una qualche importanza. La malattia fu osservata sinora, almeno a mia notizia, soltanto in Europa, ma credo che ciò dipenda da non avervi prestato altrove sufficiente attenzione. Nessuna età ne rimane immune, ma più spesso si verifica nella giovinezza e nella virilità. Non sembra che riguardo al sesso esista una speciale predisposizione.

Sulla frequenza della malattia non è possibile dare finora un giudizio definitivo, forse perchè non ne vengono pubblicate tutte le osservazioni relative. Ad ogni modo sembra abbastanza rara ed io attribuisco a fortuite circostanze l' essermi imbattuto in due casi nel corso di pochi mesi, mentre mai mi era occorso per l' innanzi di vederne un esempio.

Digitized by Google

CAPITOLO IV.

—

Anatomia Patologica.

Le nostre conoscenze sopra un argomento di tanta importanza sono molto scarse, specialmente per ciò che riguarda l'istologia e la chimica patologica. Io non ho trovato nella letteratura medica osservazioni ove venga riferito con qualche dettaglio in qual modo rimanga alterata la tessitura della milza. Ben è vero che possediamo in proposito le varie ricerche fatte in casi di Pseudoleucemia spleno-linfatica, fra le quali si debbono ricordare come anteriori ad ogni altra e pure assai esatte quelle pubblicate da Billroth.[1] Ma in tali circostanze l'attenzione degli istologi si è sempre più rivolta ai ganglî linfatici che alla milza. Nelle stesse importantissime memorie dei dottori Brigidi e Tafani[2] e del dott. G. Lodi,[3] mentre si stabilisce per la prima volta ed in modo preciso quali differenze di tessitura istologica passino fra i ganglî leucemici e pseudoleucemici, si trasvola quasi sullo stato della milza pseudoleucemica. In questo capitolo pertanto dopo avere descritto l'istologia patologica della milza nell'Anemia Splenica, quale almeno risulta dalle mie ricerche, mi sforzerò di porla in confronto con quella della Leucemia e Pseudoleucemia, imperocchè da tale paragone ne potranno resultare molti utili ammaestramenti.

I cadaveri degl'individui morti per Anemia Splenica presentano talora un dimagramento più o meno notevole, talora invece hanno il pannicolo adiposo abbondante. La pelle è di un colorito bianco-sporco, giallo-cereo simile alla cera vecchia: il connettivo sottocutaneo suole essere infiltrato di siero e prevalentemente agli arti inferiori. Nelle cavità splacniche possono trovarsi versamenti sierosi più o meno abbondanti. Non di rado si osservano emorragie puntiformi, o piccoli focolaî emorragici, sulla pelle, sulle sierose, al di sotto dell'endocardio, nelle membrane e nella sostanza cerebrale, sulla superficie dei reni ec.

Il sistema nervoso centrale e periferico non presenta alterazioni

---

[1] *Virchow's Archiv*, 1862.
[2] *Leucocitemia e Linfoma maligno.* (*Sperimentale*, 1879.)
[3] *Loc. cit.*

Digitized by Google

importanti. I gangli del Simpatico sono stati esaminati, per quanto mi è noto, solo nella mia Osservazione Iª; presentavano un mediocre infiltramento di cellule linfoidi, fatto comune in ogni caso di anemia.

Il Cuore, tranne complicanze, si trova di volume normale o un poco dilatato per flaccidezza delle sue pareti. Il miocardio offre spesso i segni della degenerazione granulo-grassosa.

I Polmoni, se non sopravvengano malattie intercorrenti, non rimangono alterati. Quando esiste versamento pleuritico i lobi inferiori possono divenire atelettasici; nel lato sinistro ciò può succedere anche in seguito alla compressione esercitata dalla milza ingrandita che respinge in alto il diaframma.

Nel tubo gastro-enterico si sogliono riscontrare i segni d' un catarro più o meno intenso. I follicoli solitarî e le placche del Peyer possono apparire molto tumefatti, come pure le tonsille e i follicoli solitarî della base della lingua.

Il Fegato è in generale ingrandito ed il suo peso raggiunge ed oltrepassa i 2 kil.: ora è di colore rosso-bruno, ora giallastro. All' esame istologico le cellule epatiche in alcuni casi non presentano alterazioni apprezzabili; in altri si trovano deformate, atrofiche, in stato di degenerazione granulosa o cariche di pigmento. La lesione più costante però è l' aumento del connettivo interlobulare. Nei luoghi ove sembra esordire si vede un infiltramento cellulare all' intorno dei vasi portali, che via via si estende negli spazî triangolari e s' insinua fra lobulo e lobulo: nei punti ove è pervenuta ad uno stadio più avanzato, invece delle cellule linfoidi si trova un connettivo fibroso, il quale tende a circondare uno o più isolotti senza mai penetrare tra le file delle cellule epatiche. Si ha insomma una epatite interstiziale perilobulare che comincia dai rami portali degli spazî triangolari e va poi estendendosi nelle fessure interlobulari. Rimane incerto se possa in ultimo susseguire una vera atrofia del fegato. — I vasi biliari non appariscono alterati, e presentano ovunque il loro consueto rivestimento epiteliale.

La Milza ha un volume sempre considerevole e giunge perfino a riempire gran parte della cavità addominale. I suoi diametri che allo stato normale sono centim. 12 in lunghezza, 8 in larghezza e 3 in spessore, possono duplicare ed anche triplicare. Il suo peso che in condizioni fisiologiche è di circa 200 gr. può sorpassare i 2 kilog. ed anche i 3. La sua forma e direzione è per lo più conservata, benchè la tumefazione possa avvenire preferibilmente in un senso; le incisure che sempre esistono sul margine interno appariscono più spiccate e profonde; la sua consistenza è più o meno accresciuta; il colore rosso-bruno. La capsula talora si vede in alcuni punti opacata e ingrossata; più di rado si trovano adesioni e briglie che la riuniscono agli organi vicini. Le superfici di taglio hanno un colorito rosso-bruno uniforme sul quale in alcuni casi si vedono spiccare delle chiazze biancastre e dure, grosse

Digitized by Google

al più come un pisello, che potrebbero essere i follicoli ingranditi, od anco, come verificai nell' Osservazione IIª, le trabecole molto inspessite.

Nell' esame a fresco si trovano: 1° un gran numero di globuli linfatici, del diametro vario fra 7-11 μ, granulosi, con uno o più nuclei, sprovvisti di granulazioni pigmentarie; 2° globuli rossi presentanti le consuete alterazioni cadaveriche; 3° cellule endoteliali fusiformi dei vasi. Sembrano mancare i globuli rossi nucleati e le cellule a nucleo centrale in gemmazione.

Nei pezzi induriti in alcool o in acido picrico verificai nella milza i seguenti fatti morbosi.

La capsula esterna era inspessita, fibrosa ed in alcuni punti formata da lame parallele di connettivo, sovrapposte e separate da cellule piane. I sepimenti che ne partivano erano pure molto più grossi del consueto e composti da fasci di fibre; da questi venivano costituite le chiazze dure e biancastre descritte nell'esame macroscopico.

Con difficoltà si riconoscevano pochi corpuscoli Malpighiani notevolmente alterati. L'arteria centrale aveva le pareti grosse e fibrose, disseminate da nuclei (Fig. 1ª, a); all'intorno il tessuto resultava composto da fasci fibrosi che formavano un reticolo irregolare (Fig. 1ª, b), a maglie angustissime nel cui interno stavano racchiusi pochi elementi linfoidi. In alcuni punti i corpuscoli avevano subíto una sclerosi completa e nelle preparazioni non colorite e vedute a piccolo ingrandimento spiccavano per l'aspetto biancastro sopra le altre parti di colore più scuro: nel loro centro si distingueva, benchè ristretta, l'apertura dell'arteriola.

Il tessuto della polpa fu esaminato in sottilissimi preparati dopo lunga spennellatura. Esso non offriva più le apparenze di un reticolo delicato a filamenti esili e gracili, ma bensì quelle di una rete (Fig. 2ª, a) composta da trabecole grosse, nastriformi e presentanti anche in alcuni luoghi una vaga striatura fibrillare diretta nel senso della loro lunghezza (Fig. 2ª, b). Queste trabecole circoscrivevano delle maglie irregolari ed anguste, in alcune delle quali potevano appena essere contenuti uno o due globuli linfatici: applicate sulle stesse si vedevano qua e là delle cellule piane. In alcuni luoghi, invece di questo grossolano reticello, si trovava un tessuto composto da fasci fibrosi (Fig. 2ª, d) a decorso parallelo o incrociantisi fra loro, che divaricandosi lasciavano lacune ristrette, di figura per lo più allungata, entro le quali stavano poche cellule linfatiche. — I vasi venosi apparivano in generale amplî e non era difficile riconoscere in alcuni lo speciale rivestimento endotelico (Fig. 2ª, c) costituito da cellule fusiformi. — È notevole come nè le cellule linfatiche contenute nelle maglie dei cordoni intervascolari, nè i grossi filamenti che formavano tali maglie, nè i fasci fibrosi che si osservavano in alcuni punti, si presentassero infiltrati da granuli di pigmento: solo qua e là si vedevano poche cellule linfatiche contenenti scarse granulazioni brune.

Digitized by Google

In definitiva adunque le lesioni istologiche della milza consistevano:

1° nell'atrofia e sclerosi dei corpuscoli Malpighiani;

2° nella scomparsa nei cordoni della polpa del normale tessuto adenoide e nella sostituzione di una rete a maglie irregolari ed anguste, con filamenti grossi, larghi, nastriformi, fibrillari.

Tali alterazioni differiscono essenzialmente da quelle della Leucemia Splenica in cui, secondo i bellissimi studî dei dottori Brigidi, Tafani e Lodi, si avrebbe:

1° in alcuni casi l'atrofia dei corpuscoli Malpighiani che per quanto rimpiccoliti conservano il reticolo affatto normale; in altri l'ipertrofia di questi stessi corpuscoli con reticolo delicatissimo e regolare; [1]

2° nei cordoni della polpa un reticolo (Fig. 3ª) formato da filamenti esilissimi, a maglie piuttosto anguste e regolari.

Invece presentano grandissima analogia con le alterazioni descritte dai già citati Autori nei ganglî linfatici nei casi di Linfoma maligno. In questa malattia si troverebbe;

1° l'atrofia dei seni per preponderante sviluppo del sistema follicolare;

2° nel sistema follicolare la sostituzione al normale tessuto citogeno di un reticolo a filamenti grossi, nastriformi, circoscriventi maglie anguste ed irregolari.

Inoltre devo notare che le alterazioni di tessitura da me riscontrate nella milza sembrano analoghe a quelle trovate da Billroth, Brigidi, Tafani e Lodi nella milza d'individui morti per Linfoma maligno e nei quali all'ipertrofia gangliare si era accoppiata la splenica.

Sarebbe desiderabile tanto per brevità come per evitare equivoci che si designassero con nomi diversi le lesioni istologiche dei ganglî e della milza nella Leucemia e Pseudoleucemia, prendendo a base di tale nomenclatura lo stato del reticolo linfoide, affinchè subito dal solo nome si apprendesse che in un caso il reticolo conserva l'aspetto normale, e che nell'altro le maglie divengono irregolari ed i filamenti grossi ed appianati a guisa di nastricini. Il dott. Lodi ha tentato di fare ciò distinguendo con gli appellativi d'*iperplasia* e di *stato neoplastico* le due condizioni morbose: ma questi nomi non mi sembrano abbastanza felicemente scelti potendo, soprattutto il secondo, dare luogo a confusione e potendosi il primo riferire anche all'aumento delle cellule linfoidi. Piuttosto considerando che nella Leucemia vi è aumento del tessuto adenoide senza modificazioni sostanziali di struttura, designerei questo stato coll'appellativo di *iperadenia;* mentre nella Pseudoleucemia essendovi un ingrossamento più o meno notevole dei filamenti del reticolo e quasi una loro trasformazione fibrosa, adotterei il nome di *fibroadenia*.

---

[1] Cornil et Ranvier, *Manuel d'Histologie Pathologique*, vol. III.

Digitized by Google

Non vi ha dubbio che le modificazioni istologiche della milza nell'Anemia Splenica non hanno niente di specifico, ma acquistano grande valore quando si paragonino con quelle della Leucemia e con quelle dei ganglî linfatici nel Linfoma. Forse altre cause morbose sono capaci di produrne di simili, ma non si deve dimenticare che raro è il caso in cui dalle sole ricerche istologiche sopra un frammento di un viscere si giunga a fare la diagnosi della natura della malattia: bisogna sempre aiutarsi con criterî tratti dall'esame macro e microscopico di tutto il corpo. Così per il miasma palustre si ha pure una ipertrofia della milza le cui intime alterazioni di tessitura somigliano in parte a quelle dell'Anemia Splenica, ma nella prima si osserva al tempo stesso un deposito di pigmento più o meno notevole sia nella milza stessa, sia in altri organi.

Il Pancreas e le Capsule Surrenali non furono mai vedute ammalate. I Reni si trovano ora anemici, ora con i segni della stasi, ora più voluminosi del consueto, ora di grandezza normale: l'epitelio dei tubuli può avere subito la degenerazione granulo-grassosa: mancano le alterazioni proprie della Nefrite.

I ganglî linfatici in generale non mostrano cangiamenti di volume, nè di tessitura. In certi casi invece si osservano dei ganglî isolati o dei gruppi gangliari ingrossati, alquanto molli, di colore grigio o rossastro. Così nel malato di Woillez avevano tale aspetto alcuni del mesenterio; in quella di Concato i mesenterici e peribronchiali ec. Sarebbe di grande interesse praticare in questi casi un accurato esame istologico.

Il midollo delle ossa o rimane giallo e gelatinoso, o acquista in alcuni punti dello scheletro i caratteri del linfoide o funzionale. Apparisce allora di colorito roseo o rosso, di maggiore consistenza, e contiene, oltre i soliti elementi del midollo, globuli rossi nucleati e grandi cellule con nucleo centrale in gemmazione.

La presenza di linfomi eteroplastici sembra più rara nell'Anemia Splenica che nella Linfatica, almeno per quanto può giudicarsene dallo scarso materiale esistente. Nel malato di Landouzy è probabile se ne trovassero nel fegato: in quello di Pye-Smith furono riconosciuti sulla pleura anche con l'esame microscopico e nel fegato si osservava la produzione di tessuto linfatico all'intorno dei rami portali.

Mancano analisi chimiche del sangue: nel Capitolo successivo verrà detto quanto sappiamo sull'istologia dei suoi elementi morfologici.

Digitized by Google

CAPITOLO V.

—

Sintomatologia.

a) *Quadro morboso generale.*

Il modo d' insorgere della malattia non è uguale in ogni caso. In generale si compie in maniera subdola ed insidiosa e riesce difficile precisare l' epoca di apparizione dei primi fenomeni. Per lo più i malati cominciano a lamentarsi di una debolezza insolita, di un facile e pronto esaurimento della forza muscolare: ogni lavoro, ogni fatica produce affanno e cardiopalmo: la cute e le mucose divengono pallide. Frattanto l' appetito suole mantenersi buono per un tempo più o meno lungo, le digestioni sono facili, e regolari le funzioni intestinali. Dopo avere sofferto di tali disturbi per varî mesi l' infermo si accorge, quasi per caso, dell' esistenza di un grosso tumore nella metà sinistra del ventre in conseguenza di un senso di peso e di tensione che prova in quella parte. — In casi più rari invece sono i fenomeni locali che primi danno molestia. I malati si lagnano di un dolore ottuso e continuo nell' ipocondrio sinistro: provano violenti nevralgie che sopravvengono ad intervalli irregolari e che sono accompagnate da vomito ostinato. Esaminando il ventre si trova allora un ingrandimento più o meno manifesto della milza. In breve si pronunziano i fenomeni dell' anemia: pallore della cute e delle mucose, debolezza, irregolarità mestruali, rumori di soffio cardio-vascolari ec. — Altre volte il malato avverte per prima cosa la presenza del tumore nell' ipocondrio sinistro, senza però risentirne molestie locali o alterazione della salute generale. Solo dopo un periodo variabile di tempo, talora anche dopo un anno e più, appariscono i consueti segni dell' anemia.

Qualunque sia il modo di cominciamento, il quadro caratteristico dell' Anemia Splenica non tarda a delinearsi. I fenomeni fondamentali sono due: 1° l' *ipertrofia della milza;* 2° i sintomi di *anemia* prima e poi di vera *cachessia*, o *anemico-cachettici*, come per brevità li denomino. Dal giorno in cui questi ultimi si manifestano, lo stato degl' infermi va sempre aggravandosi. La debolezza diviene maggiore; sopravvengono edemi transitorî agli arti inferiori; l' appetito si altera; vi è anorressia,

Digitized by Google

dispepsia, diarrea. Così poco a poco ed in guisa insensibile i segni dell' anemia divengono tanto intensi da costituire una cachessia con edemi, versamenti nelle cavità sierose, febbre vespertina, petecchie ed emorragie dalle mucose. Giammai per altro nel sangue si trova un aumento tale di globuli bianchi quale è proprio della Leucemia.

Di grande interesse pratico e scientifico è il sapere con sicurezza se l' ipertrofia splenica preceda o segua i sintomi generali. È naturale che non si posseggano molte ricerche in proposito, perchè i malati in generale non consultano il medico se non quando la malattia ha già fatto progressi e d' altronde un aumento non molto considerevole della milza sfugge facilmente alla loro attenzione. Ma da alcuni casi osservati fino quasi dall' esordire del male si può dedurre come prima a comparire sia l'ipertrofia splenica. Così nella malata di Péan questa precedè gli altri fenomeni di circa un anno; nel caso del dott. Franzolini quando fu per la prima volta constatato il tumore splenico non sembra coesistessero pronunziati fatti di anemia, poichè non ne viene tenuta parola; nella mia Osservazione I^a il primo fenomeno di cui si lagnò l' inferma fu un senso di peso nell' ipocondrio sinistro, onde è supponibile che fino da allora la milza fosse ingrandita. È poi fatto comune che non esista alcun rapporto fra la grandezza della milza e la gravità dello stato generale, onde è facilissimo che la prima abbia raggiunto un grado cospicuo, quando i fenomeni di oligoemia sono leggerissimi. Da tali esempi è lecito arguire che, anche nei casi nei quali non fu constatato direttamente, l' ipertrofia splenica preceda tutti gli altri disturbi.

Stabilitasi la cachessia, la morte sopravviene ben presto o per il crescente marasmo o per complicanze.

Il decorso dell' Anemia Splenica può dividersi in tre stadî. Il primo è caratterizzato unicamente dalla splenomegalia e passa sovente inosservato da medici ed infermi: più di rado va unito a sofferenze locali ora assai leggiere ora vivissime. Il secondo stadio ha principio col manifestarsi dei sintomi di anemia e si prolunga fino a quando, aggravandosi questi in modo progressivo, si giunga al terzo stadio o di cachessia, il quale non termina che con la morte.

b) *Analisi dei sintomi.*

L' *ingrandimento della milza* è, come già ho detto, uno fra i sintomi fondamentali dell'Anemia Splenica. Esso si compie nel maggior numero dei casi senza recare molestie ai malati, dimodochè spesso questi se ne accorgono soltanto quando è già divenuto considerevole. Al più accusano un senso di peso, di pienezza nell' ipocondrio sinistro, di stiramento nello stare in piedi: camminando a lungo però è raro che non si risvegli un dolore più o meno intenso. In altri individui le sofferenze sono maggiori: esiste fino da principio un' addolorabilità continua nella

Digitized by Google

regione splenica che si esacerba con i movimenti e per la pressione ed è anzi questo il primo fatto che ricordino i malati. A questo dolore fisso e persistente se ne vedono talora congiunti altri intensissimi che sopravvengono a parossismi, come nelle nevralgie, e per la loro acutezza e frequenza rendono miseranda la vita degli infermi sino a fare loro tentare il suicidio. A questi accessi si unisce ordinariamente il vomito molestissimo, incoercibile fino a difficoltare l'alimentazione. La sede e causa di questi dolori non è sempre facile a determinare. Per alcuni si può senza dubbio ammettere un processo di peritonite circoscritta, ma per altri, in specie per i nevralgiformi, tale spiegazione non è accettabile. Nessuno ignora, dopo la celebre esperienza di Assolant, che la milza sana è insensibile, ma non sarebbe punto strano che per la tumefazione e distensione della capsula rimanessero compressi i suoi nervi e in tal guisa si risvegliassero i dolori o spontanei o provocati. Così i ganglî linfatici, anch' essi insensibili, divengono dolorosissimi nelle adeniti. Ma forse nemmeno con tale ipotesi s' intendono a sufficienza i parossismi nevralgici per i quali sarebbe più semplice ammettere uno stato irritativo del plesso celiaco, con che ci si renderebbe conto anche dell' ostinatezza dei vomiti.

Nell' aumentare di volume la milza conserva quei caratteri fisici per cui si distingue la così detta *ipertrofia splenica*. È noto che con questa denominazione, affatto clinica e niente anatomica, s'intende un ingrandimento dell' organo, qualunque sia la causa che lo produce, regolare ed uniforme di guisa che i suoi varî diametri crescano in un rapporto presso a poco uguale. Per conseguenza la milza mantiene in gran parte la sua forma consueta. La sua figura è di un ovale allungato diretto obliquamente dall' alto al basso e dal di dietro all' innanzi, che uscendo di sotto l' arco costale si dirige verso l' ombelico. I suoi margini sono alquanto arrotondati: lungo l' interno si sentono ben distinte una o più incisure, che sono l' esagerazione delle normali e che costituiscono un segno diagnostico della massima importanza, caratteristico delle tumefazioni spleniche. Nell' Anemia Splenica il volume della milza è sempre considerevole. Quando era minore la sua area si trovava almeno estesa dalla 7ª o 8ª costa fino a tre dita al di sotto del margine condrale; nel maggior numero dei casi arriva in basso fino presso la fossa iliaca sulla quale può anche prendere un punto d'appoggio, all' indentro raggiunge e sorpassa la linea mediana nella zona ombelicale, in alto si è veduta estendersi anche fino alla 6ª e 5ª costa sollevando e spostando il cuore. Il suo margine superiore descrive un arco a convessità rivolta verso destra e si perde sotto le coste nella regione epigastrica, formando con l' ottusità epatica un angolo acuto aperto in basso.

La superficie della milza è liscia, levigata, non nodosa, nè bernoccoluta; la sua consistenza è sempre notevole. Segue manifestamente i moti respiratorî, abbassandosi nell'inspirazione, rialzandosi nell'espirazione. È anche più o meno mobile quando prendendola con le due mani le

Digitized by Google

s' imprimano dei movimenti laterali. Nel decubito sul fianco destro si sposta verso questo lato, spesso di varî centimetri. Tutti questi movimenti o mancano o sono molto meno manifesti allorchè l' organo ipertrofico ha preso un solido punto di appoggio sopra la fossa iliaca.

In generale con la palpazione non si risveglia dolore, purchè non vi sia in corso un processo di peritonite. Nei casi in cui esiste nell' ipocondrio sinistro il dolore fisso e continuo, esso viene in generale esacerbato dalla pressione. La percussione fa rilevare suono ottuso sopra tutta la superficie del tumore e l' ottusità si confonde per solito con quella data dal fegato.

La direzione della milza è, come ho già detto, conservata nel massimo numero dei casi. Negl' ingrandimenti molto forti può apparire un poco diversa in modo che la sua estremità posteriore diviene quasi superiore, e l' anteriore si fa inferiore. È anche possibile che per il peso stirandosi ed allungandosi i ligamenti gastro-duodenale e frenico-lienale, l' organo intero abbandoni la sua sede consueta e si abbia l' ectopia. Ciò per altro è più raro di quanto potrebbe supporsi e si verifica a preferenza nel sesso femminile. Non è difficile in queste circostanze ricondurre la milza nell' ipocondrio sinistro.

Insieme alla splenomegalia i sintomi essenziali dell' Anemia Splenica sono gli *anemico-cachettici*.

I fenomeni che rivelano la condizione oligoemica non offrono niente di particolare e rassomigliano a quelli che si osservano in qualunque forma di Anemia grave o progressiva. Dapprima si presenta una inconsueta facilità a stancarsi, una intolleranza non abituale delle fatiche: la pelle e le mucose visibili assumono una tinta pallida più o meno forte; in seguito a sforzi, a camminare in fretta, a salire una scala, il respiro diviene affannoso e l' impulso cardiaco più forte e più frequente. Nelle donne la mestruazione si fa irregolare, scarsa, dolorosa, o si sospende affatto. Talora si stabiliscono edemi agli arti inferiori che si dileguano col riposo della notte.

Col progredire del male tutti questi sintomi vanno facendosi adagio adagio più gravi e finiscono col dare luogo a quella profonda alterazione dello stato nutritivo generale che in clinica si designa col nome di *cachessia* e che è caratterizzata dalla tendenza agli edemi ed ai versamenti nelle cavità sierose, da emorragie, febbre ec.

Gli individui pervenuti a questo periodo non hanno certo un aspetto così speciale per cui sia possibile riconoscere a prima giunta la natura della malattia, ma, al pari dei cancerosi o di chi a lungo fu soggetto al miasma palustre, presentano segni tali che indicano subito come profondamente siano rimaste colpite tutte le funzioni dell' organismo. La pelle, prima pallida, acquista un colorito bianco-sporco o analogo alla cera vecchia ingiallita: il grasso sottocutaneo talora non diminuisce, anzi contrasta per la sua abbondanza con la fisonomia degli

Digitized by Google

infermi: più di sovente va scomparendo, e ne segue un dimagramento talvolta pronunziatissimo. Gli arti inferiori divengono edematosi, e gli edemi persistono malgrado il riposo più assoluto: in alcuni casi si osserva anche un leggiero infiltramento nel connettivo sottocutaneo della faccia, del tronco e delle braccia. È difficile che negli ultimi tempi non si verifichino pure versamenti sierosi nelle cavità pleurali e peritoneale: più frequente è l'ascite, spesso molto copiosa. Tali versamenti sono, al pari degli edemi, sotto la dipendenza della discrasia sanguigna.

Gli altri fenomeni più cospicui del periodo cachettico sono l'*emorragie* e la *febbre*. Le prime si presentano senza dubbio assai più raramente che nella Leucemia, benchè in alcuni malati per la loro abbondanza affrettino la morte. Si osservano emottisi, ematemesi, ematurie, melena, petecchie cutanee, ma le più frequenti sono l'epistassi. Ciò si comprende facilmente, senza ammettere uno speciale legame fra la rinorragia e le malattie della milza, per la quantità e delicatezza dei vasi della Schneideriana. Quale sia la patogenesi di queste emorragie non è ancora spiegato a sufficienza. Essendo un fatto comune a molte forme di Anemia, con e senza ipertrofia di milza e di ganglî linfatici, con e senza aumento di leucociti, si è creduto doverle riferire all'impoverimento del sangue in globuli rossi e in emoglobina. Per la conseguente diminuzione dell'ossigeno le pareti vasali subirebbero quei processi degenerativi che vennero dimostrati da Cohnheim interrompendo il circolo in una parte del corpo e che favoriscono la fuoriuscita dei globuli rossi sia per rottura del vaso, sia per diapedesi. Certo tale ipotesi è molto attraente, ma non spiega perchè in alcuni casi, pure essendo quasi uguale l'alterazione del liquido sanguigno, manchi la diatesi emorragica. Così nei miei due primi malati l'esame del sangue dette resultati pressochè identici e nondimeno in uno solo si verificarono l'emorragie. Aggiungasi che una diminuzione di globuli rossi e di emoglobina uguale o maggiore di quella osservata da me in questi malati, ho avuto luogo di trovarla in casi di Clorosi o di Anemie sintomatiche, senza che perciò si manifestassero emorragie. Non è dunque probabile che queste debbano riferirsi alla sola diminuzione di emoglobina: vi deve contribuire un'altra causa, forse individuale, la quale sino ad ora si sottrae alle indagini.

Relativamente alla *febbre* si eliminano subito tutti quei casi nei quali dipende da una complicanza; s'intende parlare solo di quella che procede disgiunta da qualunque fatto morboso capace di spiegarne la comparsa.

In generale si osserva negli ultimi mesi della malattia: ha andamento intermittente o remittente con esacerbazioni serali: il *maximum* di rado raggiunge o sorpassa i 40°: quasi sempre oscilla intorno a 39°. Non è necessario che una volta comparsa continui fino alla morte: può un periodo febbrile di più giorni alternare con altro di

Digitized by Google

apiressia. Una febbre con identici caratteri si verifica nella Leucemia, Pseudoleucemia, nella così detta Anemia Perniciosa Progressiva ed anche in alcuni casi di Anemia grave, ma non mortale. Una spiegazione soddisfacente da nessuno venne data. Sembra certo che non si possa referire ad una alterazione anatomica locale; se fosse vera la teoria di Jaccoud, che l'attribuisce nella Leucemia e Pseudoleucemia a processi irritativi aventi sede nel sistema linfatico, non s'intenderebbe in tale ipotesi perchè non si dovesse manifestare a preferenza nel periodo di accrescimento dei ganglî in cui tale irritazione è maggiore. Invece il vederla manifestarsi in casi che hanno a comune lo stato anemico del sangue rende più probabile l'opinione di Biermer che le riconosce una genesi umorale e la chiama *febbre anemica*. Con questo però non si progredisce di un passo nell'intenderne l'origine. L'ammettere con Immermann che in seguito all'alterata crasi sanguigna i composti cellulari dell'organismo si scompongano in prodotti chimici più fissi e che dal formarsi di tali combinazioni si sviluppi calore, oltre ad essere affatto problematico, non corrisponde in realtà ai dati di osservazione, poichè la febbre dovrebbe essere sempre proporzionale al grado delle degenerazioni parenchimatose, mentre invece può avere mancato quando queste erano avanzatissime, oppure avere raggiunto una cifra termica abbastanza elevata quando esse erano poco pronunziate.

L'esperienze di Bauer,[1] di Fränkel[2] e di Jürgensen[3] hanno dimostrato che in seguito alle sottrazioni sanguigne ripetute l'escrezione dell'urea è aumentata e che si compie una distruzione più abbondante di materiali albuminoidi. Potrebbe quindi ammettersi che la febbre dipendesse dalla presenza nel sangue di questi materiali riduttivi. Non possediamo fatti a sufficienza per giudicare della giustezza o meno di questa teoria applicata all'Anemia Splenica; però arguendo da quanto si verifica in altre forme di Anemia grave si può dire che talora si verifica febbre con forte aumento di urea, ma che d'altronde non è difficile vedere l'aumento di urea senza febbre e febbre con la quantità giornaliera dell'urea al di sotto del normale.

In conclusione adunque è oggi prematuro volere spiegare la genesi di questa *febbre anemica:* l'oscurità dell'argomento richiede ancora studî lunghi e difficili.

Veniamo ora a parlare dei sintomi secondarî dell'Anemia Splenica.

Il *Fegato* di rado rimane normale: più spesso subisce un aumento di volume, abbastanza sensibile ma giammai molto considerevole. Questo aumento di volume può in parte riferirsi a stasi sanguigna dipendente dalla scemata energia dell'attività cardiaca, o da ostacoli (pneumonite ec.)

---

[1] *Zeitschr. f. Biologie.* Bd. VIII, 1872.
[2] *Virchow's Archiv.* 1876.
[3] *Blutentzichungen. Hand. der allg. Therapie.* Bd. I, 1880.

Digitized by Google

sopravvenuti nel circolo polmonare: in generale però si deve attribuire alla proliferazione del connettivo interlobulare, a quella epatite interstiziale, che, come si è veduto nel Cap. IV, accompagna con tanta frequenza l' Anemia Splenica. Non si può decidere se per i progressi della epatite all' aumento iniziale succeda in alcuni casi una diminuzione del fegato.

I disturbi dell' *apparecchio circolatorio* sono analoghi a quelli che si osservano in tutte le Anemie gravi. Si ha quindi dapprima facile cardiopalmo per cause morali, fatiche, sforzi ec.; in seguito il polso diviene sempre più vuoto e piccolo, ed in conseguenza della cattiva nutrizione e del rilasciamento del miocardo l' ictus del cuore si fa molto debole ed il cuore intero acquista un volume superiore al normale riconoscibile con accurata percussione. Non mancano mai rumori di soffio, talora dolci e prolungati, talora tanto intensi da indurre in sospetto di una lesione valvulare. Occupano il primo tempo; sono diffusi a tutta l' area cardiaca, ma il loro maximum in generale corrisponde ai focolaî della base, ora all' aortico, ora al polmonare. Al collo si trova un rumore di soffio sistolico nei vasi arteriosi e nei venosi il così detto rumore di trottola. L' origine di questi rumori è identica a quella che viene ammessa in tutte le Anemie.

Dal lato degli *organi respiratorî* è degna di ricordo la dispnea, la quale o può succedere unicamente agli sforzi, fatiche ec., o essere continua. In parte dipende dall' ingrandimento della milza, per cui inalzandosi il diaframma e comprimendosi il polmone si viene a limitare la superficie respiratoria; in parte è prodotta dall' alterazione sanguigna. E per vero essendo nel sangue diminuita l' emoglobina, è diminuito l' elemento fissatore dell' ossigeno; da ciò la necessità di aumentare il numero delle respirazioni per portare ai tessuti la quantità necessaria di questo gaz. Gli sforzi d' ogni genere non fanno che accrescere l' affanno rendendo più irregolari e superficiali i movimenti respiratorî e più rapido il circolo sanguigno.

I fenomeni relativi agli *organi digerenti* per solito nei primi periodi o mancano o sono molto leggieri, anche quando la splenomegalia sia considerevole. L' appetito è buono, le digestioni facili, la defecazione regolare. Di rado fino da principio si osserva anoressia e dispepsia. In alcuni casi, specialmente quando si verificano i forti dolori nevralgici, si nota vomito ostinato, incoercibile, che sembra di origine riflessa per irritazione del simpatico addominale, senza che per altro si possa escludere la compressione diretta esercitata dal tumore splenico sullo stomaco. Nell' ultimo stadio i processi digestivi ed assimilativi si indeboliscono e si alterano: l' appetito diminuisce, le digestioni divengono lente, laboriose: si ha di quando in quando diarrea che alterna con la stitichezza e finisce negli ultimi giorni col divenire profusa e colliquativa.

Per ciò che riguarda il *sistema nervoso* si presentano i consueti

Digitized by Google

sintomi proprî di tutte le Anemie: senso di stanchezza, vertigine, cefalea, nevralgie, disturbi vaso-motorî ec. Quanto alle funzioni mentali è possibile che esse pure rimangano alterate, verificandosi in special modo uno stato di depressione delle medesime. Fu già in altri tempi lungamente discusso se esista un rapporto di causalità fra queste psicosi e le splenopatie, ma poichè da una parte non sono costanti e dall'altra si osservano anche in varie Anemie gravi nelle quali la milza rimane normale, si propende oggi ad attribuirle a lesioni nutritive dei centri nervosi in seguito alla discrasia sanguigna.

L'*esame istologico del sangue* è elemento indispensabile di diagnosi, ma per disgrazia difettiamo quasi completamente di materiali, essendosi quasi sempre gli Osservatori limitati a constatare se esisteva o no leucemia. Nelle mie ricerche mi sono servito dapprima dell'Ematimetro e dell'Emocromometro di Hayem non avendo altri strumenti: poi anche del Cromocitometro del prof. Bizzozero. Esporrò ora i resultati da me ottenuti, insieme a quelli riferiti da altri Autori.

I globuli rossi sono diminuiti in proporzione più o meno notevole. Da 5 milioni, come si trovano allo stato fisiologico in un millimetro cubo di sangue, discendono a 4, a 3, il che si può considerare come fatto comune, e negli ultimi periodi si possono abbassare fino ad un milione (Lodi). I varî globuli sono molto dissimili fra loro per il diametro. Alcuni misurano circa 8 μ; pochissimi sorpassano questo numero: molti oscillano fra 6-7 μ. Se ne osservano poi in gran numero dei più piccoli, da 3-5 μ, sferici, più vivamente colorati degli altri. Sarebbero questi i *microciti*, la cui presenza Eichhorst riteneva caratteristica dell'Anemia Perniciosa. Lascio da parte ogni questione relativa al sapere se tali forme esistano in realtà nel sangue, ovvero dipendano dall'azione degli agenti esterni e da difetto nel fare i preparati, come vuole Hayem,[1] perchè inutile al nostro argomento, non avendo essi alcuna importanza diagnostica. I globuli aventi un diametro al di sopra di 6 μ si presentano talora deformati; invece di essere circolari, appariscono ovali, stirati ad una o ad ambedue l'estremità in modo da rassomigliare nel primo caso ad una racchetta, nel secondo ad un fuso. Tali deformità si osservano ugualmente nel sangue diluito con la soluzione di cloruro sodico a 0,75 0|0, con la soluzione di Hayem,[2] come nella camera umida.

Relativamente ai globuli bianchi bisogna dividere i casi di Anemia Splenica in due classi. In una i leucociti non superano la cifra fisiolo-

---

[1] *Leç. sur les modif. du sang*, etc., 1882, pag. 267.

[2]

Acqua distillata.	G.	200
Clor. di Sodio puro.	»	1
Solf. di Soda puro.	»	5
Bicloruro di Mercurio.	»	0,50

Digitized by Google

gica che è, come è noto, in media di 6–10,000 in un millimetro cubo: nell' altra invece appariscono aumentati più o meno senza però raggiungere il limite necessario per costituire la leucemia. Venne stabilito dai Patologi che in questa ultima malattia l' aumento dei globuli bianchi debba essere tale da trovarsene almeno 1 sopra 20–30, o al massimo 50 rossi: una cifra che se ne discosti alquanto in modo da trovare un numero maggiore di globuli rossi non sarebbe sufficiente a costituire una vera leucemia. Nell' Anemia Splenica si può senza dubbio osservare una leucocitosi assai pronunziata. Nella mia Osservazione I^a si aveva 1 globulo bianco sopra 188 rossi, al secondo giorno di una Polmonite, per cui è lecito supporre che avanti lo sviluppo di quest' ultima la quantità dei globuli bianchi dovesse essere minore: nella malata del dottore Franzolini il numero dei leucociti era a un di presso cinque volte maggiore dell' ordinario, e ciò all' infuori di qualunque complicanza. Non v' ha quindi dubbio che nell' Anemia Splenica possa verificarsi un aumento più o meno pronunziato di leucociti, sia in seguito a malattie acute, sia come fatto abituale.

Sarebbe di grande interesse sapere se tale leucocitosi resti permanente una volta avvenuta; oppure se la cifra dei globuli bianchi subisca aumenti e diminuzioni successive; come anche sarebbe non inutile indagare che influenza esercitino sul loro numero l' alimentazione, alcuni mezzi terapeutici quali la stricnina, la faradizzazione della milza ec. Fino ad oggi manca qualunque ricerca in proposito.

I caratteri istochimici dei globuli bianchi, secondo almeno resultarono dai miei esami, sarebbero i seguenti. Il loro diametro in media è di 7–8 μ: pochi raggiungono 9–10 μ. Il loro protoplasma è granuloso, e diviene trasparente con l' Acido Acetico mettendo in evidenza un nucleo per lo più unico. Non contengono granulazioni pigmentarie. Col portaoggetti riscaldabile si notano a conveniente temperatura ben manifesti i movimenti ameboidi. Con le materie coloranti si ottengono le consuete e ben note reazioni.

In nessun esame constatai la presenza di globuli rossi nucleati, nè mi è noto che siano stati veduti da altri.

La quantità di Emoglobina è diminuita. Interpetrando i resultati ottenuti con l' Emocromometro di Hayem si vede che tale diminuzione non è poi eccessiva ed è a un di presso quale si osserva in moltissimi casi di Anemia e di Clorosi. Il valore individuale dei singoli globuli rimane abbassato: supponendo 1 la quantità normale di emoglobina contenuta in media in ciascuno, essa era uguale nei miei primi due casi a 0,600 — 0,700 circa. È probabile per altro che negli ultimi periodi si verifichi un abbassamento molto considerevole: così nella malata del prof. Concato era ridotta al 13 °/o. Nondimeno ciò non è costante poichè nel mio secondo malato ascendeva sempre a 52 °/o pochi giorni prima della morte.

Digitized by Google

Non possediamo analisi numerose ed esatte di *orina,* che permettano di formarci dei criterî sicurî sopra i processi di ricambio materiali. La quantità sembra non si discosti di ordinario dalla cifra normale, ovvero le è alquanto maggiore. Dalle poche notizie che abbiamo si può credere che talora l' urea sia molto accresciuta (Lodi), talora sia di poco inferiore alla media giornaliera. L' Acido Urico, secondo le ricerche di Mosler, [1] non sembra aumentato nè assolutamente, nè relativamente alla quantità dell' orina e dell' urea. Poco sappiamo sopra i Solfati, Fosfati e Cloruri: nel mio caso secondo sembravano in proporzione fra loro e con gli altri materiali. Mancano sempre l' albumina e il glucosio: forse non si può escludere che traccie della prima appariscano nell' orina nel periodo ed in conseguenza della cachessia.

I *ganglî linfatici* non subiscono durante il decorso dell' Anemia Splenica modificazioni nel loro volume. Può accadere per altro che si trovino alcuni gruppi ingrossati, come pure che in un malato nel quale per lungo tempo si constatò la sola ipertrofia della milza, anche i ganglî linfatici finiscano col divenire ipertrofici. Fra gli altri organi linfoidi accessibili alla vista non si trascuri di esaminare le tonsille ed i follicoli solitarî della base della lingua, i quali possono acquistare un volume considerevole.

---

[1] *Loc. cit.*, pag. 190.

Digitized by Google

CAPITOLO VI.

—

Natura e Teoria del Morbo.

Come già la definimmo s' intende per Anemia Splenica *una malattia caratterizzata da una oligoemia progressiva, insorgente senza causa apprezzabile, che dà luogo a gravi disturbi di tutte le funzioni organiche, ad edemi, emorragie, febbre irregolare, seguita quasi costantemente da morte, accompagnata da notevole tumefazione della milza e spesso anche del fegato, tumefazione indipendente da qualunque pregresso stato morboso e disgiunta dall' alterazione leucemica del sangue.*

Sull' esistenza di una forma clinica presentante i sopra indicati caratteri non può cadere dubbio: è lecito per altro domandare se essa rappresenti un tipo nosologico distinto e separato e, in caso affermativo, se tutti i fatti che per le loro proprietà clinico-anatomiche rientrano nella definizione data costituiscano veramente una malattia unica e sempre uguale nella sua natura ed essenza.

Non è mancato chi abbia messo in dubbio l' esistenza dell' Anemia Splenica come tipo nosografico, ed ha riunito i casi relativi ad altre forme di Anemia. Per tal modo alcuni hanno preteso confonderla con la così detta Anemia Perniciosa Progressiva ed hanno riguardato la splenomegalia come una conseguenza dell' alterazione sanguigna, fondandosi sulla possibilità di trovare la milza tumefatta in seguito all' anemie sperimentali ed a semplici oligoemie.

A tale proposito è d' uopo considerare che il titolo di Anemia Perniciosa Progressiva non sta ad indicare una malattia unica e ben delimitata, ma che al contrario, come più diffusamente ho esposto in altro mio lavoro,[1] sotto tale denominazione generica si sogliono comprendere varie forme morbose differenti per etiologia ed essenza. L' ascrivere quindi l' Anemia Splenica alla Perniciosa Progressiva non significa, come alcuni potrebbero credere, che venga racchiusa in un tipo nosologico reale, non se ne rischiara per niente la natura, e non si fa che spostare il problema. Compresa anche nel quadro delle Anemie Progres-

---

[1] *Contributo allo studio delle Anemie Progressive. — Anemia Ganglionare.* (*Lo Sperimentale*, luglio e agosto 1881.)

Digitized by Google

sive, l' Anemia Splenica costituirebbe un tipo ex sè del quale rimarrebbero sempre a determinare tutte le pertinenze etiologiche e patogenetiche.

Il vero nodo della questione relativamente alla natura dell' Anemia Splenica consiste tutto nel determinare i rapporti reciproci che corrono fra l' oligoemia e la splenomegalia, nel determinare cioè se l' una sia secondaria dell' altra, ovvero se ambedue siano l' effetto d' una medesima causa. Se giungeremo a stabilire che la splenopatia è primitiva e la discrasia sanguigna secondaria, oltre al risolvere un problema importantissimo per la storia dell' Anemia Splenica, avremo al tempo stesso stabilito sopra basi incrollabili l' esistenza di questa malattia come tipo nosografico.

Innanzi tutto prendiamo a considerare se la splenomegalia possa ritenersi consecutiva all' alterazione sanguigna.

È indubitato che negli animali resi anemici mediante salassi ed in certi casi di oligoemia patologica nell' uomo, la milza aumenta di volume. Di questo fatto per l' innanzi molto oscuro possediamo oggi in parte una spiegazione assai soddisfacente in grazia delle belle ricerche di Bizzozero e Salvioli, [1] Pellacani, [2] Foà, [3] i quali hanno dimostrato che tanto in anemie provocate come per malattie anemizzanti la milza può inturgidire e ritornare funzionale non altrimenti del midollo osseo. Però tutti convengono che in questi casi l' ingrandimento della milza è sempre poco considerevole e rimane molto lontano dall' enormi tumefazioni proprie dall' Anemia Splenica. Ora un divario tanto spiccato non può essere un fatto accidentale e senza importanza, e finchè non si avranno in appoggio dati positivi ed irrefutabili di osservazione clinica o esperimentali, sarà impossibile riunire in un medesimo gruppo quei casi in cui la milza divenne al massimo della metà più voluminosa dell' ordinario e gli altri in cui di due, tre, quattro volte superò la grandezza fisiologica. Invece le poche nozioni che finora possediamo sono decisamente contrarie a tale teoria. Così nella milza ingrandita in seguito ad anemia è caratteristico ritrovare i globuli rossi nucleati e le cellule a nucleo centrale in gemmazione, mentre nei due casi di Anemia Splenica, in cui ne venne fatta ricerca, cioè nella malata del prof. Concato e nella mia, questi elementi mancavano completamente. [4]

---

[1] *Archivio per le Scienze Mediche*, vol. IV, f. 1.

[2] *Spallanzani*, 1880.

[3] *Lo Sperimentale*, 1880. — *Archivio per le Scienze Mediche*, vol. V, f. 4.

[4] Nel malato del dott. Lodi essendosi trovati nella milza pochissimi globuli rossi nucleati, ma nessuna cellula a nucleo centrale in gemmazione, si può sospettare che provenissero dal midollo osseo che era divenuto linfoide. Del resto non intendo affermare che nell'Anemia Splenica debbano sempre fare difetto questi elementi, non permettendo ancora la scarsità dei casi un giudizio defini-

Digitized by Google

Al contrario la teoria che ritiene primitiva la splenopatia ha in suo favore argomenti molto validi.

Come già avvertii nel trattare la sintomatologia è indubitato non solo che frequentemente non esiste alcuna relazione fra i fenomeni dell'anemia e il volume della milza, potendo gli uni apparire ancora mitissimi quando l'altro è già molto considerevole, ma ben anco che il tumore splenico precede i sintomi generali. Questi fatti riescono incomprensibili se la lesione splenica fosse secondaria dell'anemia, essendo naturale che in tale ipotesi non potrebbe esistere la prima senza la seconda e che la tumefazione della milza dovrebbe essere tanto più pronunziata quanto più gravi fossero i fenomeni di oligoemia.

A questo argomento di sommo valore se ne aggiunga un altro che mi sembra destinato a dissipare ogni dubbio. In alcuni casi di Anemia Splenica nei quali già esistevano i sintomi anemico-cachettici, quali gli edemi, l'emorragie ec., venne da arditi Chirurghi estirpata la milza ipertrofica. Or bene, in quegli individui che sopravvissero all'atto operatorio tutti i fenomeni dell'anemia si dileguarono interamente, tutti i disturbi cessarono, e persone che sembravano condannate ad una prossima morte giunsero a riacquistare una completa salute.

Questi due fatti: 1° precedenza dell'ipertrofia splenica ai segni di anemia; 2° guarigione della malattia dopo estirpata la milza ipertrofica; mi sembrano dimostrare all'evidenza che la splenopatia non è secondaria, che esiste un'anemia dipendente da ipertrofia idiopatica della milza e che per conseguenza non ci si può rifiutare dall'ammettere come reale il tipo nosologico dell'Anemia Splenica.

Ma si può domandare se tutti i casi che presentano i caratteri clinico-anatomici di questa malattia vi appartengono veramente, oppure se alcuni ne simulano le apparenze, pure essendo di natura diversa. Se ci facciamo ad esaminare una ad una le Osservazioni sparse nella letteratura medica, sempre vedremo identiche tutte le varie pertinenze cliniche ed anatomiche. Per conseguenza non trovando nulla nell'etiologia, sintomatologia e anatomia patologica che ci autorizzi a scomporre il tipo fondamentale, dovremo fino a prova in contrario considerare come casi di Anemia Splenica tutti quelli che ne presentano gli attributi.

Posto che i fenomeni anemico-cachettici dipendano dalla splenopatia, è mestieri indagare per qual modo ciò possa succedere.

Cominciando a discorrere di questo argomento noi ci possiamo paragonare a naviganti che senza guida di bussola e di stelle viaggino in un mare in burrasca seminato di scogli. Base di ogni nostro ragionamento dovrebbe essere la conoscenza delle funzioni fisiologiche della

---

tivo. Sono convinto per altro come nell'Anemia Splenica essi per lo meno debbano trovarsi in numero di gran lunga minore che nei casi di milza funzionale per oligoemia.

Digitized by Google

milza, e a qual punto sia la scienza in proposito è inutile rammentarlo. Volentieri farei a meno d'intricarmi in questa spinosa questione, ma siccome è nella natura dell'uomo il creare e l'esigere ipotesi, ove manchino dati positivi, col fine di soddisfare ed in qualche modo acquetare la propria bramosía di sapere, così io pure mi trovo costretto a soffermarmici alcun poco.

Se è la milza ipertrofica che produce le anomalie della nutrizione generale, ciò non può senza dubbio accadere perchè ne rimanga soppressa la sua funzione fisiologica, imperocchè la milza non è un organo indispensabile alla vita animale e la sua mancanza non dà luogo ad alcuno stato patologico determinato, nè altera in maniera sensibile le condizioni abituali di salute. In prova di tale asserto basterà ricordare le numerosissime esperienze praticate dai Fisiologi per le quali viene dimostrato in modo chiaro e preciso che negli animali smilzati l'accrescimento del corpo e tutti i processi nutritivi si compiono in guisa regolare e perfetta, e che la costituzione anatomica del sangue non sembra subire modificazioni apprezzabili. E non varrebbe obiettare che se ciò accade negli animali inferiori potrebbe non ugualmente avvenire nella specie umana, imperocchè anche all'uomo fu più volte praticata la Splenectomia ed in quelli che sopravvissero all'atto operatorio (e sono almeno 24) non si vide succedere disturbo di sorta. Io non intendo certamente inferire da questi fatti che la milza non abbia nessuno ufficio; suppongo piuttosto che la sua mancanza venga supplita da altri organi, siano poi questi i ganglî linfatici, come vogliono molti, o siano nuovi organi milzoidi, come afferma Tizzoni, ovvero accada per altre vie ancora ignote. Quello però che si può conchiudere senza tema di errore si è che l'asplenia, e quindi il difetto della funzione splenica, rimane senza influenza riconoscibile sul regolare andamento dell'ematopoiesi e dei processi nutritivi.

Lo stesso per altro non è lecito affermare quando, in luogo di mancare interamente, la funzione splenica rimane turbata e non si compie più secondo le consuete norme fisiologiche, imperocchè in tali circostanze possono prodursi certi materiali che riversandosi del continuo nel circolo sanguigno alterano in modo secondario le funzioni degli altri organi. Così accade, per es., nella Leucemia: producendosi in quantità anormale i globuli bianchi ed affluendo nel torrente circolatorio si viene a costituire una speciale discrasia che si rende causa di successivi e gravi disturbi.

Ma quando si voglia indagare in qual modo vengano alterate nell'Anemia Splenica le funzioni della milza, ci urtiamo in difficoltà quasi insormontabili.

Non è questo il luogo per esporre la fisiologia della milza: a me basterà ricordare solo le teorie che regnano oggi nella scienza in proposito.

Digitized by Google

Se ne eccettuiamo l' ufficio ammesso da Schiff e da Herzen, e negato da altri fisiologi, per cui la milza fornirebbe al pancreas i materiali così detti *pancreatogeni* necessarî per la secrezione d' un liquido pancreatico dotato di tutti i suoi poteri digestivi; e l' altro supposto da Baccelli relativo all' importanza dei vasi brevi sulla digestione stomacale; per comune consenso si riguarda la milza come un organo ematopoietico. Esso dovrebbe per conseguenza elaborare, modificare la costituzione chimico-anatomica del sangue, sia che la sua influenza s' esercitasse in modo più speciale sopra la parte globulare, ovvero sul plasma. Del plasma potrebbe cambiare la composizione chimica togliendovi od aggiungendovi materiali di nutrizione o di riduzione: della parte globulare potrebbe alterare i reciproci rapporti o fabbricando globuli bianchi, o fabbricando, o distruggendo globuli rossi.

Applicando queste nozioni generali alla teoria dell' Anemia Splenica, si vedrà che in questo morbo l' ufficio della milza di fronte ai globuli bianchi non ne rimane perturbato in modo essenziale. Infatti il numero di questi molte volte rimane dentro i limiti consueti e nei pochi casi in cui si osserva leucocitosi, si potrà ammettere al più un leggero aumento della funzione leucocitogena della milza, se pure non si preferisca credere che i globuli bianchi provengano da altri organi. Comunque, per questo lato l' attività funzionale della milza o non subisce cangiamenti, ovvero ad un grado così lieve da non rendere ragione dei fenomeni morbosi consecutivi.

Quanto poi al supporre che nella milza rimanga impedita la produzione di globuli rossi è una ipotesi che non ha in suo favore argomenti molto validi. Gli studî più recenti e quelli soprattutto di Bizzozero, Foà e Salvioli sembrano dimostrare che mentre la milza è un organo formatore di globuli rossi nella vita endouterina e nei primi tempi della extrauterina, questa funzione cessa, all' infuori di speciali circostanze, negli animali adulti. Ma ad ogni modo, ammettendo pure che essa perdurasse per tutta la vita, non potrebbe la sua soppressione spiegare l' anemia, imperocchè dovrebbe venire compensata da altri organi emopoietici, come accadrebbe negli animali smilzati.

La fisio-patologia dell' Anemia Splenica resterebbe oltremodo rischiarata appena si giungesse a provare che nella milza ipertrofica succede una distruzione esagerata di globuli rossi. In favore di questa distruzione starebbe l' enorme impoverimento di emoglobina che si è osservato nel sangue di alcuni malati; ma quali prove abbiamo che essa avvenga nell' interno della milza? Che i globuli rossi si distruggano nella milza viene supposto con argomenti più o meno speciosi: che si distruggano poi all' infuori di questo organo è pressochè certo. Così negli animali smilzati il fegato continua a secernere la bile colorata e siccome il pigmento biliare deriva dal sanguigno è necessario che nel fegato stesso vengano distrutti i globuli rossi; così pure in alcuni casi di Melanemia

Digitized by Google

mentre fu trovato una intensa pigmentazione del fegato e di varî altri visceri, la milza appariva del suo colorito abituale, il che dimostra essersi la distruzione dei globuli rossi effettuata in quei casi fuori della medesima.

A tali argomenti può venire obiettato che ammettendo pure la pluralità degli organi distruttori dei globuli rossi, non ne viene per conseguenza che fra questi non debba annoverarsi anche la milza, e che nell'Anemia Splenica sia appunto nella stessa che si verifica esagerata ad un grado morboso questa funzione fisiologica.

Senza dubbio mancano fatti positivi e sicuri per combattere tale dottrina; si possono nondimeno fare alcune considerazioni che ne diminuiscono il valore.

Ed innanzi tutto se in alcuni casi la quantità dell' Emoglobina fu trovata molto bassa fino ad essere ridotta al 13 $^0/_0$, in altri, pure essendo i malati pervenuti agli estremi gradi di cachessia, raggiungeva sempre una cifra abbastanza alta: così nel mio secondo malato ascendeva a 52 $^0/_0$. Ora una diminuzione simile di emoglobina può incontrarsi anche in casi di semplici Clorosi. Inoltre se nella milza si distruggessero in copia straordinaria i globuli rossi rimarrebbe libero in grande quantità il pigmento, parte del quale almeno dovrebbe restare nell' organo e colorare o gli elementi morfologici racchiusi nel tessuto linfatico o questo stesso tessuto. Supporre che tutto il pigmento ematico prodotto venga trasportato dal sangue è una ipotesi a mio parere insostenibile; eppure ciò dovrebbe appunto accadere nell' Anemia Splenica, in cui nella milza il pigmento è scarsissimo e a mala pena se ne trovano sparsi qua e là pochi ammassi granulari. Niente dunque prova in modo certo che nell' Anemia Splenica avvenga un copioso disfacimento di globuli rossi e tanto meno che esso si compia nella milza.

Venne da alcuni supposto che l' anemia dipendesse da trattenimento e accumulo nella milza o del sangue (Niemeyer) o dei globuli rossi (Cantani). L' esame anatomico dimostra invece essere nella milza in aumento lo stroma e non la parte cellulare. Se poi vi si trattenessero i globuli rossi, questi dovrebbero finire col distruggervisi, ed allora si possono ripetere gli argomenti già svolti contro tale teoria.

Rimane ora ad esaminare l' influenza che può esercitare la milza sulla composizione chimica del sangue. Che tale influenza esista realmente in condizioni fisiologiche si ammette per le seguenti ricerche. Bernard [1] vide che il sangue della vena splenica è di colorito più bruno durante la digestione che durante l' astinenza; Estor e Saint-Pierre [2] dimostrarono che ciò dipendeva dalla quantità dell' ossigeno, imperocchè mentre il sangue dell' arteria contiene 13 c. c. di ossigeno sopra

[1] *Leç. sur les liquides de l'organisme*, 1859.
[2] *Journ. d'anat. et phys.*, 1865-72.

Digitized by Google

100 c. c. di sangue, quello della vena contiene a digiuno 11 c. c. di ossigeno e nel periodo digestivo questo gaz discende a 6 c. c. Sembra inoltre che la fibrina della vena Splenica differisca per qualità e quantità da quella dell'arteria e degli altri vasi del corpo, [1] ma sulla natura di queste differenze esiste un completo disaccordo fra i varî esperimentatori. Béclard e Funke poi hanno trovato aumentata l'albumina nel sangue della vena splenica, e quest' ultimo ha anche osservato che vi erano contenuti in maggior copia sali e principî estrattivi. Si sa infine che il sangue della vena splenica contiene una buona quantità di colesterina.

Si crede poi che nella milza siano molto attivi i processi di ricambio materiale, poichè l'analisi del tessuto splenico vi dimostra una grande quantità di materiali estrattivi, come leucina, xantina, ipoxantina, acido urico, inosite, tirosina, acido formico, lattico, acetico, butirrico, succinico e colesterina.

Queste sono le principali cognizioni, e non sicure, che possediamo sulla qualità dei processi bio-chimici che avvengono nella milza e sulle modificazioni chimiche subíte dal sangue nel suo passaggio a traverso la medesima. Tali quali sono per altro sembrano autorizzare l'idea che in realtà nell' Anemia Splenica il sangue che esce dalla milza possa avere sofferto dei cambiamenti nella sua costituzione chimica. Forse in questo organo si compiono degli anormali processi bio-chimici che danno luogo a prodotti di riduzione nocivi o per la loro quantità o qualità; e questi prodotti penetrando nel torrente circolatorio e venendo in contatto con gli elementi cellulari degli altri tessuti ne modificano la nutrizione e la composizione, ed alterano così l'attività funzionale degli organi emopoietici e chilopoietici. Per disgrazia mancano quei dati positivi che ci potrebbero venire forniti da analisi chimiche del tessuto splenico e del sangue della relativa vena ed arteria, ma forse alcuni indizî accennerebbero alla possibilità di tale ipotesi. Il principale consisterebbe nel fatto che nel fegato pressochè in ogni caso esiste una epatite interstiziale, il cui punto di partenza risiede nei vasi portali interlobulari. Non sarebbe tanto strano il supporre che questi materiali irritanti versandosi nella Porta per mezzo della vena splenica facessero risentire al fegato i loro primi effetti nocivi e determinassero un aumento del connettivo interlobulare per quel medesimo meccanismo onde lo determina l'alcool assorbito dagl' intestini. E si potrebbe anche supporre che la medesima irritazione agendo sopra le cellule epatiche imprimesse una maggiore attività alla loro funzione distruggitrice dei globuli rossi, per cui si verrebbe a spiegare come talora vi si trovi una quantità più o meno grande di pigmento ematico.

Dalle brevi considerazioni che sono andato svolgendo finora, è facile

---

[1] Béclard, *Arch. de méd.*, 1848. — Funke, *Lehrbuch der Phys.*, 1863. — Gray, *British and for. rewiew*, 1855. — Lehmann, *Lehrbuch der Phys. Chemie*, 1853.

Digitized by Google

comprendere quanto sia oscuro il modo secondo il quale la milza ipertrofica si fa causa dell' anemia progressiva e di tutte le sue conseguenze. Le ipotesi che si possono formulare sono principalmente due: 1° che la milza distrugga in copia straordinaria i globuli rossi; 2° che nei processi bio-chimici aventi luogo nella milza si formino materiali incongrui ed irritanti i quali penetrando in circolo alterino secondariamente le funzioni degli altri organi chilo ed emopoietici. Benchè non possa addurre prove sufficienti in appoggio della mia opinione, confesso che la seconda ipotesi mi sembra di gran lunga preferibile ad ogni altra.

Una ricerca della massima importanza, soprattutto dal lato terapeutico, sarebbe indagare quali siano le cause che producono l' ipertrofia splenica. Sopra tale argomento però ci troviamo in così completa oscurità che non ci è nemmeno lecito emettere delle ipotesi. Piuttosto possediamo dati di gran lunga più sicuri per riconoscere la natura dell' Anemia Splenica ed i rapporti che l' uniscono ad altre forme morbose.

In questa malattia esiste una predisposizione evidente ad ammalare negli organi linfatici, i quali sembrano presentare un *locus minoris resistentiae:* vi è una vera e propria *diatesi linfogena* come nella Leucemia e Pseudoleucemia. Posso formulare in maniera più precisa il mio pensiero dicendo che l' Anemia Splenica non è altro che la forma splenica pura della Pseudoleucemia.

Infatti nell' Adenia di rado si ammalano i soli ganglî linfatici: più spesso è contemporaneamente affetta la milza, ora in lieve grado, ora in modo molto più grave: in alcuni casi mentre la milza ha raggiunto un volume rilevante, non sono ingrandite in uguale proporzione le glandule linfatiche. Di fronte a questi sta per esempio il caso di Gretsel ove si ebbe per lungo tempo isolata l' ipertrofia splenica e solo in ultimo si ammalarono i ganglî: si hanno i casi di Woillez e Concato nei quali per l' esame clinico sembrava ingrandita unicamente la milza ed all' autopsia si trovarono tumefatti anche alcuni ganglî interni. Si osserva dunque una serie continua di fatti per cui cominciando dai casi nei quali la milza sola era malata, si passa ad altri nei quali erano contemporaneamente colpiti pochi ganglî o gruppi gangliari, e si termina con quelli ove milza e ganglî si vedevano affetti in ugual modo. Simile catena non interrotta fa supporre con fondamento che questi fatti rientrino nella medesima categoria.

Ma ben altre prove ci sono fornite dall' anatomia patologica. L' alterazione della milza consiste in una fibroadenia, o, come direbbe il Lodi, in uno stato neoplastico del reticolo, ed è identica nella sua essenza a quella che si osserva nel Linfoma maligno. E non basta: questa stessa alterazione è simile a quanto si vede nelle milze ipertrofiche nei casi ben constatati di Adenia. Di più, come nel Linfoma maligno, si sono veduti partecipare alla malattia altri organi linfatici, quali i follicoli solitarî della base della lingua e dell' intestino e le tonsille. Infine per togliere

Digitized by Google

ogni dubbio sono state trovate neoformazioni di tessuto linfatico e linfomi eteroplastici in altri organi.

Innanzi a tali prove non è lecito rimanere dubitativi e fa d'uopo conchiudere che l'Anemia Splenica è *la forma splenica della Pseudoleucemia.*

Rimarrebbe per ultimo a dire delle relazioni fra Anemia e Leucemia Splenica, ma tale questione appartenendo più specialmente a chi voglia trattare in generale delle Leucemia e Pseudoleucemia sarò molto breve in proposito. È noto che negli ultimi tempi si sono ritenute queste due forme di malattia come essenzialmente identiche e vennero perciò riunite sotto la denominazione comune di *Diatesi linfogena.* Benchè alcuni argomenti stiano in favore di tale teoria non la credo per altro superiore alla critica e mi limito a ricordare: 1° che le lesioni anatomiche nella milza e ganglî linfatici sono affatto differenti nella Leucemia e Pseudoleucemia; 2° che malgrado le numerose ipotesi non si è per anco giunti a spiegare come l'alterazione leucocitemica del sangue esista nell'una e manchi nell'altra. Questi due fatti sono a mio giudizio bastevoli ad inspirare ad ogni spassionato osservatore la prudenza e la riserva.

Digitized by Google

CAPITOLO VII.

—

Decorso, Esiti e Prognosi.

Il decorso dell' Anemia Splenica è abbastanza rapido. Alcuni casi durano 5–6 mesi: la massima parte 1-2 anni: pochissimi oltrepassano i 3 anni. Ma conviene notare che, passando il primo stadio spesso inosservato, simili valutazioni non hanno un valore assoluto. Sulla durata rispettiva dei varî stadî non può dirsi nulla di preciso: forse il più lungo sembra essere il primo: il più breve è il terzo che si chiude in pochi mesi con la morte.

L' andamento in generale è continuo e progressivo. Non è escluso per altro che possano verificarsi dei periodi transitorî di miglioramento.

L' esito sembra essere costantemente mortale per quei casi che vennero trattati con la cura medica. La cura chirurgica ha fornito resultati più favorevoli come vedremo nel relativo Capitolo. La morte sopravviene o per i progressi del marasmo o per malattie intercorrenti.

Dal già detto si rileva senza altre parole la Prognosi.

Digitized by Google

CAPITOLO VIII.

—

Diagnosi.

Il compito diagnostico è doppio:

1° riconoscere che il tumore dell' addome è la Milza ipertrofica;

2° determinare la natura della malattia splenica.

1° Sulla prima parte non intendo fermarmi a lungo perchè rientra a preferenza nella Patologia generale della Milza: mi contenterò di accennare di volo le cose più importanti. Carattere essenziale dell' Ipertrofia della Milza si è che la forma dell' organo, e nel maggior numero dei casi anche la sua sede e direzione, non vengano alterati, ma rimangano analoghe alla forma, sede e direzione fisiologica. Quindi la sede del tumore nell' ipocondrio sinistro; la sua forma ovale; la direzione dall' alto al basso e dall' arco costale verso l' ombelico; la superficie levigata; i margini arrotondati e l'incisura corrispondente circa alla metà del margine interno; la mobilità; il seguire i movimenti respiratorî del diaframma; l' ottusità alla percussione, completa e continua con quella solita a trovarsi nella regione splenica; sono tutti caratteri che renderanno abbastanza facile il diagnostico.

Bisogna solo avere presente che nelle grandi tumefazioni la direzione può essere alquanto cambiata, divenendo la Milza quasi verticale con l' estremità superiore rivolta in alto, l' inferiore in basso: il che però non altera essenzialmente gli altri caratteri già accennati. E quando vi sia complicanza di Ectopia, questi stessi caratteri uniti alla mancante ottusità nella regione consueta della milza serviranno a rischiarare la diagnosi.

Quando il tumore non riproduca la figura normale della Milza, i suoi contorni siano irregolari e la superficie ineguale e nodosa, potrà nascere dubbio se l' alterazione morbosa abbia sede nella Milza stessa o in un organo vicino, ma non si potrà mai trattare d' Ipertrofia Splenica.

2° Per le fatte considerazioni alcune malattie della Milza potranno venire a bella prima eliminate. Così il Carcinoma[1] potrà quasi sempre

[1] Credo necessario l' avvertire che in tal caso adopro questo nome nel senso clinico e senza pregiudizio della questione anatomica sulla tessitura istologica e sulla istogenesi di tali neoplasmi.

Digitized by Google

venire escluso per i soli dati dell' esame fisico, imperocchè esso produce un ingrandimento irregolare e non uniforme della Milza, che presenta inoltre una superficie ineguale e più o meno nodosa. A ciò si aggiungano altri segni clinici, quali la rarità della malattia, l' essere quasi sempre secondaria, ec.

Lo stesso può dirsi dell' Echinococco, il quale oltre all' alterare notevolmente la forma della Milza, presenta i fenomeni ben noti che ne fanno riconoscere la natura cistica quando abbia raggiunto un certo volume. Allorchè non si apprezza la fluttuazione per essere il tumore troppo piccolo, dovremo ricercare se esistano Idatidi in altri organi e sopratutto porre in raffronto la lunga durata della malattia con la mancanza di disturbi generali. Nei casi dubbî sarà utile ricorrere alla puntura esplorativa.

Una diagnosi differenziale accuratissima dovrà farsi con gli stati morbosi che danno origine, al pari dell' Anemia Splenica, a quella tumefazione regolare della Milza, che clinicamente si distingue col nome d' Ipertrofia. Tali sono la *degenerazione amiloide,* la *leucemia*, la *cachessia palustre*, le *anemie gravi con ingrandimento della milza,* la *splenomegalia sifilitica*, la *splenomegalia per cirrosi epatica.*

La *Milza amiloide* può in alcune circostanze acquistare un volume assai notevole, pur conservando in gran parte la sua forma consueta. Però non sarà difficile riconoscerla, tenendo conto dei suoi speciali momenti etiologici e ricordandosi che è una malattia pressochè in ogni caso secondaria di gravi affezioni generali (sifilide, suppurazioni ossee prolungate, tisi polmonare ec.) aventi a comune la proprietà di alterare profondamente la nutrizione. Inoltre l' infiltramento amiloide non si limita quasi mai ad un organo ed in generale esistono i segni che fanno riconoscere una contemporanea lesione del Fegato, Reni, Intestini ec.

La *Leucemia Splenica* nè per i fenomeni clinici nè per i caratteri fisici del tumore di milza si distingue dall' Anemia Splenica e solo l' esame del sangue può decidere. Esorto ciascuno di porre la massima accuratezza nel fare la numerazione dei globuli, servendosi di strumenti il più possibilmente perfetti. Credo che per i bisogni della pratica il migliore fra tutti sia l' Ematimetro di Hayem, col quale si può tenere conto del numero dei globuli rossi e bianchi, e delle loro proporzioni relative. L' antico metodo di contare i globuli bianchi contenuti nel campo del microscopio con un ingrandimento convenuto è assai inesatto e scusabile solo quando si manchi di ogni altro strumento. Bisogna poi guardarsi dal confondere una leucocitosi con una leucemia, e per ciò basterà stabilire il rapporto proporzionale che corre fra globuli bianchi e rossi nel sangue esaminato, ricordandosi che per potere senza tema di sbaglio formulare la diagnosi di Leucemia è necessario si trovi in modo permanente e non transitorio almeno 1 leucocito sopra 20-30 globuli rossi.

Digitized by Google

Solo nei primi momenti si potrà avere, a detta di Birch-Hirschfeld, [1] un globulo bianco sopra 50 rossi.

La *Cachessia palustre con fisconia splenica* offre un quadro clinico somigliantissimo a quello dell' Anemia Splenica. Nell' una e nell' altra si notano i fenomeni dell' anemia crescente, gli edemi, le emorragie, l'ipermegalia splenica ed epatica ec.; onde la diagnosi riuscirà sempre difficile e in alcuni casi forse impossibile. Solo in poche circostanze eccezionali tali difficoltà non esisteranno.

Così se in un individuo da lungo tempo sottrattosi all' influenze miasmatiche e nel quale il medico avrà avuto luogo di constatare antecedentemente la mancanza del tumore di milza, si manifesteranno i segni di anemia con splenomegalia, non si potrà in queste evenienze pensare alla Cachessia palustre. Ma suppongasi invece un individuo il quale o abbia sofferto di Febbri Intermittenti o abbia abitato in paesi dove le stesse dominano e sul quale manchi ogni dato anamnestico relativo allo stato degli organi ipocondriaci: se tale individuo offrirà il quadro clinico di una cachessia con ingrandimento notevole della Milza, mediocre del Fegato; quale diagnosi dovremo allora preferire? In alcuni casi un esame accuratissimo e completo del malato potrà somministrare alcuni segni per i quali si giungerà a riconoscere l'origine palustre della malattia. Ciò sarà sopratutto evidente quando esistano fenomeni di Melanemia e in specie il colorito quasi ardesiaco della pelle. Utilissimo sarà sempre l' esame istologico del sangue, imperocchè la presenza di granuli di pigmento nero, bruno o giallo-bruno, liberi o contenuti nel protoplasma dei leucociti, indicherà trattarsi di Cachessia miasmatica, non trovandosi questo pigmento, almeno in una certa copia, nell' Anemia Splenica. Del pari la constatazione di una Nefrite escluderà l' Anemia Splenica con la quale mai si è veduta congiunta mentre succede non raramente alle Febbri Intermittenti. Dicasi lo stesso qualora si avessero sufficienti argomenti per ammettere una degenerazione amiloide dei Reni.

Quando non si verifichino le accennate circostanze, una rigorosa diagnosi differenziale è pressochè impossibile per i soli dati clinici. Se però in seguito ad una adatta cura ricostituente si verificasse la guarigione, ciò indicherebbe quasi con certezza non essersi trattato di Anemia Splenica.

Relativamente alle *Anemie con tumefazione della Milza* bisogna distinguerle in varie classi.

È noto come in chi abitò luoghi palustri o soffrì d' Intermittente può esistere per lunghi anni il tumore splenico non solo senza fenomeni cachettici, ma anche senza disturbi apprezzabili delle funzioni organiche. Sviluppandosi in tali circostanze un' Anemia, la diagnosi può rima-

[1] *Trattato di Anat. Patol.*, vol. II, P. 1ª.

Digitized by Google

nere assai incerta. Quando le cause della oligoemia resultino abbastanza evidenti, i fenomeni anemici siano poco intensi malgrado la loro lunga durata, e molto più quando la malattia si veda cedere alla cura: si giungerà ed attribuire il giusto valore alla splenomegalia considerandola come semplice concomitanza. Ma quando l' Anemia sia sorta senza causa apprezzabile, abbia decorso rapido e maligno, quando infine si tratti di una di quelle forme gravi che sono riunite sotto il nome comune di Progressive; la diagnosi in vita sarà impossibile e solo vi si potrà giungere con l' esame *post mortem*, constatando o le alterazioni proprie della milza palustre o alcuno dei fatti più caratteristici dell' Anemia Splenica.

Ma la tumefazione splenica anzichè precedere può susseguire ed essere in stretta dipendenza dall' Anemia appartenga questa alle forme leggiere od alle gravi.

Tale particolare era noto da lungo tempo benchè se ne ignorasse la causa; oggi sappiamo dipendere da un risveglio della funzione emopoietica della milza. Però tanto i fatti sperimentali come gli anatomo-patologici hanno dimostrato che in questi casi l' ingrandimento della milza è sempre poco notevole, e si discosta molto dalle enormi ipertrofie proprie dell' Anemia Splenica. Potrà dunque la diagnosi rimanere sospesa nei primi momenti del male, ma quando si vedrà che malgrado il progredire della cachessia la milza appena arriva a sorpassare l' arco costale, nè tende ad un aumento continuo, potremo senz' altro escludere l' Anemia Splenica.

Anche la *Sifilide* può dar luogo ad aumento di volume della milza, ma in generale questa non raggiunge un grado considerevole fuorchè nella Sifilide congenita. Non sarà quindi difficile per l' età dei malati e per tutti i fenomeni concomitanti riconoscere la natura del tumore splenico. Gli altri casi di ipertrofia splenica debbono attribuirsi o a degenerazione amiloide o all' Epatite Sifilitica. L' anamnesi, l' esame accurato del fegato e di tutti i sintomi; il decorso della malattia condurranno alla diagnosi.

La *splenomegalia per cirrosi epatica* nella grandissima maggioranza dei casi non potrà venire confusa con l' Anemia Splenica, da cui si distingue per la speciale etiologia, per i pronti fenomeni gastro-intestinali per il mediocre volume della milza, per l' abbondanza d' urati nell' orina, per i segni di stasi nel circolo della Porta, per l' impiccolimento del fegato, infine per l' andamento affatto diverso. Ma in casi eccezionali e simili a quello riferito nell' Osservazione III^a si comprende come la diagnosi possa riuscire difficilissima. Sia che la cirrosi voglia considerarsi primitiva o secondaria, è di somma importanza riconoscerla in special modo per il lato terapeutico. In tali circostanze non saprei raccomandare altro mezzo all' infuori d' un accuratissimo esame fisico del fegato: quando manchi la sicurezza che questo viscere è di volume o normale o aumentato sarà prudente tenere sospesa la diagnosi. La considerazio-

Digitized by Google

ne, per quanto attenta, di tutti gli altri sintomi può trarre in inganno ed anche la mancanza di ascite non ci assicura che non esistano complicanze epatiche: ricordisi a tale proposito come nella suddetta Osservazione l' ascite comparve solo nell' ultimo mese di malattia.

Queste sono le malattie principali di cui dovremo tenere conto nella diagnosi dell' Anemia Splenica. Non si dimentichi per altro che le difficoltà sono sempre gravi e che malgrado un esame accuratissimo dell' infermo ed una esatta valutazione dei sintomi saremo costretti in alcuni casi a restare nel dubbio e a non pronunziare un giudizio assoluto.

Digitized by Google

CAPITOLO IX.

—

Terapia.

Per la poca frequenza dell' Anemia Splenica è naturale che regni una grande incertezza nella Terapia della medesima: sarò dunque molto breve nell' accennare i criterî generali che debbono servire di guida e nel ricordare i mezzi terapeutici che già vennero adoperati e quelli che si possono raccomandare per ulteriori esperimenti.

La Cura si divide in *diretta* e *sintomatica:* quella diretta è *medica* o *chirurgica.*

Due sono principalmente gl' intenti che si deve proporre la Cura medica:

1° combattere lo stato generale di anemia;

2° ricondurre la milza al suo volume fisiologico, o meglio determinarne l' atrofia.

Per soddisfare alla prima indicazione sono stati ampiamente usati tutti i mezzi tonici e ricostituenti di cui dispone la scienza senza ottenerne vantaggi positivi. È affatto inutile l' enumerarli: solo meriterebbe forse di venire sperimentato ancora l' Acido Arsenioso, il quale avendo, al dire di Billroth e Winiwarter, portata la guarigione in casi di Pseudoleucemia linfatica, potrebbe pure riuscire utile nella forma Splenica.

La *trasfusione intravenosa*, quando non fu mortale per le conseguenze dell' atto operatorio, non riuscì che di utilità passeggiera; nè deve farsene maraviglia sapendo come abbia quasi sempre fallito nelle anemie croniche gravi. Lo stesso può dirsi della *trasfusione intraperitoneale* proposta da Ponfick, la quale presenta inoltre maggiori pericoli immediati come hanno dimostrato Concato e Mosler.

Fra i mezzi destinati ad ottenere il rimpiccolimento della milza ne annovererò anche alcuni di azione più complessa, quali il chinino, i mercuriali, ec.

I *sali di chinino* vennero usati da Mosler nella Leucemia e nelle ipertrofie di milza per miasma palustre. Sembra che in alcuni casi ne ottenesse vantaggi decisi, ma nondimeno sarei molto incredulo sulla loro efficacia nell' Anemia Splenica.

Digitized by Google

L' *ioduro di potassio* ed i *mercuriali* si adoperano contando sopra la loro azione risolvente. Si potrà ricorrere in special modo ai secondi, ricordando la guarigione ottenuta nella piccola' inferma del prof. Cantani. Però in quel caso la diagnosi non era certa come ne conviene lo stesso illustre Patologo Napoletano.

La *Stricnina*, la *Piperina*, l' *Olio di Eucalyptus* ec. ed altre sostanze che secondo recenti ed accurate ricerche producono una diminuzione di volume della milza, possono venire adoperate per tale loro proprietà. Invero in tumori splenici di altra natura non sembrarono dare resultati molto soddisfacenti forse perchè la loro azione è debole, non continua e sproporzionata al volume raggiunto della milza.

Lo stesso dicasi della *faradizzazione* della milza.

La *puntura* e l' *elettro-puntura* si mettono in pratica con lo scopo di determinare dei punti isolati di flogosi e la successiva retrazione del parenchima splenico. Il loro uso non presenta pericoli e la puntura almeno sembra venisse adoprata fino da tempo antichissimo nell' India: per contro riescono d' efficacia molto dubbia.

Alquanto più pericolose, ma di esito assai meno incerto, sembrano essere le iniezioni parenchimatose nella milza. Si fanno con una comune siringa di Pravaz, avendo cura soltanto che l' ago sia un poco più lungo dell' ordinario. Mosler adoprò una soluzione di Acido Fenico al 2 °/₀ e più recentemente la soluzione arsenicale del Fowler alla dose di mezza siringa; Hammond fece uso dell' estratto di Segale cornuta, Jäger dell' Acido Sclerotinico (dieci centigrammi) ma l' infermo morì in poche ore in un accesso tetanico con febbre e coma. Le norme raccomandate da Mosler per chi voglia adoperare le iniezioni sono: 1° non eseguirle quando la milza è molle, accompagnata da grave anemia e da diatesi emorragica; 2° applicazione di una vescica di ghiaccio sulla regione splenica alcune ore prima e dopo l' iniezione; 3° prescegliere sostanze appropriate, fra cui la migliore sembra essere la soluzione del Fowler. — È indubitato che con questo mezzo si ottiene un impiccolimento della milza, ma quanto riesca efficace nell' Anemia Splenica è impossibile dirlo, non essendo ancora mai stato messo in opera in questa malattia.

Fra tutti i mezzi che sono andato ricordando sono dunque da esperimentarsi a preferenza di ogni altro l' Arsenico, i Mercuriali e le iniezioni parenchimatose.

La cura chirurgica dell' Anemia Splenica consiste nella *Splenectomia* o estirpazione della milza.

Non voglio nè debbo qui tessere la storia di questa operazione, nè andare scrutando se veramente il primo a praticarla fosse nel 1549 lo Zaccarelli di Napoli; io mi contenterò di riferire i resultati che se ne sono ottenuti. Per ferite ed ernie della milza la Splenectomia fu praticata fino ad oggi 26 volte con 16 guarigioni. Per Leucemia fu eseguita

Digitized by Google

18 volte [1] e l'esito fu sempre mortale. Maggiore attenzione da parte nostra meritano i fatti nei quali si ebbe ricorso all'operazione per malattie della milza differenti dalle traumatiche e dalla Leucemia. Ho pensato quindi di compilare per maggiore chiarezza la seguente Tavola Statistica, servendomi nel compilarla di quelle pubblicate da Péan, Collier e Franzolini, correggendole per ricerche bibliografiche personali dove erano incorse in qualche errore e completandole con notizie tolte dal Resoconto dell' 11° Congresso dei Chirurghi Tedeschi tenuto a Berlino. In questo stesso Congresso, oltre i casi di Kolaczek e Credé, ne vengono ricordati altri di Langenbuck e Hüster; ma poichè non si dice per quale malattia venisse praticata l'operazione, mi fu impossibile tenerne conto. In questa Statistica ho anche notato il caso recentissimo del Putti di Bologna benchè ignori tuttora le particolarità riferibili alla diagnosi.

---

[1] Ai 16 casi della statistica di Herbert Collier (*The Lancet*, 11 Febbraio 1882) aggiungo quello di Reeves, ricordato nella riunione della Società Clinica di Londra (*The Lancet*, 1° aprile 1882) ed un altro di Czerny citato da Braun nell' 11° Congresso dei Chirurghi Tedeschi.

Digitized by Google

TAVOLA

delle Splenectomie eseguite per malatt

DATA.	OPERATORE.	PAESE.	ETÀ.	SESSO.	SINTOMI
1549	Zaccarelli. . . .	Napoli.	24	F	. . . . .
1711	Ferrerius	San Carignan	30	F	. . . . .
1826	Quittenbaum . .	Rostock. . . .	22	F	Ascite considerevole ed anasarca . . . . .
1855	Küchler	Darmstadt. . .	36	M	Affezione miasmatica antecedente: forti dolori . .
1865	Spencer Wells .	Londra	34	F	Anemia: leggiero aumento di globuli bianchi . . .
1867	Péan.	Parigi.	20	F	Debolezza, nevralgie, ec. . . . .
1873	Koeberlé.	Strasburgo . .	27	F	Anemia, febbre consuntiva . . . . .
1874	Urbinati.	Cesena	—	F	. . . . .
1876	Péan.	Parigi.	24	F	Anemia, disturbi digestivi, nevralgie, emottisi, ematurie, ematemesi ec.; non aumento di leucociti . . . . .
1877	Martin.	Berlino	31	F	Dolori fortissimi . . . . .
1878	Urbinati.	Cesena	—	F	. . . . .
1878	Czerny.	Heidelberg . .	30	F	Anemia, disturbi digestivi, mestruali; nessuna alterazione del sangue. . . . .
1878	Aonzo	Savona	24	F	Anemia progressiva, ascite . . . . .
1878	Volney d'Orsay.	America . . .	—	F	. . . . .
1881	Chiarleoni. . . .	Milano.	32	F	Anemia, forti sofferenze, edemi, febbri intermittenti . . . . .
1881	Bonora.	Urbino	53	F	Anemia, forti sofferenze . . . . .
1881	Franzolini. . . .	Udine.	22	F	Anemia, forti sofferenze, leucocitosi . . . . .
1881	Credé	Berlino	43	M	. . . . .
?	Kolaczek.	Breslau	—	—	. . . . .
1882	Putti	Bologna. . . .	—	—	. . . . .
1882	Frascani.	Firenze. . . .	16	F	Ipertrofia splenica da oltre due anni; da un a segni di anemia; da un mese ascite . . . .

Digitized by Google

STATISTICA

della Milza esclusa la Leucemia.

DIAGNOSI.	ESITO.	PESO della MILZA.	DIMENSIONI DELLA MILZA.	OSSERVAZIONI.
Milza ipertrofica (?).	G	Once 32	. . . . .	. . . . .
Milza inclusa in ascesso peritoneale.	G	. . . . .	. . . . .	. . . . .
Splenomegalia con Cirrosi Epatica	M	Gr. 2113	Lung. 27 c.; larg. 13 $^1/_2$ . . .	All' autopsia Cirrosi Epatica.
Ipertrofia malarica.	M	Gr. 1174	Lung. 37 c.; larg. 19	All' autopsia Cirrosi Epatica.
Anemia Splenica.	M	Gr. 2672	Lung. 29 c.; larg. 21; spes. 10	. . . . .
Ciste d'Echinococco	G	Gr. 1140	. . . . .	Fu fatta la diagnosi di Ciste Ovarica.
Ciste d'Echinococco	M	. . . . .	. . . . .	La ciste conteneva 4 litri di liquido.
Milza ipertrofica e mobile . .	M	Gr. 2275	. . . . .	Il sangue non fu esaminato.
Anemia Splenica.	G	Gr. 1125	Lung. 22 c.; larg. 12; spes. 6	. . . . .
Milza mobile	G	. . . . .	. . . . .	La milza era appena ingrandita e normale per tessitura.
Milza ipertrofica	M	. . . . .	. . . . .	Il sangue non fu esaminato.
Anemia Splenica con Ectopia	G	. . . . .	Lung. 23 c.; larg. 12; spes. 8	È esclusa la malaria.
Milza ipertrofica e mobile . .	M	Gr. 4500	Lung. 36 c.; larg. 20; spes. 8	Il sangue non fu esaminato.
Ipertrofia malarica.	G	. . . . .	. . . . .	. . . . .
Ipertrofia malarica (?)	M	Gr. 3250	Lung. 34 c.; larg. 17; spes. 8	Il sangue non fu esaminato.
Milza ipertrofica.	M	Gr. 3700	Lung. 36 c.; larg. 19; spes. 12	Il sangue non fu esaminato.
Anemia Splenica.	G	Gr. 1526	Lung. 26 c.; larg. 16,5; spes. 7	È esclusa la malaria.
Tumore Cistico.	G	. . . . .	. . . . .	Il tumore conteneva gr. 1350 di liquido.
Tumore (?).	M	. . . . .	. . . . .	. . . . .
. . . . .	M	. . . . .	. . . . .	. . . . .
. . . . .	M	Gr. 1310	Lung. 22 c.; larg. 16; spes. 7	V. per i particolari l'Oss. III^a nel Cap. II.

Digitized by Google

Dal riferito Quadro Statistico si rileva che sopra 21 casi di Splenectomia praticata per lesioni non traumatiche nè leucemiche si ottennero 9 guarigioni. Simili resultati sono senza dubbio abbastanza soddisfacenti, ma per apprezzare il valore di questo atto operatorio nell' Anemia Splenica non dovremo tener conto che dei casi riferibili alla medesima.

Perciò escluderemo:

1° il caso di Zaccarelli perchè non si conosce l' alterazione esatta della milza;

2° il caso di Ferrerius nel quale si trattava di ascesso perisplenico;

3° quelli di Quittenbaum e Frascani in cui l' ingrandimento della milza era accompagnato a Cirrosi Epatica e ne è quindi incerta la diagnosi;

4° il primo caso di Péan (1867) e quello di Koeberlé relativi a Cisti Idatigene;

5° il caso di Martin in cui la milza dopo estirpata apparve appena ingrandita e normale per tessitura;

6° il caso di Küchler e di Volney d' Orsay nel quale la tumefazione della milza dipendeva da malaria;

7° quello di Credé in cui era dovuta ad un tumore cistico;

8° quelli di Kolaczek e Putti perchè riferentisi a tumori d' ignota natura.

Rimangono quindi 9 casi, fra i quali nei 2 dell' Urbinati ed in quelli di Aonzo, Chiarleoni e Bonora non essendo stato praticato l' esame del sangue, riesce impossibile escludere che si trattasse di Leucemia. In conclusione restano 4 casi indubitati di Anemia Splenica, cioè quello di Spencer Wells (1865), di Péan (1876), Czerny e Franzolini e fra questi 4 casi in 3 si ottenne la guarigione completa.

Certo sarebbe puerile sopra materiali tanto scarsi stabilire una legge generale. Nondimeno raffrontando gli esiti costantemente infausti avuti nella Leucemia con quelli così favorevoli dell' Anemia Splenica, non si può non rimanerne colpiti e invitati a perseverare in una via che promette senza dubbio un avvenire brillante. Non si dovrà forse pretendere che col moltiplicarsi delle operazioni si ottenga una mortalità procentuale così esigua come sembrano prometterlo i primi casi: ma è lecito sperare che, con l' introdurre quei miglioramenti nel processo operatorio che la scienza e la pratica anderanno a mano a mano additando, la statistica della Splenectomia nell' Anemia Splenica potrà gareggiare con quelle dei più gravi atti operatorî che si praticano sull' addome. Ciò equivale a dire che l' estirpazione della milza non solo è giustificata quale rimedio estremo, ma è anzi caldamente da raccomandarsi come mezzo, se non innocuo, certo assai meno pericoloso di quanto potrebbe a bella prima sembrare.

E quando anche i pericoli dell' operazione fossero maggiori di quelli che oggi non appariscono non per questo saremmo autorizzati a bandirla.

Digitized by Google

Si pensi che è diretta contro una malattia ribelle ad ogni cura, contro una malattia che inevitabilmente e fatalmente conduce a morte nel giro il più spesso di pochi mesi, al più di due o tre anni. Perciò quando anche la Splenectomia non presentasse che scarse probabilità di riuscita, sarebbe sufficiente che esistessero alcuni esempî di successo per essere dovere del medico d' intraprenderla e di dischiudere questa unica via di scampo che rimane all' infermo. I pericoli, le difficoltà dell' atto operatorio non debbono trattenere il medico intelligente e compreso dei sacri doveri della sua professione, essendo stretto suo obbligo tutelare la vita dell' infermo con tutti quei mezzi di cui l' arte e la scienza dispongono.

Partigiano convinto della Splenectomia non credo per altro che vi si debba ricorrere a qualunque costo ed in qualunque periodo della malattia. Quindi non è per me indicata nel primo stadio, imperocchè da una parte può la diagnosi riuscire allora incerta, e dall' altra, non essendovi pericolo vicino per la vita dell' infermo, è dovere sottoporre ad esperimento quei mezzi terapeutici più innocui che in qualche modo potessero apparire utili, giacchè non si deve mai disperare che si riesca un giorno a scoprire qualche rimedio adatto a combattere con efficacia un male finora incurabile. Ma nemmeno è lecito perdere in questi tentativi un tempo prezioso. Si ricordi che quando siano cominciati i fenomeni cachettici l' operazione riescirà molto più pericolosa e perchè più facile sarà la morte per esaurimento dopo l' atto operatorio e perchè più pronunziata sarà la così detta diatesi emorragica e meno improbabile quindi la morte per emorragia malgrado la più scrupolosa cura nell' allacciatura dei vasi. L' epoca più conveniente per ricorrere all' intervento chirurgico sarà senza dubbio quando vedansi riuscire infruttuosi gli altri mezzi e fare progressi i segni dell' anemia pur mantenendosi le condizioni generali dell' infermo abbastanza favorevoli, cioè nel secondo stadio; oppure quando esistano sintomi molestissimi e ribelli ad ogni trattamento, come vomiti incoercibili, violente nevralgie ec.

Del resto non è possibile determinare in modo preciso gli estremi che autorizzano a intraprendere la Splenectomia e spetterà in ogni caso al senno, alla scienza ed esperienza clinica del Medico bilanciare tutti gli argomenti favorevoli e contrarî, e scegliere il momento più opportuno. Non si dimentichi però che la guarigione è stata ottenuta da Péan mentre esistevano i sintomi più minacciosi, quali ematurie, emottisi, ematemesi, melena ec. Le controindicazioni assolute all' atto operatorio si possono infine ridurre a due, cioè: 1° un grave stato di cachessia; 2° la concomitanza di una ipertrofia pseudoleucemica di ganglî linfatici. Ognuno comprende senz' altro il perchè della prima; quanto alla seconda è evidente che a nulla servirebbe estirpare la milza quando la stessa malattia fosse già iniziata nel sistema gangliare. Non comprendo fra le controindicazioni la produzione dei linfomi eteroplastici e la partecipazione di altri organi linfatici quali le placche del Peyer, i follicoli solitarî ec.

Digitized by Google

perchè non possedendo alcun segno certo per riconoscerne l' esistenza durante la vita, è impossibile dire se tali complicanze siano o no suscettibili di regredire senza danno dell' organismo qualora venga soppresso il primitivo centro morboso. Una controindicazione quasi assoluta mi sembra invece riposta nella presenza dell' ascite, la quale indica o che la malattia è pervenuta al periodo cachettico, ovvero che esistono probabilmente lesioni, primitive o secondarie, nel fegato.

È degno di nota come, mentre nella Pseudoleucemia linfatica l'estirpazione dei primi linfomi che si presentano non è sufficiente ad arrestarne il decorso fatale, nell'Anemia Splenica, che è pure della medesima natura, l' estirpazione della milza ne tronca in modo assoluto ogni ulteriore progresso. Forse si giungerebbe meglio ad intendere questo fatto in apparenza strano appena si avessero notizie più esatte sull' etiologia e patogenesi di queste due forme pseudoleucemiche. Si può supporre che nel Linfoma maligno puro le cause morbigene agiscano fino da principio ed unicamente sopra un numero più o meno considerevole di ganglî; essendo impossibile riconoscere quanti di essi ne siano rimasti colpiti, poichè non abbiamo altro indizio per scoprire la loro malattia che l' aumento di volume, s' intende come la remozione di alcuno fra essi riesca inutile restandone altri già disposti ad ammalare. Al contrario nell' Anemia Splenica le cause morbose eserciterebbero la loro influenza solo sopra la milza, rimanendone immuni i ganglî, e perciò la sua estirpazione servirebbe a distruggere il male completamente. Con ciò si verrebbe pure a spiegare perchè dopo estirpata la milza non cadano malati altri organi linfatici, evenienza che non si è mai fino ad ora verificata.

Le poche cose che sono venuto esponendo sulla Splenectomia mi sembrano sufficienti a dimostrarne l' immenso valore e l' importanza che sta per assumere nella cura dell' Anemia Splenica. A me non spetta entrare in maggiori dettagli: per questi e per quanto riguarda il manuale operatorio rimando ai Trattati di Chirurgia.

Resta infine a dire della *cura sintomatica* dell' Anemia Splenica, ma non credo dovermi trattenere a lungo sopra tale argomento. Scopo del Medico è naturalmente di alleviare le sofferenze dell' infermo combattendo con mezzi opportuni i sintomi più gravi. Contro le *nevralgie* talora ostinatissime riusciranno di grande vantaggio il cloralio, i preparati di oppio e sopratutto le iniezioni ipodermiche di morfina. — Contro i *vomiti* si darà il ghiaccio, le misture effervescenti, gli oppiacei, la tintura d' iodio ec. e quando fossero incoercibili e rendessero per ciò difficile od impossibile l' alimentazione si ricorrerà con vantaggio ai Clisteri alimentari, fra i quali raccomando in modo particolare quelli preparati secondo la formula di Catillon. [1] — Contro la *diarrea* si useranno i noti

[1] Non sarà forse inopportuno riprodurre questa formula.
Si prende 1 Kilg. di carne magra minutamente tagliuzzata e priva delle

Digitized by Google

astringenti come bismuto, tannino ec., soli od uniti agli oppiacei. — L' abbondanza dell' *ascite*, dell' *idrotorace* potranno rendere necessaria la paracentesi per prolungare la vita dell' infermo e recargli un sollievo momentaneo. — L' *epistassi* se non cedono alle iniezioni nelle narici di acqua fredda unita a sostanze astringenti, alla applicazione di ghiaccio sul naso ec., dovranno venire arrestate col tamponamento delle fosse nasali. — Contro le emorragie dello stomaco, bronchi ec. si adopreranno il ghiaccio, tannino e sopratutto le iniezioni ipodermiche d' Ergotina e di Ergotinina.

Infine nel combattere gli svariati sintomi dell' Anemia Splenica il Medico si dovrà lasciare guidare dai comuni criterî di Terapeutica generale.

30 Settembre 1882.

---

parti tendinose: si fa digerire a 45° in 5 litri di Acqua acidulata con 20 Gr. di Acido Cloroidrico a 22° B., insieme a 35 Gr. di Pepsina del Codice o a 6 Gr. di Pepsina al titolo di 200. Dopo 12 ore di digestione (rimanendo sempre costante la temperatura) il prodotto si passa e si filtra. Il liquido ottenuto viene saturato con Bicarbonato di Soda e concentrato a bagno-maria finchè si formino pellicole alla superficie. Questa si dice *soluzione satura di peptoni* e segna a freddo 19° B.: è di colore giallo-cupo e di consistenza sciropposa. Volendola amministrare per clistere si prescrive:

Soluzione satura	Gr.	60
Acqua	Gr.	250
Bicarb. di Soda	Centg.	30
Laudano del Sydenham.	Goccie	4

Si ripete 2-3 volte nelle 24 ore. Prima del Clistere alimentare se ne amministrerà un altro purgativo o di acqua semplice per sbarazzare gli ultimi tratti del crasso dalle materie fecali.

Digitized by Google

SPIEGAZIONE DELLA TAVOLA.

FIGURA I. — Porzione di Corpuscolo Malpighiano nell'Anemia Splenica. (*Hartnack*, *Ocul.* 4, *Obiett.* 8.)

a. Arteria centrale.

b. Tessuto sclerosato del Corpuscolo.

c. Parte periferica del Corpuscolo.

FIGURA II. — Cordoni intervascolari della Milza nell'Anemia Splenica. (*Hartnack*, *Ocul.* 4, *Obiett.* 8, *tubo allungato.*)

a. Filamenti ingrossati e nastriformi del reticolo.

b. I medesimi con striatura fibrillare.

c. Vena.

d. Tessuto composto da fasci fibrosi con lacune ristrette.

FIGURA III. — Cordoni intervascolari della Milza nella Leucemia Splenica. (*Hartnack*, *Ocul.* 4, *Obiett.* 8, *tubo allungato.*)

a. Vene.

b. Reticolo.

Digitized by Google

Fig 1ª

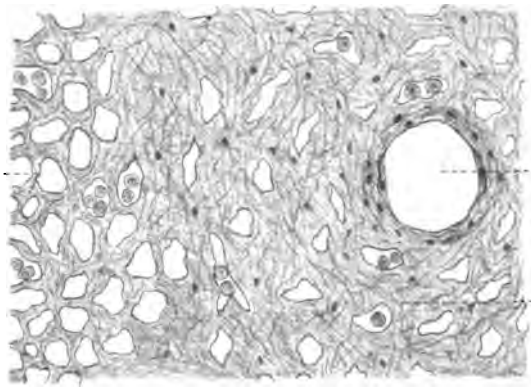

Fig. 2ª

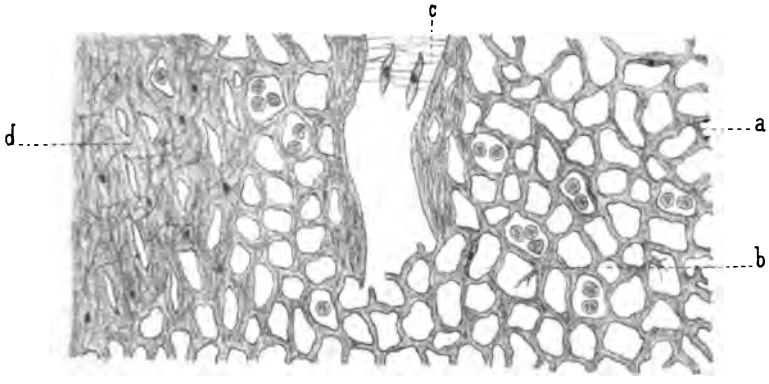

Fig. 3ª

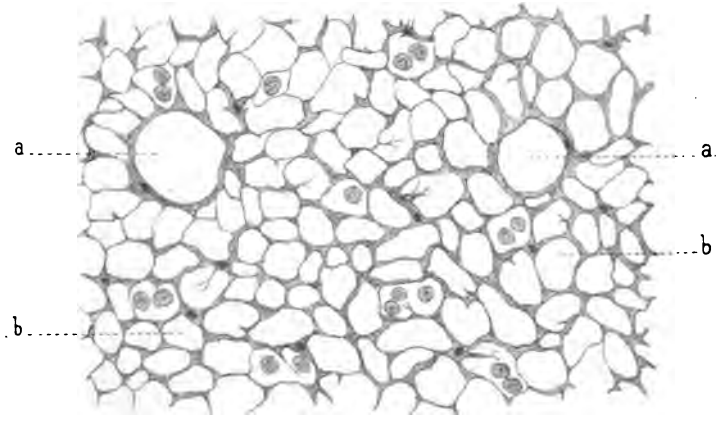

Lit Benelli e Gambi, Firenze

Digitized by Google

Digitized by Google

IL RINOSCLEROMA

MONOGRAFIA

DEL

Dott. CELSO PELLIZZARI,

DOCENTE DI DERMO-SIFILOGRAFIA NELL'ISTITUTO SUPERIORE
DI FIRENZE.

Digitized by Google

Digitized by Google

AVVERTENZA.

Lo studio del Rinoscleroma come individualità morbosa non conta che pochi anni. Prima che Hebra nel 1870 descrivesse questa particolare malattia, designandola con un appellativo inspirato al carattere più saliente della durezza insolita nelle parti molli del naso, si erano osservati e descritti casi isolati di ipertrofia della pituitaria, o di alterazioni delle pinne nasali un po' dissimili dalle comuni masse polipiformi o dall' infiltramento lupoide, sifilitico, tubercolare, epiteliale ec., ma nessuno aveva tracciato un quadro anatomico-clinico così completo da fare aggiungere un nuovo capitolo nei trattati di Dermatologia.

In questi dodici anni la bibliografia dermatologica in Francia, in Inghilterra ed in America non si è arricchita di alcun caso: la Germania e l' Italia ne contano ciascuna uno solo: in modo che può dirsi essersi lo studio del Rinoscleroma svolto e completato alla Scuola di Vienna dove si osservarono già quasi una trentina di ammalati.

Io dubito che la poca conoscenza della letteratura tedesca fra di noi su tale argomento, sia la cagione principale per la quale la malattia è sempre così poco nota: e lo credo tanto più in quanto che è succeduto a me stesso d' avere per lungo tempo in osservazione una donna affetta da Rinoscleroma senza averlo diagnosticato.

Il giorno nel quale nella Clinica di Praga il prof. Pick, mi mostrò una ammalata di Rinoscleroma la luce mi si fece come per incanto. Successivamente nella Clinica di Vienna potei studiare un secondo caso per squisita gentilezza del prof. Kaposi, il quale mi mostrò inoltre una quantità d' acquerelli e si trattenne meco a discutere circa alle sue idee sulla natura della malattia.

A Vienna ebbi pure occasione di parlare a lungo e più volte di tale argomento con i miei ottimi amici Docenti Mikulicz ed Hans Chiari, i quali si sono occupati così a lungo e bene del soggetto.

Digitized by Google

Da quel momento io non ebbi che una idea: raccogliere tutto ciò che si era pubblicato in proposito, e studiare accuratamente sotto tutti i suoi aspetti il mio caso, onde potere coscenziosamente illustrare una tale malattia. Al mio ritorno a Firenze ricercai la mia ammalata, completai la storia Clinica, e pregai il mio buon amico il pittore prof. Tito Conti di riprodurmi quella testa in un acquerello dal quale fu tolto il disegno che presento. Più tardi, cioè nel marzo scorso, essendo morta la donna ne eseguii l'autossia, aiutato dal mio amico dott. Guido Banti: potei così ottenere i disegni dimostranti lo stato della gola, e conservare la testa in alcool onde procedere alle ricerche microscopiche che ho indefessamente continuate per più di 8 mesi. In questa mia ultima fatica volli il sindacato dell'egregio collega prof. Brigidi, competentissimo in istologia patologica, e potei far riprodurre i preparati più dimostrativi da mio fratello dott. Guido Pellizzari.

Io mi credo quindi oggi autorizzato a scrivere una monografia sul Rinoscleroma, senza la pretesa di aver fatto nessuna scoperta di gran rilievo, ma con la speranza di far cosa gradita ed utile ai miei colleghi Italiani.

Non posso chiudere queste poche righe di prefazione senza ringraziare pubblicamente tutte le persone che mi furono cortesi di consiglio e d'aiuto.

Firenze, Decembre 1882.

Digitized by Google

CAPITOLO I.

—

Cenni storici e Casistica.

Il prof. Hebra[1] nel 1870 illustrava, per il primo, sotto il nome il Rinoscleroma una speciale neoformazione del naso, osservata da lui nello spazio di varî anni in nove casi, cioè in quattro uomini e cinque donne, che in principio aveva creduto legata con la Sifilide, ma che poi da questa ritenne assolutamente indipendente.

In quella sua prima pubblicazione il prof. Hebra parlava più particolarmente di tre casi che aveva in cura in quel momento, un uomo con tubercoli d'indurimento nella superficie interna delle pinne nasali; una donna con indurimenti simili all'interno e un tubercolo anche sulla superficie esterna della metà destra del naso, ed un'altra paziente con un naso completamente indurito, color rosso scuro e tre protuberanze più pallide, dure come l'avorio, due intorno al naso, nel solco naso-labiale e la terza verso l'osso frontale.

Dall'insieme dei nove casi osservati egli toglieva i seguenti corollari:

1° La sede è sempre sul naso qualche volta nelle immediate vicinanze.

2° Le parti sono straordinariamente indurite.

3° Il processo morboso è assai lento a svilupparsi e si manifesta con tubercoli a nodi scuri, rosso-bruni, o quale indurimento del tessuto normale.

4° Gli indurimenti hanno margini netti, mancano l'edema ed i fenomeni inflammatori nelle vicinanze.

5° Manca ogni apparente metamorfosi della neoformazione: essa non degenera, non si ulcera, non si rammolisce, nè viene riassorbita.

6° Non subisce l'azione di qualsiasi cura interna, anche con agenti attivissimi.

7° Non reca danno nel generale, anche durando varî anni.

8° Vi è insensibilità e mancanza di dolore quando non si tocchino

---

[1] Hebra, *Ueber ein eigenthümliches Neugebilde an der Nase.— Rhinosclerom.* (*Wiener medizinische Wochenschrift*, 1870, n. 1.)

Digitized by Google

le parti ammalate, viceversa dolore vivo alla pressione dei tubercoli rosso-scuri.

Riportava inoltre le ricerche istologiche fatte da Kaposi (allora Moriz Kohn) suo assistente, dalle quali si credeva autorizzato a riferire il Rinoscleroma ai sarcomi di granulazione o glio-sarcomi (Virchow e Billroth), e corredava lo scritto di tre disegni.

Questa pubblicazione provocò quasi subito una discussione in seno alla Società medica Viennese. Infatti il dì 11 febbraio 1870 il prof. Weinlechner, il prof. Pitha e il dott. Hofmokl dichiararono di averne veduti già altri casi, e negarono la nuovità della malattia: anzi il Weinlechner,[1] il quale ne citò sei, disse che tre di questi, gli uomini, erano stati sifilitici e per questa ragione non riconosceva in Hebra il diritto di negare qualsiasi rapporto fra il Rinoscleroma e la Sifilide.

Nella seduta del 18 marzo[2] dello stesso anno Kaposi presentò un altro ammalato di Rinoscleroma, nel quale la malattia datava da sette anni: parlò quindi di un caso, seguito da autossia, nel quale si trovarono dei nodi anche sui parietali, ed una neoformazione nella parete interna di un parietale che aveva perforato la dura madre. Questo caso, come l'altro nel quale esisteva un tumore alla regione frontale, furono poi da Hebra stesso tolti dal numero degli ammalati di Rinoscleroma.

Finalmente il 16 giugno[3] dello stesso anno Hebra presentando alla Società un altro ammalato, colse l'occasione per insistere sulla diagnosi differenziale dal Cancro e dal Sifiloma basandosi sui fatti:

1° Che la neoformazione perdura inalterata senza mortificarsi o subire altre metamorfosi.

2° Che ogni cura antisifilitica riesce vana.

Così fu chiuso il primo periodo di discussione sul soggetto; e Kaposi pubblicò nella Patologia speciale e Terapia, edita da Virchow, un capitolo nel quale venne assegnato al Rinoscleroma un posto distinto fra le malattie cutanee. Lo stesso fece Neuman,[4] il quale però credè bene di fare osservare che la denominazione di Rinoscleroma non era forse la più propria, perchè tale malattia non ha a comune con le altre affezioni designate coll'appellativo di *scleroma* che la durezza; e sarebbe più logico il denominarla *sclerosi Sarcomatosa del naso, del labbro e del palato.*

Che si fossero veduti dei casi di tale malattia avanti la descrizione fattane da Hebra è facile il supporlo ed anche il provarlo, come ha

---

[1] Weinlechner, *Ueber sechs Fälle von Rhinoscleron.* (*Archiv für Derm.*, etc., 1870, 4 Heft, s. 578).

[2] *Anzeiger der k. k. Gesellschaft der Aerzte in Wien*, 1870.

[3] *Idem.*

[4] I. Neuman, *Manuale di Dermatologia.*

Digitized by Google

fatto il Weinlechner[1] stesso nel 1878. Egli dice di aver veduto nel 1860 nella Clinica di Schuh, il primo caso, che l'Heitzman avrebbe rappresentato nell'Atlante di Hebra sotto il nome di Rinofima.

Il Weinlechner allora non potè farsi una idea chiara della malattia, poichè l'intumescenza del naso esisteva da 15 anni ed egli non aveva mai veduto nulla di simile. Il naso bernoccoluto del malato, uomo di 50 anni, era largo 2 pollici e mezzo, il labbro superiore grosso un pollice sporgeva a guisa di proboscide e copriva le aperture nasali.

Il Weinlechner dice inoltre d'aver veduto un secondo caso nella Clinica di Schuh nello stesso anno: ed è questo ammalato che venne successivamente nella Clinica di Billroth e sul quale dovremo ritornare.

Nel 1866 il prof. O. Weber[2] a proposito delle speciali ipertrofie della muccosa nasale scriveva quel che segue: « Esse hanno una superficie papillare rozza, hanno apparenza grigio-giallognola, e constano di tessuto connettivo giovane ed esuberante, nel quale sono accolte le glandule ipertrofiche. Esse partecipano delle proprietà dei polipi muccosi situati profondamente, e provengono dalla pelle di passaggio delle narici. » Il Weber accennava alla rarità della malattia desumendola dal fatto di non averla mai trovata rammentata, e di averne veduti soli due casi che dovè operare asportando le masse col coltello e provvedendo alla permeabilità delle nari con dei tubi di piombo.

Il Duplay[3] nel suo articolo sullo inspessimento della muccosa citò un caso operato dal Richet nel 1867 ed esaminato istologicamente dal Rendu il quale trovò in quelle ipertrofie della pituitaria uno sviluppo esagerato del sistema ganglionare e numerosi strati di epitelio vibratile i quali ricoprivano il corion ipertrofizzato.

Questa descrizione è un po' misera perchè se ne possa desumere che veramente si trattasse d'un Rinoscleroma; ma questa è l'opinione emessa in proposito nell'articolo «Naso» tanto nel Dizionario di Jaccoud come in quello di Dechambre.

Per non ritornarci sopra due volte dirò subito quali sono l'idee della Scuola Francese sul Rinoscleroma, idee espresse dal dott. Poinsot nell'articolo sopra citato del Dizionario di Jaccoud, che è il più completo. In Francia si ritiene appunto che il Rinoscleroma equivalga allo inspessimento della pituitaria e pericondrite cronica, di cui ha parlato per il primo il Duplay presso a poco in questi termini. « Questa affezione che sembra molto comune in certe specie di animali (il cavallo ad esempio) non è stata fin ad ora nell'uomo oggetto d'alcuna descrizione speciale. Benchè si osservi talora nell'adulto, essa sembra svilupparsi di

---

[1] *Anzeiger der k. k. Gs.*, etc. Sitzung 15 März 1878.

[2] O. Weber, *Pitha u. Billroth. Handbuch. allg. Ch. I. B.*

[3] Follin et Duplay, *Traité élémentaire de Path. ext.*, tom. III, pag. 793. Paris, 1868-69.

Digitized by Google

preferenza nei bambini ed in generale succede alla Coriza cronica la quale è il più spesso una manifestazione di Scrofola. L'ipertrofia può essere generale o parziale: in quest'ultimo caso essa ha una sede ed occupa la porzione della muccosa posta indietro e sotto il turbinato inferiore. All'occhio nudo la membrana è rossastra, ingrossata, talora tomentosa e villosa: essa è generalmente molto vascolarizzata. Al microscopio trovasi una ipergenesi e talora anche una ipertrofia degli elementi normali della muccosa. I sintomi sono quelli della coriza cronica: intasamento, voce nasale, epistassi frequenti, odorato ottuso, e non è raro un po' d'ottusità d'udito. Il difetto di passaggio dell'aria è maggiore che nei polipi. Questa ipertrofia è quasi sempre bilaterale: è difficile a guarirsi, recidiva spesso e con tanta rapidità da far credere all'esistenza d'un tumore maligno. »

Nella tesi del dott. Casabianca,[1] il quale in un capitolo sull'inspessimento del setto delle narici completa le cose dette dal Duplay, vi sarebbe un altro caso precedente alla pubblicazione di Hebra osservato dal Trélat nel 1868: ma in questo ammalato nel quale la diagnosi era rimasta indecisa fra un fibroma ed un sarcoma del setto, la cura antisifilitica guarì completamente l'ammalato. Ci è dunque sempre permesso di dubitare che in tal caso si trattasse di Rinoscleroma, come ha creduto il dottore Poinsot.

Siccome casi chiari di Rinoscleroma non esistono nella letteratura francese, neppure dopo la descrizione fattane da Kaposi nel *Manuale di malattie della pelle* di Hebra, sarà bene accennare qui come il Verneuil abbia ritenuto che in tali inspessimenti del setto abbia luogo un'infiltrazione plastica che dà luogo alla tumefazione ed ha il suo punto di partenza dal pericondrio.

Però i due fatti pubblicati nella tesi del Casabianca non sono tali da offrir il quadro clinico del Rinoscleroma, ed il Verneuil non ha pubblicato, che io sappia, per esteso un esame istologico. Il caso che forse avrebbe maggiore ragione di essere accettato come un esempio di Rinoscleroma sarebbe quello del Tillaux pubblicato pure dal Casabianca.

Nel settembre 1874 un Sarto di 43 anni entrò all'ospedale per una malattia della fossa nasale destra che lo molestava da alcun tempo, e per la quale aveva ricorso inutilmente ai consigli d'un medico. Il malato presentava sulla faccia destra della cartilagine del setto un tumore come una grossa ciliegia, tappezzato dalla muccosa inspessita, ma non ulcerata. Questo tumore sessile si continuava senza linea di demarcazione con le parti vicine, ed era di colorito più rosso di quello: alla pressione era duro e di consistenza fibrosa. Difficoltà di respiro; mancanza di epistassi e di dolori. Niente nella cavità nasale sinistra. (!) L'esame del tumore estirpato, fatto da Duret, fece vedere che non si trat-

[1] D. Casabianca, *Des affections de la Cloison des fosses nasales.* (Paris, 1876, pag. 49).

Digitized by Google

tava di un vero tumore, ma di una tumefazione dovuta a iperplasia embrionaria sotto-muccosa. La muccosa presso a poco sana, seminata qua e là di leucociti, traccie d'infiammazione: profondamente vera infiltrazione embrionaria: in una parola vera pericondrite che si potea sospettare sifilitica a cagione dello stato embrionario, della piccolezza e della agglomerazione per gruppi degli elementi. (?)

Questi sono i soli dati che si possono raccogliere nella bibliografia dermatologica francese. Ritornando ora ai casi pubblicati dopo le varie discussioni tenute alla Società Medica Viennese, sotto l'appellativo oramai accettato di Rinoscleroma, noi troviamo in prima linea quello del prof. Tanturri,[1] il solo che la nostra bibliografia possegga ed il quale merita d'essere preso in esame per le sue particolarità e per l'idee espresse in proposito dall'autore. Eccone un riassunto:

Donna di 22 anni, senza precedenti sifilitici: ha sofferto di otorrea e di una eruzione pruriginosa che non ha alcun valore: soffre attualmente di convulsioni isteriche: la malattia le è comparsa, secondo lei, 10 mesi prima con intumescenze carnose entro le narici che poi hanno invaso tutta la parte cartilaginea del naso ed una piccola parte al labbro superiore.

Esistendo un infiltramento anche dell'uvola, dei pilastri e del rimanente dell'itsmo delle fauci, che dava alle parti molli un colore bianco-ardesia con leggiere ulcerazioni superficiali, Tanturri sospettò della natura sifilitica e sottopose la donna all'uso, prima dell'Ioduro di Potassio e poi del Protojoduro di mercurio, che non ebbero nessuna efficacia, onde anch'egli accettò l'opinione di Hebra.

Tanturri per rendere più efficace il suo scritto lo corredò di un piccolo disegno che, come quello pubblicato nel *Manuale* di Hebra, per i profani della malattia lascia qualche cosa a desiderare; ed esciso un pezzetto del tumore del naso, lo fece esaminare istologicamente dal prof. Armanni. In seguito avremo occasione di ritornare sopra tale reperto istologico: basti qui l'accennare come il Tanturri concludesse riponendo la malattia fra gli Epiteliomi o gli Adenomi.

Ho detto essere questo l'unico caso di Rinoscleroma che conti la nostra bibliografia: forse per essere più esatto avrei dovuto dire che è l'unico caso accertato ed accettabile come tale. Ve n'è infatti un altro pubblicato dal dottore Teobaldo Ricchi[2] che alcuni tra gli scrittori tedeschi, ed io credo con ragione, non hanno accettato come Rinoscleroma. Infatti dalla storia clinica che ne fa l'autore non siamo davvero autorizzati ad am-

---

[1] V. Tanturri, *Un caso di Rhinoscleroma Hebrae.* (*Il Morgagni*, 1872, n. 1, p. 27. Napoli.)

[2] T. Ricchi, *Contribuzione alla terapia del Rinoscleroma.* (*Il Raccoglitore medico*, 10 agosto 1873, pag. 104.)

Digitized by Google

mettere che si trattasse di tal malattia. L'autore non ci dice altro, che in una donna di 22 anni era comparso da due anni un tubercoletto molto duro sulla parte dorsale del naso, ed aveva invaso porzione dell'ala sinistra; era lungo due centimetri con una circonferenza di 7: era indolente, di colorito bruno, ed egli lo estirpò, dopo aver tentato inutilmente la cura antisifilitica.

L'Autore non si confonde a dire quale cura fece, nè per quanto tempo, nè se esisteva qualche cosa entro le cavità nasali ed alle fauci, e nemmeno accenna all'esito successivo alla operazione: e per l'esame del tumore si limita a dire che le ricerche anatomiche dettero resultati identici a quelli del valente anatomo-patologo Kaen (?) [1] Io convengo quindi completamente con coloro, i quali hanno negato qualsiasi importanza a questa osservazione.

Nel tempo che il Kaposi scriveva il suo articolo pel *Manuale* di Hebra sopra 13 casi osservati, il dottor Geber presentava alla Società Medica nell'adunanza del 26 aprile 1872 due ammalati, che illustrava successivamente insieme ad un terzo, in un suo articolo pubblicato alla fine dello stesso anno. [2] Benchè questi casi figurino fra i 13 osservati alla Clinica di Hebra e benchè il secondo abbia più tardi servito di studio anche al Mikulicz, pure credo conveniente di riassumere certi dati che si trovano nelle storie cliniche redatte dal Geber.

Uomo di 22 anni: nessun dato ereditario: dice di aver ricevuto 8 anni prima un colpo sul naso, e sei mesi dopo di aver cominciato a soffrire di bolle entro la cavità nasale che ne impedivano la viabilità; queste sono rimaste ostinate ad onta di varii mezzi di cura, accompagnandosi da epistassi e accrescendo ogni giorno più la difficoltà di respiro pel naso.

Stato attuale (fatto dal Geber nel febbrajo 1872 nella Clinica del prof. Zeissl). La parte anteriore dei contorni dell'ossa nasali e quella della cartilagine della parete laterale mediocremente irritate: le pinne nasali al massimo dilatate: la pelle colorita qua e là di un rosso livido: all'orlo inferiore delle narici a sinistra il tessuto per lo spazio di 2-3 millimetri verso il labbro superiore è sclerotizzato, inegualmente bernoccoluto, molto sensibile alla pressione: il setto poco ingrossato: non si riesce ad allargare le narici inalzando la punta del naso.

Entro le narici escrescenze alle pareti a larga base, parte d'un rosso brunastro, parte del colore delle muccose: ove queste non esistono si sente il tessuto normale aumentato di consistenza. Posteriormente le narici sono talmente ripiene dalle descritte escrescenze che a mala pena si può passare nella faringe con uno specillo bottonato: all'incontro la muccosa buccale sembra normale alla vista ed al tatto. Voce nasale: epistassi al più semplice toccamento: stato generale discreto.

---

[1] Probabilmente l'autore ha inteso dire Kohn.

[2] E. Geber, *Ueber das Wesen des Rhinoscleroms.* (*Archiv. für Dermat. und Syph.* 1872. Heft 4).

Digitized by Google

Questo ammalato fu sottoposto inutilmente dallo Zeissl ad una cura antisifilitica; poi fu colpito da vaiuolo e ne morì: onde il dottor Geber potè asportare alcuni pezzetti dalla pinna destra del naso, dalla porzione cartilaginea del setto e dal labbro superiore, e trarne dei preparati sui quali torneremo a suo tempo. Basti qui il far notare che in questo caso vi sarebbe stato un colpo accidentale sul naso che precedè la malattia e che i primi fenomeni sono stati la formazione di bolle seguite da croste, intasamento, epistassi frequenti alle più piccole cagioni: apparente immunità delle retro-fauci, e prevalente neo-formazione alle aperture posteriori delle narici.

Veniamo ora alla seconda osservazione di Geber.

Donna di 22 anni, senza alcun precedente; da un pezzo soffre di quelle escrescenze nel naso e di malattia delle fauci in modo che da tre anni non può respirare che a bocca aperta, ha la voce nasale e nel sonno russa tremendamente. Non sa dove ammalò prima: ma dice che la viabilità del naso era offesa da due anni circa, quando cominciò a provare dolore nell'inghiottire cibi solidi.

Stato presente (fatto nell'agosto 1871 nella settima divisione chirurgica allo ospedale di Vienna). Le cavità nasali sono ripiene posteriormente di escrescenze: ai pilastri ed alla parete posteriore delle fauci masse macerate e disgregate molto dolenti al tatto e leggermente sanguinanti. La donna è vergine e non mostra nessuna traccia di malattia della pelle sul suo corpo. Era stata sottoposta a cura Iodica e mercuriale inutilmente: poi si era ottenuto qualche cosa cauterizzando le escrescenze con la pietra.

Nel decembre 1871 viene alla ambulanza di Hebra: tutto il dorso del naso fino alla punta è ingrossato e indurito: le pinne non si possono ravvicinare premendo, a cagione della loro resistenza e della ripienezza delle cavità. Nella cavità buccale si sente l'orlo inferiore del palato molle come cartilagineo al tatto, molto dolente alla pressione e facilmente sanguinante: l'uvola è poco mobile: le parti anteriori del palato molle ed il palato duro sono intatti: intumescenze sui pilastri e parete posteriore delle faringe coperte da epitelio macerato, interrotte da piccole escavazioni di colorito grigio sudicio; ma non si può dire che vi siano vere ulcerazioni.

Condizioni generali buone: mancanza dei mestrui da 6 mesi.

Anche in questa donna il Geber tolse un piccolo pezzetto di quelle escrescenze che riempivano le retro-fauci, per farci sopra delle ricerche istologiche.

Le cose da far rilevare in questa storia sono: la verginità della malata, l'assoluta mancanza di qualsiasi traccia di lesione specifica nel suo corpo, il fatto dell'intasamento avvertito un paio d'anni prima del dolore nell'inghiottire, la mancanza di mobilità dell'uvola e la speciale rigidità al tatto dell'orlo del velo pendulo. Si avverta inoltre che in questo caso, come nel precedente, esisteva una gran facilità delle parti a san-

Digitized by Google

guinare, ed i soggetti godevano relativamente di buona salute generale.

Ed ora al terzo caso.

Donna di 30 anni, senza alcun precedente di famiglia, si maritò a 17 anni, abortì a sei mesi per un salto (?) e non concepì più per tre anni che le campò il marito. Già fino dai 15 anni aveva osservato che il naso ingrossava, si era fatto più duro e non lasciava passare l'aria liberamente: fu operata due volte con buon resultato per il momento: ma la malattia recidivò e progredì finchè non entrò nella Clinica di Hebra.

Lo stato attuale porta: fenomeni simili a quelli descritti negli altri due ammalati: soltanto in due o tre punti delle pinne si notano dei rilievi più resistenti, grossi come una lenticchia, di un rosso lucido: la parte anteriore del setto aumentata del doppio ma abbassata, in modo che il naso è schiacciato.

Il processo si è diffuso al labbro superiore fino al margine alveolare; e poi, dopo la caduta dei denti incisivi, nel palato duro ove esisteva una intumescenza spaccata ed abrasa ma non ulcerata. Mancanza di dolori spontanei: solita facilità di sanguinare: mestruazione regolare, e condizioni generali abbastanza lodevoli.

In questa storia la cosa più notevole è l'estensione presa dalla malattia al davanti del labbro superiore, poi ai contorni degli alveoli fino al palato duro: è spiacevole che l'Autore non descriva minutamente le alterazioni in questa ultima sede e non dia alcuni particolari che sarebbero stati importantissimi per sapere se l'infiltrazione fosse arrivata fino a quel punto procedendo in avanti dal palato molle, o indietro dall'orlo alveolare.

Il Geber basandosi in particolar modo su questi tre casi, ma anche sopra altri da lui veduti e fra questi sopra uno, nel quale la malattia si estese nella laringe e trachea tanto che la malata morì in un accesso di soffocazione, viene alla conclusione molto importante per la pratica che il Rinoscleroma avendo il suo punto di partenza dalle cavità nasali può estendersi tanto verso l'interno quanto verso l'esterno, senza che si sappia dietro quali circostanze la malattia prenda una via piuttosto che l'altra.

Fondandosi quindi sull'andamento della malattia la quale resta sempre locale, senza partecipazione delle glandule, ad onta delle possibili cauterizzazioni, incisioni, e della sua durata straordinaria, si crede autorizzato a togliere il Rinoscleroma dalla classe dei tumori. Egli trova inoltre che anche l'alterazione anatomica è quella che succede a qualsiasi irritazione locale e non si meraviglia se, al modo istesso che ad un processo flogistico cronico della pelle (come può essere l'eczema) succede talora un ingrossamento del derma, altrettanto si verifica nella muccosa nasale: quindi suppone che nel Rinoscleroma dietro una irritazione

Digitized by Google

flogistica cronica si determini una diffusa infiltrazione e proliferazione del tessuto procedente dalla muccosa e sotto-muccosa.

Finalmente egli consente con Hebra e Kaposi nel non ammettere un legame fra il Rinoscleroma e la Sifilide.

Dopo il lavoro del Geber abbiamo una piccola pubblicazione del giovine Hebra[1] il quale riferisce due casi. Il primo concerne la donna della seconda osservazione di Geber, la quale nel 1873 dovè ritornare alla Clinica Dermatologica presso a poco nelle condizioni descritte, e che più tardi ritroveremo nella Clinica di Billroth; l'altro un uomo di 23 anni. In quest'ultimo la storia e le lesioni erano molto simili a quelle dei casi precedenti. Soltanto le narici erano maggiormente ripiene dalla neoformazione di tessuto connettivo, onde il naso aveva preso un aspetto più deforme.

A tutte queste pubblicazioni fa seguito quella per ogni rapporto bellissima del Mikulicz,[2] la quale costituisce il lavoro più importante dal punto di vista istologico sopra il soggetto. Avrò troppe volte occasione in seguito di citare questo scritto per non farne qui un esteso riassunto: mi contenterò quindi di parlare dei due casi, osservati dall'Autore nella Clinica di Billroth, il primo dei quali è di una importanza immensa anche per la descrizione clinica della malattia.

Eccone la storia redatta nel decembre 1875.

Uomo di 52 anni: nega ogni infezione sifilitica, coniugato a 21 anno ebbe una figlia sana la quale ora ha 30 anni, e molto più tardi due figli che morirono nella più tenera età. Sedici anni fa comparsa di un nodulino all'interno dell'ala sinistra del naso che da primo non dava noia, poi cominciò a sanguinare nel soffiarsi il naso, e finalmente chiuse la narice sinistra e fu giudicato un polipo. Più tardi il nodo oltrepassò l'apertura nasale e la pinna, il setto nasale e la parte più vicina del labbro superiore gonfiarono, si fecero rosso-bruni, duri. Contemporaneamente erano cominciate le alterazioni del palato molle che non avevano dato al malato nessuna molestia; tanto è vero che fu il medico che se ne accorse e per tale coincidenza, credendo si trattasse di forme sifilitiche, sottopose il malato alla cura Iodo-mercuriale. Questa cura fu lungamente seguita anche dopo, quando nel 1862 il malato fu nella clinica di Schuh a Vienna, e dopo tornato a casa. Ad onta di ciò la malattia si estese all'apice ed all'ala destra del naso alla parte media del labbro superiore, e le aperture divennero così strette che il malato non poteva respirare: finalmente si chiusero del tutto, la sinistra cinque anni prima della destra. La malattia si estese intanto alle parti più vicine delle guancie, e sul labbro superiore arrivò fino agli angoli labiali e parti più esterne del labbro inferiore. Intanto la porzione cartilaginea del naso scese al di sotto del livello delle parti circostanti; la intumescenza del labbro crebbe, in modo che tutto insieme si ebbe una massa piatta ed informe.

---

[1] Hebra Junior, *Zwei Fälle von Rhinosclerom.* (*Jahresbericht der allg. Krankenhaus in Wien*, 1874 e *Vierteljahresschrift für Derm. und Syph.*, 1875 Heft I.)

[2] J. Mikulicz, *Ueber das Rhinosclerom* (Hebra); (*Langenbeck-Archiv für Chirurg.*, XX, 1876).

Digitized by Google

Il malato sopportò tutto finchè non vide diminuire la cavità buccale e divenire rigide le labbra, e farsi difficile il mangiare. Si deve notare che due anni prima di decidersi ad entrare nella Clinica di Billroth, il malato ebbe nel mezzo della clavicola sinistra una osteo-periostite cui fece seguito l'ascesso. Questo fu aperto: tolto un piccolo sequestro osseo necrotizzato, la cicatrice si fece subito e rimase fortemente aderente all'osso.

Entrato che il malato fu in Clinica di Billroth, si decise d'operarlo perchè la bocca era tanto ristretta da permettere appena il passaggio di un dito mignolo: solo inferiormente esisteva un punto cedevole in corrispondenza della parte rimasta immune dalla malattia. Le considerazioni più importanti fatte in Clinica furono le seguenti: che il limite fra il tessuto sano e il malato si trovava benissimo sia con la vista come col tatto, e la pelle all'intorno mostrava soltanto delle piccole ectasie venose; che la parte del labbro ammalata era escoriata e lasciava fluire un liquido torbido e viscoso in piccola quantità; che nell'operazione non si avvertì col tagliente alcuna durezza e resistenza dei tessuti, il sangue fu tanto poco che fu necessaria una sola allacciatura; che la cicatrice si fece rapidissimamente; ed infine che dopo l'operazione il malato aveva riacquistato l'odorato, ma soffriva sempre molto la sete ed aveva la sensazione del secco alla gola.

Dopo l'operazione si vide che il labbro superiore in tutta la sua estensione e parte della guancia erano saldati con la prominenza alveolare in modo che la muccosa interposta era scomparsa senza lasciar traccia; i denti mancavano, la sporgenza alveolare era mediocremente atrofizzata ma non compromessa; invece era ricoperta in basso da una escrescenza della guancia e del labbro; il palato duro era intatto ai contorni, il che prova che la malattia non aveva proceduto dal davanti all'indietro; il centro era attraversato da cicatrici irregolari che si estendevano fino al palato molle; l'uvola e la parte media del palato molle mancavano fino al palato duro, e questa mancanza era maggiore a sinistra che a destra, ove esisteva sempre un orlo sottile del palato molle; il contorno del palato molle era rappresentato da una striscia di resistenza tendinea, splendente. Le cicatrici si estendevano anche ai pilastri e parete posteriore della faringe, anzi a sinistra l'arco palato-faringeo si era cambiato in un semicerchio cicatriziale posto orizzontalmente fra le aperture naso-faringee e la parte inferiore delle faringe.

La osservazione, che ho cercato di restringere più che potevo, non ha bisogno di commenti ed è tutta importante da principio alla fine; sarebbe quindi inutile rammentare quali sono i punti più salienti per la fisionomia clinica del Rinoscleroma. Il secondo caso, come ho accennato, aveva formato soggetto della seconda osservazione di Geber e della prima di Hebra Junior; basterà quindi per noi studiarlo al momento dell'ammissione della malata nella Clinica di Billroth.

Nel 1874 l'infiltrazione del palato molle e contorni era così avanzata che l'itsmo delle fauci era ridotto alla metà della sua larghezza ed il palato molle si continuava con la parete posteriore della faringe: era questo che costituiva l'impedimento a respirare; tanto è vero che benchè avessero con la cucchiaia

Digitized by Google

raschiate le masse fungose delle cavità nasali il disturbo persistè, onde fu necessario fendere con un coltello sulla linea mediana il palato molle e poi asportarne un pezzetto. Ma intanto si notò il rapido ristringersi delle narici.

La donna escita dallo spedale si maritò, e, rimasta incinta tre volte, la prima volta abortì a 5 mesi; la seconda fece un bambino che fu sano fino ad un anno, poi si cuoprì di bolle e di ulcerazioni ed a 16 mesi morì; la terza fece un bambino il quale sopravvisse ma che al dire dell' ammalata avrebbe avuto delle macchie rosse alle gambe ed alle braccia.

Intanto pare che la prima gravidanza peggiorasse grandemente le condizioni del male; poichè ad onta che nelle aperture nasali fossero stati posti dei tubi di piombo, attorno a questi uscirono delle escrescenze le quali si escoriarono dando esito alla solita sierosità giallastra.

Il 17 gennaio 1870 il volume del naso nella sua parte cartilaginea è aumentato del doppio e questo tanto verso i lati quanto all' apice: fra il naso e il labbro superiore esiste un punto in cui la intumescenza è ulcerata: quivi il colorito è misto di rosso cupo e di bianco giallo; il rimanente della intumescenza scabra, ha un colorito uniforme bruno rosso. La superficie è liscia, un po'lucente, non lascia vedere le piccole ineguaglianze proprie della pelle normale, mancando i peli e le aperture glandulari. All'intorno invece la pelle aveva il colorito normale, al tatto non si sentiva alterata, mentre lo infiltramento si apprezzava più profondo: ed all'occhio si mostravano sempre le aperture dei dutti glandulari.

La parte ossea del naso è intatta, e così la sporgenza alveolare del mascellare superiore e la muccosa del labbro. Il palato molle è completamente saldato ai lati colla parete posteriore della faringe lasciando nel mezzo la fenditura fatta col coltello: questa ha gli orli bianco-gialli; il resto del palato molle è duro, immobile, colorato in scuro e coperto di epitelio. Verso il palato duro si ha tessuto cicatriziale per circa un centimetro e mezzo. Billroth la operò di nuovo il 19 gennaio 1876 asportando con un *V*, ad apice in basso, il mammellone fra il naso ed il labbro superiore: al solito l'emorragia fu poca e la cicatrizzazione rapida per granulazione.

In seguito a questa osservazione il Mikulicz fa notare una particolarità accennata anche da Hebra e Kaposi, consistente nel contrasto fra la durezza straordinaria del tessuto morboso al tatto e la piccola resistenza offerta al tagliente. Egli avverte di più che mentre sul vivente il tessuto al tatto aveva una resistenza cartilaginea, dopo morto sembrava un pezzo di lardo.

Tutto ciò che si riferisce all'andamento clinico, alle alterazioni anatomiche e quindi alla natura del male avremo più tardi, come ho detto, molte volte occasione di ricordare. Basti qui il dire come il Mikulicz si schieri fra coloro che negano al Rinoscleroma la natura di tumore. Egli lo definisce così:

« Un processo d'infiammazione che decorre straordinariamente lento,
» che comincia con una infiltrazione di piccole cellule del tessuto amma-
» lato, ne fa scomparire poco a poco gli elementi normali e senza con-

Digitized by Google

» durre alla distruzione del tessuto infiltrato, termina colla formazione
» di un tessuto connettivo raggrinzante ora più ora meno resistente.
» Mentre nei punti da prima ammalati il processo si mostra arrivato al
» suo termine, alla periferia procede oltre, e quindi sembra avere un
» termine locale ma non una fine tipica nella totalità. »

Quanto alla natura di questo processo inflammatorio il Mikulicz dice che un rapporto con la Sifilide gli sembra verosimile.

Dopo questo lavoro, in seno alla Società Medica di Vienna ebbero luogo altre due discussioni. La prima fu provocata nel 1878 dal Weinlechner,[1] il quale ritornò alla carica, per dichiarare una volta di più che conosceva il Rinoscleroma prima che Hebra lo descrivesse, riportando quei casi della Clinica di Schuh ai quali abbiamo già accennato. Contemporaneamente presentò un altro ammalato che oltre alle solite alterazioni del naso con otturamento delle fosse nasali e distruzione del palato, aveva nell' angolo interno di ambedue le palpebre una tumefazione depressa nel centro, rotondeggiante, piatta, glabra, della grossezza di 10 *kreuzer* ed il cui raggrinzamento aveva prodotto un notevole restringimento dell'apertura palpebrale. Il Weinlechner operò il malato col termo-cauterio.

Hebra nella stessa seduta, dopo aver risposto agli attacchi di Weinlechner, disse di avere in quel momento in Clinica un caso nel quale era riescito a rendere pervie le fosse nasali mediante l'introduzione di siringhe elastiche.

Più importante fu la discussione che ebbe luogo nel 1879 dopo che Jarisch[2] presentò una ammalata sulla quale dovremo tornare più tardi, e la cui storia si riassume in queste brevi notizie.

Donna di 41 anno, ammalata da 7 anni: la neoformazione parte dal naso, che è invaso in tutta la porzione cartilaginosa, si estende sul labbro superiore e lo occupa in tutta la sua estensione. Il palato molle manca del tutto ed è sostituito da un tessuto cicatriziale. La comunicazione fra la faringe e le aperture nasali posteriori è ridotta ad una apertura larga quanto un cannello di penna. La faringe è ristretta: le corde vocali poco mobili, rosso-grigie, bernoccolute e disuguali.

Il prof. Billroth, prendendo occasione da questo caso, dichiarò che egli è venuto nell' opinione che il Rinoscleroma rappresenti un processo infiammatorio cronico, lasciando in sospeso se appartenente alla Sifilide o *sui generis*. E questo lo pensa tanto più in quanto che ha veduto in un ammalato (prima osservazione di Mikulicz), nel quale dovè più volte ricorrere alla stomatoplastica, al tessuto di infiltrazione di piccole cel-

[1] *Anzeiger der k. k. Gesellschaft der Aerzte in Wien.* Sitzung 15 März 1878.
[2] *Idem*, Sitzung, 24 October 1879.

Digitized by Google

lule sostituirsi un tessuto cicatriziale solido, il quale più tardi si ossificò per vera neoformazione ossea senza partecipazione del periostio della mascella; fatto contrario alla opinione che si tratti di un Sarcoma.

Il prof. Kaposi, rispondendo al Billroth, ha sostenuto la sua idea che il Rinoscleroma sia un tumore; e per mostrare che cresce senza limite e che può attaccare anche le ossa, ha ricordato quel caso nel quale notò la perforazione dell' osso parietale; caso da lui stesso e da Hebra tolto dal numero degli ammalati di Rinoscleroma! [1]

All' altra ragione, addotta dal Kaposi per negare a tale malattia la natura flogistica, che non si ha mai una acuta degenerazione retrograda, risponderebbe il seguente caso osservato da Zeissl padre e pubblicato più tardi da Zeissl figlio. [2]

Uomo di 35 anni, senza alcun dato che lo faccia ritenere sifilitico, nel 1864 avvertì che l'odorato diminuiva e che respirava più difficilmente per impedito passaggio dell'aria per il naso. Cercando fra le cagioni plausibili non trovava che una caduta sul naso mentre faceva degli esercizi ginnastici. Nel 1866 era cominciata ad alterarsi la pelle alla narice sinistra ed al sacco lacrimale sinistro e queste alterazioni si estesero anche a destra ad onta di una cura Iodo-mercuriale. Presso ambedue gli angoli interni degli occhi si trovavano dei nodi duri come avorio, uno dei quali aveva occluso il canal lacrimale sinistro; la pinna sinistra per due nodi attigui durissimi erasi trasformata in una massa rigida della durezza dell'avorio; la destra aveva un nodulo solo più piccolo, la pelle era ruvida e mancava di peli. Si notò di più che la narice sinistra era trasformata in una fenditura longitudinale strettissima; il meato inferiore era difficilmente permeabile ad una sonda sottile. Non si avvertiva il cattivo odore proprio delle affezioni sifilitiche nasali. Nel posto dell'uvola esisteva una ulcerazione superficiale che sembrava invadere la vicina muccosa; una ulcerazione simile nel palato duro.

Cura con le frizioni dal 9 ottobre al 15 novembre 1872, poi siroppo ferruginoso iodato, e più tardi decotto di Zittmann. Dal febbraio all'aprile 1873 2 grammi di Ioduro di Potassio al giorno e dilatazione con la spugna preparata. Ad onta di ciò nel nodo della pinna nasale sinistra si era formato del pus, e il 13 aprile si era aperto l'ascesso e la pinna si era trasformata in una ulcera che dalla punta del naso era giunta sino alla piegatura naso-labiale. Dopo si distrusse il nodulo sul sacco lacrimale sinistro con lo stesso meccanismo, quindi l'ulcera cominciò a spogliarsi e non progredì più oltre.

Il 9 di maggio ulcerazione della muccosa sporgente dalla narice sinistra ed una serie di ulceri, della grossezza di una lenticchia sino ad una fava nella muccosa del palato duro. La distruzione ulcerativa entro il naso proseguì lentamente portando la perforazione nel setto, e sulla pelle dal sacco lacrimale sinistro sino alla metà della palpebra inferiore. L'infiltrazione dura si era estesa

---

[1] Vedi la nota num. 2, nel Capitolo: *Rinoscleroma* del Trattato di Hebra.

[2] Max Zeissl, *Ein Fall von vereiternden Rhinosklerom.* (*Wiener med. Wochenschrift*, 22, 1880).

Digitized by Google

anche più oltre sul labbro superiore e l'ulcera alla pinna nasale sinistra si presentava come una superficie ineguale bernoccoluta e largamente suppurante.

Il 16 settembre 1876 il malato dopo fenomeni di *delirium tremens*, morì per pioemia: tutta la pinna nasale sinistra mancava sino presso le parti ossee; i contorni della pelle ingrossati, duri al tatto e coperti da nodi di differente grandezza. La punta del naso e tutto il margine della pinna nasale destra distrutto. Il resto del naso ingrossato a forma di clava; labbro superiore ingrossato e infiltrato di noduli e sprovvisto di peli; nella muccosa del palato cicatrici. Nodi sopra i sacchi lacrimali aumentati di volume, con ulcera centrale profonda. La autossia non fu eseguita.

L'interpretazione di questo caso la daremo in seguito. Intanto mi limiterò a fare osservare come sia spiacevole il non sapere in modo esatto per quali complicanze avvenne la morte dell'ammalato, e non essendo stata concessa la sezione, in che stato si trovava l'apparato scheletrico, ed infine se l'Autore procedè mai a delle ricerche istologiche di questi tessuti che credè affetti da Rinoscleroma.

Contrariamente a quel che io ho detto di sopra, per lo Zeissl il fatto della suppurazione starebbe più per il tumore che per il processo flogistico (!) Egli infatti accetta l'opinione di Hebra e Kaposi e porta fra gli altri criteri la limitazione netta della malattia.

Seguitando l'ordine cronologico noi troviamo il caso pubblicato dallo Schmiedicke,[1] il solo che sia stato studiato in Germania, e precisamente nella Clinica di Breslavia a quell'epoca diretta dal compianto prof. O. Simon.

Donna di 28 anni: nel 1871 disturbi di udito con secreto da ambedue le orecchia, scomparsi nel 1874: nel 1875 un medico dice averle estirpato un polipo che aveva sede nell'osso nasale sinistro e dava disturbi di respirazione e di favella. Nel 1876 masse polipiformi nella parte inferiore di ambedue le narici: la estirpazione e successiva cauterizzazione tolsero i disturbi di respiro e di loquela, però la malata conservò la sensazione di un corpo estraneo fra il setto e le pinne: a poco a poco una intumescenza si formò di fatto accompagnandosi con infiammazione dell'occhio sinistro e la malata andò peggiorando sino al maggio 1879, quando entrò nella Clinica del professor Simon.

Stato attuale: naso alla base largo 5 centimetri; pelle invariata alla superficie, tranne nella metà inferiore della pinna destra, dove è livida; setto nasale larghissimo, schiacciato; narici coperte da croste sottili facilmente distaccabili, gialle, talora bruno-verdognole, sotto le quali si nasconde una superficie gemente. Il tumore è di durezza eburnea, e spontaneamente indolente. Tutto il palato molle è duro al tatto, rigido e nella fonazione pochissimo mobile; l'uvola si può dire fusa con ambedue gli archi palato-glosso e glosso-faringeo con leggera curva in avanti, superficie bianca, e senza particolari sensazioni nel parlare

---

[1] O. Schmiedicke, *Ueber das Rinosklerom.* (*Vierteljahresschrift für Derm. und Syphilis*, 1880, 2 und 3 Heft).

Digitized by Google

e deglutire. Lo spazio delle fauci nasali non è molto ristretto; pure non si può praticare la Rinoscopia posteriore. Cura: liquore di Fowler internamente e Ac. Pirogallico sulla località.

Dal maggio alla fine di luglio, quando la malata fu congedata, non si notò altro cambiamento notevole che la scomparsa assoluta di ogni traccia d'uvola, e col tatto al punto d'attacco della medesima da ambo le parti si sentivano due masse dure, lunghe quasi un pollice che si spingevano verso la parete posteriore della faringe, liscie e ricoperte da epitelio rosso-biancastro.

Quando la malata si ripresentò alla fine del settembre, il naso era diminuito di volume; la punta del naso si era schiacciata; le cavità nasali sembravano del tutto otturate, però il passaggio dell'aria a sinistra si mostrava possibile con una forte espirazione. Il setto era sempre molto allargato continuandosi col labbro superiore senza infossamento. I pilastri erano pure bianchi, resistenti, immobili e la malata oltre alla favella nasale era costretta nel mangiare a spezzare minutamente il cibo; solo le sostanze eccitanti, come il vino caldo, le davano dolore.

Questa è la storia riportata nel modo il più breve: vi sono però due circostanze di fatto che io voglio mettere in evidenza e sono le seguenti. In primo luogo l'Autore dice che quando, per devenire ad un studio istologico, si asportò un pezzetto del tumore sulla pinna sinistra il tagliente incontrò una gran durezza, e i tessuti stridevano. L'autore dice questa cosa così senza darle importanza alcuna: a me invece è parsa strana perchè sarebbe precisamente il contrario di quello che è stato osservato da tutti gli altri autori, i quali anzi hanno insistito sulla sproporzione che vi è fra la durezza del tumore al tatto, e la poca o punta resistenza al tagliente.

L'altra circostanza sulla quale l'Autore sorvola, ed alla quale invece io do un certo valore è che mentre la parti coperte da epidermide intatta avevano quella durezza eburnea, i punti gementi erano alquanto più molli.

Del resto l'articolo di Schmiedicke non ci dà nessun dato importante per l'istologia, nè rischiara per niente la patogenesi della malattia: l'Autore dice di ritenere la malattia come un processo d'infiammazione cronica; però nega ogni rapporto con la Sifilide. La sola conclusione pratica alla quale si verrebbe da questo lavoro si è che l'Acido Pirogallico applicato unitamente alla Vasilina nella proporzione d'1 a 9, dopo l'escisione delle masse neoformate, avrebbe dato in 3 mesi di cura così buon risultato, da rendere la malata irriconoscibile.

L'ultimo lavoro clinico su questo soggetto per quanto io sappia, è quello di Otto Chiari[1] e riguarda quella donna sulla quale fece già una comunicazione l'Jarisch nel 1879. L'autore ha preso di mira in questo suo

---

[1] O. Chiari, *Stenose des Kehlkopfes und der Luftröhre bei Rhinosklerom.* (*Medizinische Jahrbücher herausgegeben von der k. k. Gesellschaft der Aerzte*, 1882, Heft 2. Wien).

Digitized by Google

scritto l'estendersi della infiltrazione dalla faringe alla laringe e trachea: le ricerche istologiche eseguite, come quelle del Mikulicz, sotto il sindacato del fratello Hans Chiari valente microscopista ed anatomo-patologo, sono tali da essere prese molto in considerazione, ed io avrò luogo in seguito di citarle. Ecco intanto quel che deve aggiungersi alla descrizione clinica fatta dall' Jarisch, poichè la malata morì improvvisamente soffocata il 12 novembre 1879.

L'autopsia mostrò nelle parti superiori della trachea e nel canale fortemente ristretto della laringe una massa muccosa tenace cilindrica, che riempiva intieramente questa parte del canale della respirazione. Nelle pareti laterali della faringe, placche di durezza cartilaginea sulle quali l'epitelio è in parte ingrossato, in parte escoriato. Nella laringe ricco tessuto cicatriziale che si continua anche sulla trachea come l'ingrossamento dell' epitelio.

Il lume della laringe al di sotto delle corde vocali vere e quello della trachea fino al 7° anello cartilaginoso era notevolmente ristretto. Le corde vocali e la parte della muccosa situate immediatamente al di sotto, sono trasformate in un cordone aderente, grosso da 3 a 4 millim. In tutta la regione del ristringimento la superficie interna delle vie respiratorie è scabra, disuguale, callosa; l'epitelio qua e là ingrossato molto ed in alcuni punti si possono distinguere in questo callo delle particelle di durezza ossea. Al disotto delle corde vocali vi è invece l'apparenza di una cicatrice piana a maglie, la quale passa gradualmente nel tessuto sano. Sotto l' 8° anello la muccosa non è più ingrossata e non presenta che pochi noduli duri, grossi come un grano di miglio.

Il Chiari ad una particolareggiata descrizione istologica dei vari punti esaminati fa seguire delle considerazioni generali accennando come, per quanto differente sia stato nei varî autori l' apprezzamento del reperto anatomico, questo fu sempre il medesimo e concorda con quello che egli ha osservato nella muccosa delle vie respiratorie: quindi devesi ritenere la sua malata avesse nella laringe e trachea lo stesso male che al naso; poichè l' idea che alterazioni anatomicamente identiche, in uno stesso individuo, in organi differenti ma contigui debbano essere soltanto coincidenze casuali è troppo artificiosa.

Questa opinione ha per conferma che in altri quattro casi di Rinoscleroma si osservarono siffatte stenosi della laringe; ed il Ganghofner [1] il quale fece osservare quella coincidenza appoggiò con l'esame istologico di un caso, l'affinità della *chorditis vocalis inferior hypertrophica*, col Rinoscleroma.

Il Chiari non conviene col Ganghofner che ogni caso di cosiddetta *chorditis inferior hypertrophica* possa riportarsi al Rinoscleroma, ma dice

---

[1] Fried. Ganghofner, *Ueber die chronische stenosirende Entzündung der Kehlkopfund Luftröhrenschleimhaut.* (*Zeitschrift für Heilkunde Prag*, 1881. Bd. I.)

Digitized by Google

che ciò deve ritenersi per il caso pubblicato dal Ganghofner stesso; poichè in quello il reperto anatomico fu identico al suo, o solo un po' dissimile per grado. La differenza nel caso fu clinica perchè nel caso del Ganghofner il naso esternamente non si mostrava ammalato; ma ciò dipese forse dal fatto che le lesioni della laringe uccisero il malato prima che la malattia avesse avuto il tempo d'estendersi. Del resto era successo anche nel caso di Chiari, quanto in un altro pubblicato da Catti,[1] che la malattia del naso si fosse determinata alcuni anni dopo quella delle fauci e della laringe: ed il Kaposi stesso[2] nel suo ultimo manuale ha confessato che il Rinoscleroma talora nella regione del velopendulo, margini delle coane e pilastri del palato comparisce di buon'ora e spesse volte anche primitivamente, prima che si ammali la porzione cartilaginosa del naso.

Le due donne che ho avuto occasione di esaminare nel 1881 nelle Cliniche di Praga e di Vienna, mi hanno dimostrato pure, come con una alterazione abbastanza leggiera, di fronte ai casi descritti, della muccosa delle narici e della superficie esterna del naso, coesistessero delle modificazioni del palato molle abbastanza avanzate ed importanti dal lato clinico, tanto che in seguito avrò occasione di tornarvi sopra. Del resto erano casi comuni: l'unica circostanza che mi preme di ricordare si è la prevalenza dei fenomeni morbosi dal lato sinistro.

Darò termine a questo capitolo riportando la storia dell'ammalata che ebbi occasione di studiare a lungo in Firenze.

Pamela Adami era nata a Lucca nel 1845 e vi è morta il 17 marzo 1882; quindi all'età di 37 anni. Del padre non si sa nulla perchè morì quando la malata era piccola: la madre fu apparentemente sana fino al momento che avendo veduto un figlio partir militare le cominciarono delle convulsioni epilettiche alle quali, dopo qualche anno, dovè soccombere: essa aveva partorito, non contando gli aborti, 20 volte, ma soltanto 7 figli erano sopravvissuti; gli altri erano morti in tenera età. Dei sette figli viventi, uno è mezzo pazzo, una fu passiva di una apoplessia, una ha un anchilosi del ginocchio, un'altra ha avuto tutto il collo impiagato e tutti più o meno hanno sofferto di affezioni catarrali delle cavità nasali.

Tutti questi aborti, tutti quei figli morti piccoli, tutti i viventi così colpiti in varî organi ed apparati, e lo stesso fatto delle convulsioni epilettiche comparse nella madre quando era già sui quarant'anni, potrebbero dare un criterio abbastanza importante per supporre nei genitori una Sifilide, e così spiegare tutta quella rovina domestica.

La nostra ammalata era l'ultima dei figli, e per quel che ho potuto raccogliere in Lucca, sembra che fino da giovanetta soffrisse di cattivo odore nel naso, dopo una caduta. Da lei che era così debole di memoria non fu facile

---

[1] *Zur Casuistik und Therapie der Chorditisvoc. inf.* (*Allgem. Wiener medic. Zeitung*, 1878.)

[2] M. Kaposi, *Manuale di Patologia e terapia delle malattie cutanee.* (Napoli 1881).

Digitized by Google

avere dei dati molto certi; pure vi sono delle circostanze nella sua vita che ricordava con grande esattezza e che coincidono con le notizie attinte da fonte diversa e attendibile. Dai registri della manifattura dei tabacchi resulta che all'età di 13 anni cioè il 3 marzo 1858 ella fu accettata come operaja nella manifattura di Lucca. Pochi anni dopo si sposò ad un uomo il quale era sifilitico, ma essa non si accorse mai che egli le avesse comunicata la malattia: coabitò con lui per pochi anni senza aver figli e poi si divisero.

Essa si accorse nel 1868 che l'ugola le era scomparsa, senza che avesse precedentemente avvertito alcuna molestia o disturbo nella deglutizione come nella fonazione. Forse non le sarà mancato qualche disturbo nel respirare dal naso e non vi avrà fatto attenzione, visto che in quella parte era stata sempre cagionosa fino da piccola. Questo dato anannestico fornito dalla malata trova la sua conferma nel fatto, che dai registri della manifattura dei tabacchi di Lucca in data del 18 marzo 1869 si trova che le fu accordato una licenza di 6 mesi per rimettersi in salute ed i certificati medici portano come diagnosi della malattia *Ulcera scrofolosa.* Nel 1872 il 14 febbraio fu accettata nella manifattura dei tabacchi di Firenze e quasi subito fu colta da un accesso di mania onde fu condotta nel manicomio di Firenze e vi rimase dal 13 aprile al dì 8 novembre dello stesso anno: a chi la vide in quell'epoca non venne alcun sospetto di una lesione del palato molle, poichè a quel che pare non v'erano disturbi apprezzabili di loquela.

Soltanto nel 1874 essa cominciò ad avvertire un senso d'impaccio e di ripienezza in ambedue le narici. Ammessa nella Clinica Chirurgica il 15 dicembre 1874 con la diagnosi — *vegetazioni semplici della Schneideriana con concomitanza di lesione tardiva sifilitica del palato molle* — fu operata con la cauterizzazione elettrica il 10 gennaio 1875, e partì guarita in apparenza, quattro giorni dopo.

Fu allora che io vidi per la prima volta l'ammalata: il naso non offriva all'esterno alcuna modificazione, quelle masse fungose entro le cavità nasali che partivano in special modo dal piano inferiore delle narici e dal setto avevano una base così larga che il Clinico Chirurgico prescelse appunto il cauterio elettrico come mezzo più adatto a distruggerle. Nella cavità delle fauci esisteva una grave alterazione del palato molle: nel posto dell'uvola non rimaneva che una fenditura in alto: l'arco del palato molle era stirato in dietro quasi diviso in due porzioni laterali: tutto l'orlo continuandosi con i pilastri anteriori era di un grigio lucente; solo verso il centro mancava di epitelio, ed aveva quindi quell'aspetto giallo sudicio, proprio delle ulcerazioni superficiali sifilitiche.

Nel maggio 1878 la donna rientrava in Clinica Chirurgica, ma le alterazioni del palato dettero talmente da pensare al prof. Corradi si trattasse d'una Sifilide, che consegnò la malata alla Clinica Sifilopatica, alla quale io era allora assistente. L'aspetto dell'itsmo delle fauci si era infatti completamente cambiato: i pilastri tanto anteriori quanto posteriori accorciati si perdevano in quel resto di velo pendulo che era andato a saldarsi completamente alla faringe, costituendo così una sola volta che dal palato duro si continuava in dietro con la parete posteriore della faringe: nel punto ove avrebbe dovuto trovarsi l'apertura di comunicazione con le aperture posteriori delle narici, esisteva un piccolissimo pertugio ove a mala pena sarebbe potuto passare uno specillo sottilis-

Digitized by Google

simo; la parte posteriore e inferiore di questa nuova volta palatina era di un colorito giallo grigio come si vede in certe vecchie lesioni sifilitiche.

All'apertura esterna delle narici, vi era una massa durissima che aveva per centro il setto delle narici ed otturava quasi completamente le fosse nasali: nella narice destra l'intoppo al passaggio dell'aria era minore. Questa massa scendeva gradatamente in basso sul labbro superiore. Ai contorni la pelle era levigata, lucida e di colorito quasi normale, nel centro invece di un rosso cupo: le ali del naso erano slargate a guisa del naso bovino e di resistenza cartilaginea: sulla metà della faccia esterna dell'ala sinistra del naso cominciava una piccola intumescenza che si perdeva nei tessuti circostanti come un leggero mammellone. La donna era durissima di udito.

Rimanemmo molto in dubbio circa alla natura del male: anzi mentre le lesioni del palato molle ci facevano forse pensare che la Sifilide non fosse estranea alla malattia, dichiarammo subito che le alterazioni del naso non avevano i caratteri d'alcuna forma sifilitica conosciuta. In ogni modo si volle tentare la cura specifica che fu fatta con le frizioni con 4 grammi di pomata mercuriale e 2 grammi di Ioduro di Potassio al giorno. Dal 7 di maggio fino al 18 di giugno, epoca nella quale si chiuse la Clinica, la malata aveva fatto 16 frizioni e preso senza interruzione l'Ioduro, e nello stesso tempo si era cominciato a fare la dilatazione delle cavità nasali con delle siringhe elastiche.

Al momento che la malata escì dalla Clinica, quell'aspetto di ulcerazione del palato era migliorato, e le aperture nasali permettevano il passaggio di una siringa del numero sei.

La donna seguitò per due anni a venire alle consultazioni, ove io la sottoposi a varie riprese alla cura antisifilitica ma specialmente iodica: e mi successe sempre d'avere la illusione che un leggero miglioramento si verificasse: per lo meno durante la cura la malattia non progrediva.

Dopo persi di vista la malata e la rividi nel 1881 nella Clinica dermatologica, ove si trattenne pochi giorni, imbrogliando chi la interrogava col dire che il male del naso le era cominciato da poco tempo perchè un dentista nel levarle una radica di un incisivo le aveva rotto un pezzetto di ferro nell'alveolo e vi era rimasto.

Come si vede fino a quel momento a nessuna delle persone che avevano veduto l'ammalata era venuto in mente che si trattasse d'un Rinoscleroma: il che giustifica, credo io, quello che ho premesso nell'avvertenza. Io aveva quasi un sospetto che si avesse da fare con tale malattia, della quale però non avevo che una idea molto confusa. Nella mia ultima gita in Germania nel 1881, venendo da Berlino a Vienna, volli a bella posta fermarmi a Praga per rivedere il professore Pick che avevo conosciuto nel 1878, e domandargli se avesse potuto mostrarmi un caso od almeno un acquerello rappresentante il Rinoscleroma. Come ho detto avanti la fortuna mi arrise, perchè nella Clinica vi era appunto una donna affetta da tal malattia. Benchè l'affezione fosse in grado molto più mite in quel caso che nel mio, pure la deformazione del

Digitized by Google

naso è talmente tipica, che visto un esemplare solo non si può più rimanere in dubbio vedendone un secondo.

Aggiungendo alle impressioni ricevute a Praga, quelle di Vienna, io non ebbi che un pensiero al mio ritorno in Firenze; quello di ritrovare la mia ammalata. La ritrovai infatti dopo alcuni mesi, e nel decembre 1881 potei scrivere quanto segue:

Stato attuale. — È donna di regolare corporatura, un po' deperita, ma di condizioni generali e di colorito abbastanza soddisfacente. All'ispezione di tutto il corpo non si nota che una cicatrice della grossezza di un soldo al di sotto del ginocchio sulla faccia interna della gamba destra; cicatrice scolorita alla quale non si può dare alcuna importanza. All'incontro il cranio è piccolo e malissimo conformato: la fronte è non soltanto stretta ma straordinariamente bassa, come si può vedere benissimo dal disegno che accompagna questo lavoro.

Quello che colpisce a primo aspetto è la deformazione del naso il quale è enormemente dilatato e schiacciato, in quanto che l'apice del naso si è abbassato di livello ed ambedue le pinne sono molto più rilevate che non fossero nel 1878: mentre l'ala sinistra è sempre slargata e rialzata come nel bove quella di destra per ulteriori modificazioni offre una fenditura nel centro che va, a guisa di semiluna a concavità esterna, in alto per un centimetro, dando alla pinna nasale la forma del naso del leone. La pelle in questo punto è di colore un po' più giallo del normale, di quel giallo lardaceo ma con la lucentezza propria all'epidermide distesa da un infiltrato sottostante: al tatto non si sente punto untuosa; anzi si potrebbe affermare che è più secca del normale. Si nota qua e là la mancanza dei peli, e la diminuzione delle aperture glandulari. La pinna sinistra, come ho detto, offre l'aspetto come se fosse slargata a forza da una massa mal contenuta nella narice e che facesse sporgenza nel centro dell'ala stessa, sotto forma di grosso tubero emisferico. In questo punto la pelle è un po' più arrossata; il centro del tubero si mostra gialliccio perchè l'epidermide è consunta e comincia a gemere della sostanza sottile come colla liquida: la durezza di quel tubero è meno caratteristica della massa centrale neoplastica. Anche sull'orlo della pinna la pelle è un po' più arrossata, ed ha delle piccole telangettasie venose.

Due masse vegetanti sembrano tappare completamente le cavità nasali; anzi l'infiltrazione scende sul labbro superiore occupandone la maggior parte, in forma di due tuberi rotondeggianti, schiacciati, i quali si fondono lungo la linea prolungata del setto con la loro circonferenza. A sinistra il tubero arriva fino all'estremo limite esterno della pinna nasale, ed in basso a pochi millimetri dall'orlo labiale: il tubero di destra è più rilevato ma non così largo. Il suo colorito è nel centro rosso-scuro, con un alone più pallido che va confondendosi con la parte sana; invece il tubero sinistro ha lo stesso alone, ma nel centro esiste una crosta falsa, o meliceride, che ricuopre una piccola superficie escoriata giallo-sporca, e gemente lo stesso liquido filante e giallognolo.

Il naso misura alla base nel diametro trasverso 5 centimetri: dall'apice al punto più rilevato del tubero della pinna sinistra 3 centimetri, e dall'apice al punto più elevato della pinna destra 2 1/2. La larghezza dei tuberi del labbro presi insieme è di 4 centimetri e mentre il destro, nel diametro verticale, non

Digitized by Google

raggiunge un centimetro e mezzo di lunghezza, il sinistro arriva fino a due centimetri.

Il palato molle è completamente scomparso e sono quasi scomparsi i pilastri posteriori e le tonsille, non esistendo che una unica volta concava, la quale cominciando dai denti si continua nella parete posteriore della faringe fin dove l'occhio può giungere e dove non si trova più nemmeno il piccolo pertugio che esisteva nel 1878. Sulla muccosa della volta palatina fino a livello del secondo dente molare si vedono delle striature come cicatriziali e dei punti nei quali l' epitelio sembra corroso: il suo colorito nell' insieme ha quella tinta giallo-sporca che si è detto esistere nel centro del mammellone sinistro del labbro superiore. Questo nuovo riparo, che salda il palato molle alla faringe, naturalmente impedisce di fare l'esame delle aperture nasali posteriori. Ad onta di questa mancanza del palato molle l' apertura dell' itsmo delle fauci è ristretta, infatti i pilastri anteriori sono divenuti cortissimi e la base della lingua sembra quasi stirata in alto.

Con l'esame laringoscopico si vede che l'infiltramento è sceso anche in basso in modo da restringere il lume della laringe e da rendere difficile di penetrare con la luce fino alle corde vocali inferiori: l'esame non si può prolungare perchè la malata è facilmente presa da accessi di soffocazione; del resto anche quando la malata sta in calma gli accessi di dispnea son frequenti.

La donna non respira che con gran difficoltà dal naso; però si può penetrare con una candeletta elastica del numero 2 attraverso le masse che occupano le due narici: a sinistra la candeletta penetra per 9 centimetri, poi incontra uno ostacolo; talora seguitando a spingere si sente uno scatto come quando si fa la sondatura della tromba d' Eustachio, ed in tali casi la malata dice di avere la sensazione come se la candeletta deviasse di fatto verso l'orecchio; a destra invece la candeletta dopo 9 centimetri di decorso incontra pure un ostacolo, poi devia avanzandosi per altri 6 centimetri e, senza che dalla gola si possa vedere, si capisce che deve arrivare all'apertura glottica perchè la malata è presa da un accesso di soffocazione.

Gli altri disturbi si possono immaginare: grande secchezza alla gola e bisogno di bere ad ogni momento; difficoltà grandissima di deglutire i cibi solidi: nessun gusto nel mangiare, perdita dell'odorato, e diminuzione della potenza uditiva, però forse in grado minore di quel che non fosse nel 1878: gravi dolori alla pressione dei tuberi, assenza di dolori spontanei; soltanto quando il mucco si trattiene, perchè delle croste formatesi alle aperture nasali ne impediscono l'uscita, si suscitano delle molestie alle quali la malata ripara sturandosi quei piccoli fori con una forcella da capelli.

A forza di preghiere avevo indotto la malata ad entrare nel nostro spedale perchè qualche chirurgo potesse non dico sottoporla ad una operazione radicale, ma per lo meno aiutarla in qualche modo. La mia idea era quella di incidere quella specie di diaframma che chiudeva la comunicazione fra la parte inferiore e la superiore della faringe: incidere i pilastri e distruggere le masse occupanti la porzione anteriore del naso tanto per rendere più facile la respirazione; quindi procedere ad ulte-

Digitized by Google

riori esami laringoscopici e qualora fosse stato necessario sottoporre la malata alla tracheotomia.

Però dopo due giorni della sua ammissione allo spedale, mentre si discuteva quale fosse la via da seguirsi, la malata volle andarsene senza dire dove fosse diretta. Soltanto dopo un mese io seppi che era ritornata a Lucca, sua città natale. Pregai alcuni medici miei amici di quella città di tenermi al giorno di tutto quel che accadeva. Finalmente il 17 di marzo 1882 un telegramma mi avvertì che la Pamela era morta. Partii il giorno dopo per Lucca e dal curante dottor Nerici seppi che il secondo giorno che egli aveva assunto il servizio di spedale, ove la donna si trovava, questa fu presa da un accesso di soffocazione, e benchè la sottoponesse alla tracheotomia, morì.

Insieme all' ottimo amico dottor Guido Banti, secondo dissettore alla Cattedra di Anatomia Patologica di Firenze, eseguimmo la sezione alla presenza di molti medici dello Spedale di Lucca.

Reperto anatomico. — Non trovammo alcuna alterazione degna di nota nell' apparato scheletrico, nel cervello, cuore, polmoni, fegato e negli altri visceri del basso ventre. Le sole alterazioni erano quelle descritte in vita: nella laringe l'infiltramento ad occhio nudo non oltrepassava il confine col primo anello della trachea, nel naso non si estendeva al di sopra del turbinato inferiore, quindi si può dire che fosse limitato al solo meato inferiore: la principale vegetazione era proprio in corrispondenza della parte cartilaginea del naso: al di dietro il meato inferiore era forse più largo del normale perchè ad eccezione di un punto un po' rigonfio nel piano inferiore del meato stesso, nel rimanente i tessuti molli erano atrofizzati: posteriormente una massa di nuova formazione si prolungava dall'attaccatura del palato molle indietro nel tessuto sotto-muccoso della parete posteriore della faringe fino a livello della epiglottide formando un setto completo di varia grossezza: infatti mentre ai contorni le parti molli erano più grosse del normale nella parte media questa massa aveva lo spessore di due millimetri o poco più in modo che alla sezione trasversa la parte superiore della faringe appariva come un infundibulo a forma di imbuto. L'infiltramento sul palato molle si avanzava anche verso il palato duro, fino a livello del secondo dente molare e corrispondeva a quella leggiera modificazione di colorito della muccosa nella volta palatina. Per quanto si cercasse non fu possibile trovare il pertugio per il quale quattro mesi prima si poteva passare con una candeletta dalla narice destra fino nella laringe: onde dovemmo ritenere che in quel tempo si fosse chiuso.

Io non posso descrivere più minutamente le alterazioni del naso e dell' istmo delle fauci: per chi non avesse ben compreso gioverà il ritratto dell' ammalata riprodotto nella Tavola I, e fra i disegni della Tavola II quello della figura 3ª la quale rappresenta il grado di ristrettezza delle fauci, e quello della fig. 2ª che deve rendere in profilo la saldatura del palato molle con la faringe e quindi la mancanza di comunicazione fra le cavità nasali e le fauci.

Digitized by Google

Le altre cose che devo avvertire sono le seguenti: che avendo inciso col coltello la metà della pinna destra ne uscì una certa quantità di liquido filante di consistenza e colorito simile alla gomma sciolta: vedremo più tardi quello che tal liquido contenesse: però due giorni dopo che la testa fu stata nell' alcool, non fu più possibile raccogliere una tale sostanza.

Il coltello nell' incidere le parti non incontrò alcuna resistenza. Dirò di più che varî pezzetti dei differenti tessuti posti sia nell' alcool metilico, sia in alcool assoluto non si indurirono: anzi fu necessario metterne alcuni nella gomma per tenere insieme le parti le quali si disgregavano. Questo per quel che riguarda il lato storico del caso di mia osservazione.

Digitized by Google

CAPITOLO II.

—

Clinica.

Definizione. — Il Rinoscleroma è una speciale malattia che ha per punto di partenza le fosse nasali e di là si estende con una lentezza straordinaria sia in avanti nella porzione cartilaginea del naso e sue adiacenze, sia all'indietro nel palato molle, le fauci, la laringe e la trachea, rimanendo sempre affezione locale e non producendo la morte dell'ammalato altro che per disturbi meccanici.

Etiologia. — Dovendo giudicare dai casi fin qui raccolti delle cause che predispongono al Rinoscleroma, possiamo in prima affermare che il sesso non esercita alcuna influenza. Infatti il Kaposi,[1] riassumendo nel suo ultimo Manuale quasi tutti i casi di Rinoscleroma illustrati a Vienna da lui e da altri, dice che presso a poco si dividono in egual numero fra i due sessi.

Riguardo all'età bisogna notare che il Kaposi, dopo avere scritto nel Trattato di Hebra che tale malattia è propria dell'età media, oscillando fra i 25 ed i 40 anni, nel suo ultimo Manuale allarga i limiti di questa età media, estendendola un po' più verso la pubertà e facendola oscillare dai 15 ai 40 anni. Osservando tutti i fatti pubblicati se ne trovano alcuni di malati venuti a farsi vedere anche dopo i quarant'anni, come ad esempio il primo ammalato di Mikulicz che ne aveva 52: ma si avverta che quest'uomo era stato nella Clinica di Schuh 15 anni prima, vale a dire a 37 anni con la malattia già appariscente sul naso cartilagineo, il che mi fa ritenere essere cominciato il male entro le fosse nasali parecchi anni prima.

Se si accetta che lo inspessimento della Pituitaria descritto dal Duplay[2] corrisponda al Rinoscleroma, noi vediamo che l'Autore ha ritenuto tale affezione svilupparsi nell'infanzia.

Io credo che l'incominciamento della malattia avvenga in generale nella pubertà e non, come dice Kaposi, nell'età media; e ciò perchè io

---

[1] M. Kaposi, *Manuale di Patologia e terapia delle malattie cutanee*, Napoli, 1881, pag. 480.

[2] Follin et Duplay, *loc. cit.* pag. 793.

Digitized by Google

ritengo che quando la malattia si manifesta nelle parti esterne del naso, essa deve essere incominciata da varî anni entro le narici.

La questione della ereditarietà non può mettersi avanti per la ragione che non è corso ancora tempo sufficiente per vedere se alcun figlio degli ammalati di Rinoscleroma abbia portato con sè il germe o la disposizione a tale malattia e nemmeno si sono raccolti dati sufficienti per stabilire se i genitori di quest' ultimi abbiano sofferto una malattia simile.

Sembra che fra i parenti di alcuni ammalati di Rinoscleroma ve ne siano di quelli che andarono soggetti ad affezioni croniche del naso e delle vie respiratorie. Su questo proposito Otto Chiari [1] termina la sua pubblicazione osservando come fra i parenti di un suo ammalato la madre aveva sofferto spesso d'impedimento alla respirazione, una sorella la quale era affetta da ozena rimase soffocata a 17 anni, ed un' altra morì nello spedale di Vienna per tracheite. La nostra ammalata ci aveva più volte ripetuto che molti dei suoi fratelli da piccoli avevano, come lei, sofferto di malattie delle cavità nasali.

In generale si può dire che nelle famiglie dalle quali sono usciti tali soggetti non regnava una gran salute od una gran robustezza: ed anco se i genitori possono considerarsi sani e robusti lo stesso non può dirsi dei figli, i quali erano stati soggetti tutti più o meno ad una di quelle lesioni che molto comodamente si sono riunite sotto l' appellativo comune di scrofola.

Ora questa entità morbosa, che aspetta sempre di essere definita ed è ben lungi dall' esserlo, è sinonimo di debilità e può trovare la sua sorgente tanto nel matrimonio di una donna giovanissima con un vecchio, di una clorotica con un cachettico, o nella deficienza di alimento e di tutto ciò che è necessario al buono sviluppo dei figli, quanto nella tubercolosi e nella sifilide dei genitori, o nelle malattie acute della prima infanzia. In ogni modo il quadro rappresentato da due genitori apparentemente sani e robusti che generano per lunghi anni dei frutti che non maturano e poi altri che arrivano fino a maturità ma periscono presto, e infine quelli che sopravvivono ma vanno incontro alle così dette scrofulidi della pelle, alla caseificazione delle glandule, ai vizî di conformazione scheletrica e infine ai prodotti di granulazione nei varî tessuti, è quello della scrofola spuria figlia di sifilide. Via via che ci si allontana dal periodo dell' infezione, le manifestazioni si discostano dal tipo specifico, non rispondono più così bene alla cura iodio-mercuriale, ed assumono le apparenze di quelle lesioni che diciamo scrofolose perchè non sappiamo come chiamarle.

Per questa ragione io inclino ad ammettere che nella etiologia del Rinoscleroma possa figurare come causa predisponente la Sifilide ereditaria.

Intendiamoci bene: io non intendo con ciò che il Rinoscleroma sia

[1] Otto Chiari, *loc. cit.*, pag. 183.

Digitized by Google

una manifestazione di Sifilide: tutt' altro. Io non sono di quelli che considerano sifilitica qualsiasi alterazione che si determina in un individuo sifilitico: per me il Rinoscleroma, come il *Lupus* della faccia, come l'ulcera cronica delle prostitute o estiomene vulvare, rappresenta una individualità morbosa a sè: ma alla pari di queste ultime malattie, credo riconosca come prima causa predisponente la Sifilide.

La stessa oscurità regna sulle cause determinanti: dalla casistica sembrerebbe che le fortuite cadute o percosse sul naso possano essere una causa determinante: questo dato di fatto, che resulta dalla storia clinica del 1° caso di Geber, di quello di Zeissl e del mio, si può ragionevolmente supporre anche in quegli altri ammalati di Rinoscleroma i quali, come la donna di Tanturri, soffrivano di convulsioni isteriche od epilettiche ed i quali possono aver percosso il naso più volte senza che nella storia ne sia fatto cenno. Però sarà difficile lo stabilire, se veramente il male avrà cominciato dopo la percossa, oppure avrà preso un andamento un poco più rapido o si sarà diffuso di preferenza verso le parti esterne. Questa ultima ipotesi mi sembra più ammissibile; e può darsi inoltre che la percossa sia stata talora il fatto che ha condotto gli ammalati a portare la loro attenzione sull' organo offeso.

Per la stessa ragione certi accidentali raffreddamenti seguiti da faringite e da laringite possono spiegare, come in taluni casi la malattia invece di procedere in avanti siasi diffusa in dietro.

Nel caso mio si potrebbe invocare anche come movente l' azione irritante della polvere di tabacco: infatti tutti i giorni ho occasione di vedere quale importanza abbia il mestiere di sigaraia per determinare certe laringiti e faringiti o per rendere più facili e persistenti le lesioni sifilitiche in quella sede.

Che influenza esercitino le malattie acute intercorrenti non possiamo dirlo perchè in un solo caso (il 1° di Geber) il malato fu colto dal vaiuolo e dovè soccombere senza che fosse poi eseguita la sezione. All' incontro rileviamo dal 2° caso di Mikulicz che lo stato di gravidanza sembra favorire la rapidità di sviluppo della malattia.

Non posso terminare questi pochi cenni etiologici senza aggiungere che fino ad oggi non esiste alcun dato che ci autorizzi a sospettare la possibilità del contagio.

Sintomi e Decorso. — Credo utile mettere insieme questi due punti dello studio clinico della malattia, in quanto che i sintomi variano a seconda del periodo nel quale si considera la malattia stessa. Hebra e Kaposi hanno in sul primo ritenuto (alla stessa guisa del Weber per le sue speciali ipertrofie della muccosa nasale) che la malattia cominci da quella porzione del comune integumento la quale costituisce una zona di passaggio fra la pelle e la muccosa e riveste l' orlo delle pinne nasali o del setto, e che di là si estenda tanto al di fuori, quanto entro le narici;

Digitized by Google

ma, come abbiamo veduto, più tardi il Kaposi stesso ha notato che nel velo pendulo e contorni la alterazione comparisce molto presto, anzi talora primitivamente, senza che vi sia ancora lesione del naso cartilagineo.

Questo dipende probabilmente dal fatto che tali osservatori da principio tennero conto delle forme esterne e non di quelle delle cavità nasali: si aggiunga di più che le alterazioni del velo pendulo sono per lungo tempo poco accentuate, rimanendo la muccosa presso a poco del volume o del colore normale. Io inclinerei quindi a credere che in molti casi, nei quali è stato detto non esistere modificazione del palato molle, si fosse giudicato un po' leggermente.

Un argomento in favore di questa mia opinione lo si può trovare nel fatto che la pretesa incostanza delle lesioni del palato la si è desunta solo dalle prime storie, le quali furono raccolte quando la malattia non era ancora bene conosciuta.

Il Mikulicz per spiegare l'ordine cronologico col quale si presenterebbero le alterazioni del naso e della gola secondo Hebra e che sta contro al reperto anatomico, ha supposto che la malattia possa avere forse un decorso più rapido nel palato molle che non entro il naso: ma in ogni modo ha voluto aggiungere il dubbio che il processo morboso possa aver principio in qualche parte dell'interno delle cavità nasali, senza poter determinare se esso giaccia nelle fosse nasali stesse o nello spazio naso-faringeo.

Io credo che, esaminando con una sana critica i casi dei quali esiste una storia anamnestica ed un esame molto particolareggiato delle alterazioni esistenti nel palato molle e sul naso e, come vedremo in appresso, tenendo conto del tempo straordinariamente lungo che occorre perchè tali lesioni arrivino al loro ultimo stadio, cioè alla forma atrofica, si possa ritenere che la malattia comincia appunto nello spazio naso-faringeo. Infatti la casistica ci apprende che la maggior parte dei malati venuti a farsi visitare per tempo, si lagnavano soltanto d'impedimento nel respirare dal naso e presentavano delle fungosità entro le cavità nasali in alto, mentre nel palato molle si notava già una retrazione dell'uvola. Devesi dunque ragionevolmente supporre che la malattia cominci prima nello spazio naso-faringeo anzichè entro le narici. Avanzando nel nostro studio avremo luogo di notare altre circostanze, le quali contribuiscono a farmi pensare in tal modo.

Ciò posto, siccome la infiltrazione si fa lentissimamente e profonda nel tessuto sotto-muccoso, i disturbi ai quali dà luogo in principio devono essere pochissimi e di nessun rilievo: forse è una semplice sensazione di leggiero intasamento, alla quale i malati non fanno attenzione.

Uno dei fenomeni precoci, come apparisce da alcune storie cliniche, è la facilità con la quale questi ammalati vanno incontro alle piccole epistassi nel semplice sforzo del soffiarsi il naso. Più tardi, parlando delle alterazioni anatomiche, vedremo come il fatto di questa fa-

Digitized by Google

cilità all' escita del sangue nel principio della malattia e viceversa della sua rarità a malattia già molto avanzata possa trovare una spiegazione.

Poco dopo l' epistassi alcuni ammalati cominciano a lagnarsi della formazione di croste. Questo fatto, che ha dato occasione allo Schmiedicke di scrivere che la malattia comincia come una infiammazione cronica delle fosse nasali, può esser legato tanto ad una modificazione funzionale delle glandule, quanto anche al sangue che trapela con facilità e che si secca.

Quando si considerino tutti questi fenomeni riuniti si vedrà come essi costituiscano presso a poco il quadro della coriza cronica e come sia naturale che da molti autori e dai malati stessi questa fase della malattia sia stata trascurata.

A poco per volta, nello spazio di varî anni, la malattia si accentua tanto nelle fosse nasali come nel palato molle, ma in forma un po' differente. Nelle fosse nasali i fenomeni subiettivi precedono quelli obiettivi e noi vediamo come una gran parte degli ammalati dicono di aver cominciato a soffrire d' impedimento al passaggio dell' aria e di senso di pienezza prima in una cavità nasale e poi in ambedue, avanti di aver veduto o sentito che esistevano delle vegetazioni.

Nella maggior parte dei casi descritti io ho notato che i fenomeni sono cominciati dalla narice sinistra, poi, perfino a distanza di varî anni, nell' altra. Da questa circostanza sottilizzando si potrebbe trovare un debole argomento in favore della idea che la neoformazione parta dallo spazio naso-faringeo e di là discenda a poco alla volta in avanti. Se la neoformazione avesse il suo punto di origine in un punto qualunque delle narici, non vi sarebbe alcuna ragione perchè si dovesse avere questa prevalenza dal lato sinistro, mentre alcune condizioni anatomiche potrebbero favorire maggiormente l' estendersi dell' infiltramento da un lato invece che dall' altro. Per trovarne una di queste condizioni anatomiche accennerò alla mancanza di simmetria del setto. Il mio ottimo amico dottor Pilade Lachi, docente in Anatomia nella Università di Siena, da me interrogato in proposito, si è messo ad esaminare diversi crani, e sopra 121 ha trovato che 69 avevano il setto nasale ed il vomere deviato a destra, 38 a sinistra e 14 mediano: quindi secondo la sua statistica, l' apertura posteriore della fossa nasale sinistra sarebbe d' abitudine più amplia della destra. Io non ho alcuna difficoltà ad ammettere che la maggiore ampiezza dell' apertura possa facilitare l' irrorazione sanguigna, e far sì che un infiltrato, il quale si formi nello spazio naso-faringeo, progredisca più rapidamente da un lato che dall' altro.

Quasi tutti gli ammalati dopo avvertiti i disturbi suaccennati, hanno presentato quelle masse polipiformi (non mai veri polipi), per le quali hanno dovuto ricorrere all' opera di un chirurgo; il più delle volte queste masse sono state distrutte col caustico e si sono subito riprodotte. Quando uno dei chirurghi in questione, mosso dal dubbio sulla natura

Digitized by Google

di quelle fungosità, ha esaminato il palato molle vi ha trovato delle alterazioni, delle quali gli ammalati non avevano fatto parola, perchè non accompagnate da alcun disturbo, ma che per la loro forma dovevano essere cominciate molto tempo prima.

Infatti nella gola si può arrivare fino alla completa scomparsa del palato molle senza che gli ammalati provino alcuna molestia. Senza volere ora anticipare notizie di anatomia patologica, ma solo per rendere più comprensibile la sintomatologia, debbo avvertire che il processo anatomico ha questo di particolare che nei tessuti normali avviene da primo un infiltramento di elementi nuovi, i quali vanno dalle parti profonde alle superficiali: a questa neo-formazione tien dietro da prima un aumento di volume delle parti, più o meno rilevante a seconda del tessuto nel quale si raccolgono gli elementi neo-formati e della quantità maggiore o minore di questi ultimi; i nuovi elementi a poco per volta distruggono e atrofizzano i tessuti normali; poscia, modificandosi nella loro forma e nel loro atteggiamento, imprimono alle parti un aspetto cicatriziale e retrattile.

Così avviene che l' uvola può essere completamente scomparsa senza che alla superficie della muccosa la quale ricuopre palato molle, pilastro ec., si vedano modificazioni di aspetto o di colorito. In qualche caso, prima di avere la completa scomparsa dell' uvola, si è veduto alla superficie delle abrasioni od anco ulcerazioni superficiali circoscritte, grosse come un seme di lino o poco più, che gli autori hanno ritenuto di natura sifilitica: il Kaposi dice però di non avere argomento per credere che l'uvola possa essere stata mai distrutta da una ulcerazione di tal genere.

Per dare un' idea di quali modificazioni nella forma può subire l' istmo delle fauci io mi servirò di quattro figure schematiche. Ammettiamo che nella Fig. 1 sia rappresentato il palato molle allo stato normale.

Fig. I.

Digitized by Google

Quando l'infiltramento partendo dal tessuto sotto-muccoso dello spazio naso-faringeo invade gli strati profondi del palato molle, comincia dal muscolo palato-stafilino, che è il più prossimo al tessuto sotto-muccoso: alla sostanza muscolare a poco per volta si sostituisce il tessuto retrattile al quale abbiamo accennato: l'uvola viene tirata in su verso la cavità nasale e così il velo pendulo assume la forma riprodotta dalla Fig. 2.

Fig. 2.

Approfondandosi l'infiltramento, anche ai peristafilini esterni ed ai fasci interni dei faringo-stafilini tocca la sorte del palato stafilino; mano a mano che la sostanza muscolare è rimpiazzata dal tessuto retrattile cresce la deformità, fino al punto che al posto dell'uvola nel palato molle si forma un vero e proprio incavo, come in certi vizî congeniti di conformazione, e del quale si può avere un' idea nella Fig. 3.

Fig. 3.

Digitized by Google

In principio il rimanente del palato molle non si mostra così precocemente modificato nella sua forma come la porzione centrale che corrisponde all' uvola; però procedendo oltre la malattia, anche quelle due piccole sporgenze che rappresentavano i resti del palato molle, vengono esse pure, a poco a poco, stirate uniformemente in alto. Alla fine non rimane più che un vero arco, rappresentato dalla Fig. 4.

Fig. 4.

Arrivati a questo punto il palato prende il tipo della così detta gola di lupo. Devo notare che nei casi da me veduti ho constatato la prevalenza di retrazione a sinistra, cioè dal lato stesso dal quale esistevano le maggiori alterazioni del naso. Il fatto della scomparsa del palato molle in grado maggiore dal lato sinistro si trova notato anche nel 1° caso del Mikulicz.

Bisogna dunque ricordare che per regola generale l' istmo delle fauci può essere così deformato mentre la muccosa che ricuopre l' orlo del palato come i pilastri si mantiene all' occhio quasi normale: non vi è che un colorito molto più lucente il quale arieggia il madreperlaceo, mentre nella fonazione le parti restano più fisse e rigide ed al tatto si sentono molto resistenti. Il Geber nel suo secondo caso ha paragonata questa resistenza a quella del tessuto cartilagineo, ed il Mikulicz a quella dei tendini: io mi associo volentieri all' opinione di quest' ultimo.

Una condizione la quale sfugge osservando un po' alla leggiera è che mentre non esiste più il palato molle, l' apertura delle fauci invece di essere aumentata è diminuita; questo avviene perchè i pilastri anteriori sono accorciati ed ingrossati, la muccosa della faringe addensata e spinta in avanti: in una parola tutte le parti molli dell' itsmo sono ravvicinate fra di loro.

Questa è forse la ragione per la quale, a differenza delle vere distruzioni

Digitized by Google

del palato molle, non si hanno grandi modificazioni della fonazione. Del resto anche nei casi di gomme ulcerate, le quali distruggono in pochi giorni il palato molle, la voce inarticolata succede immediatamente alla perdita di sostanza, e si ha pure il passaggio dei liquidi dal naso: ma appena la ulcerazione cicatrizza, e la comunicazione con la parte superiore della faringe viene ristretta, per modificazioni di forma che subiscono i pilastri, i disturbi fonetici diminuiscono moltissimo.

Con tali profonde alterazioni del palato molle, gli ammalati non hanno alcuna molestia, se non che da ultimo cominciano a lamentarsi di un senso di secchezza alla gola, del bisogno frequente di bere e di leggiera difficoltà nell' inghiottire.

Non è difficile che, contemporaneamente a questi cambiamenti cui van soggetti il velo ed i pilastri, si avverta il rigonfiamento della muccosa faringea tanto lateralmente quanto sulla faccia posteriore delle retrofauci. Infatti noi abbiamo veduto dalla casistica come in molti ammalati si presentassero delle masse vegetanti posteriormente e lateralmente nella faringe.

Una volta che è vinta la resistenza mediana, il velo pendulo si divide in due porzioni le quali a guisa di ali si dispongono lateralmente, formando un arco a concavità inferiore che va dal pilastro anteriore alla parete posteriore della faringe. Questo succede per il giuoco del fascio posteriore del faringo-stafilino ed è un fenomeno che trova il suo riscontro nei casi di distruzione della porzione centrale del palato molle per gomme sifilitiche. Anche qui, vinta la resistenza del centro, in brevissimo spazio di tempo si vedono sorgere quelle briglie le quali tirano i residui laterali del palato verso la faringe.

A misura poi che anche questo fascio del faringo-stafilino è invaso dalla malattia ed il tessuto retrattile si sostituisce agli elementi normali, quel residuo di palato molle si avvicina sempre più alla parete posteriore della faringe. Avviene allora che la comunicazione fra la cavità faringea inferiore e la superiore diviene molto piccola, fino a non permettere al medico di eseguire la rinoscopia posteriore. E seguitando avanti la malattia, un po' per lo stiramento delle parti, un po' per una speciale degenerazione lo strato epiteliale si distrugge, il tessuto neoformato viene finalmente alla superficie, ed allora accade la saldatura delle parti così ravvicinate fino alla occlusione completa, come nel caso secondo del Mikulicz e nel mio.

In questo periodo della malattia anche l' aspetto della muccosa nel palato molle e duro è cambiato: infatti tanto la parte superiore dei pilastri, quanto la vòlta palato-faringea (per chiamarla così) prendono un colorito giallo-sporco: la muccosa a punti è rilevata, a punti depressa e come solcata da briglie di cicatrice superficiale. In seguito le parti tutte divengono sempre più atrofiche; le tonsille si fanno tanto piccole da non vedervi quasi un acino glandulare; dei pilastri posteriori non ri-

Digitized by Google

mane più traccia: gli anteriori mantengono la loro grossezza ma si fanno tanto corti, che fra la base della lingua e la volta palatina lo spazio è diminuito della metà. La Fig. 3 della Tavola II rappresenta appunto questa modificazione nella forma dell'istmo delle fauci.

Intanto l'infiltramento, che dal palato molle si è esteso anche in avanti nel tessuto sotto-muccoso del rivestimento del palato duro, comincia a poco per volta ad atrofizzare e consumare il tessuto stesso della muccosa; l'epitelio divenuto trasparente lascia vedere al di sotto un colorito, al solito, giallo-grigio; in alcuni punti vi sono dei rilievi giallognoli; in altri delle depressioni grigiastre come se fossero briglie di cicatrice che dal palato duro andassero a perdersi nel palato molle.

In quest'ultimo periodo vengono in scena i fenomeni subiettivi; infatti a misura che si restringe l'apertura delle fauci i malati cominciano ad avere difficoltà di deglutire le sostanze solide; quando l'epitelio è logoro e le superficî sono abrase si aggiungono anche i dolori vivissimi, specialmente per il passaggio di sostanze irritanti, come gli alcoolici, le sostanze molto calde, ec.

Si avverta inoltre che l'infiltrazione facendosi nei pilastri, alla base della lingua e nella faringe, tutto attorno alla apertura glottica e venendo tali parti stirate un po' in alto, per questo solo fatto, senza bisogno che la malattia si estenda fino alla laringe, possono insorgere delle difficoltà nella respirazione.

D'altra parte si è veduto come la malattia talora invada anche la laringe e perfino si estenda a porzione della trachea. La epiglottide diviene più rigida: quindi accade con una certa facilità che le materie alimentari entrano nella laringe e danno luogo a tosse violenta e fenomeni successivi di laringo-spasmo.

La corda vocale superiore non assume in generale un gran volume; quella inferiore invece può rigonfiarsi talmente da occludere quasi l'apertura laringea; quindi impossibilità coll'esame laringoscopico di vedere al di là. In relazione con il grado delle alterazioni si presentano i varî sintomi: il forte russare nel sonno (vedi 2° caso di Geber), i gravi turbamenti nella loquela fino alla quasi completa afonia, la difficoltà costante di respirazione con sibili, accessi frequenti di soffocazione, talora accessi epilettiformi, ed infine la morte, come abbiamo veduto nel caso nostro, in quello del Chiari, in uno segnato in nota dal Geber[1] ed in altri ai quali accenna il Kaposi.

Riprendendo ora la malattia al suo punto di partenza, vediamo come si comporta anteriormente. La infiltrazione nello spazio naso-faringeo dopo essere cominciata nel piano inferiore deve estendersi anche lateralmente. Così soltanto si può spiegare il fenomeno molto precoce della

[1] E. Geber, *loc. cit.*, pag. 502 nota.

Digitized by Google

durezza di udito che si è riscontrato in molti ammalati: basta infatti che l'infiltramento restringa l'apertura della tromba eustachiana per spiegare un tal disturbo. Talora si può accendere un vero processo d'otite ed allora se ne ha dall'esterno la riprova con le secrezioni anormali, le modificazioni di colorito nella membrana del timpano, ec. Nel caso di Tanturri ed in quello di Schmiedicke le malate avevano sofferto di otorrea.

Il più spesso però deve aversi il solo infiltramento il quale ottura la tromba di Eustachio e basta per diminuire la potenza auditiva. Quando l'infiltramento ha ceduto ed i tessuti invece di essere rigonfi si atrofizzano, l'udito può ritornare abbastanza buono. Infatti la malata dello Schmiedicke soffrì per 3 anni di sordità ed allora non provava alcuna sensazione molesta nel naso: poi l'udito ritornò buono e soltanto un anno dopo un medico riscontrò una massa polipiforme nell'osso (?) nasale sinistro. Questo fatto della precocità dei disturbi auditivi ci conferma sempre di più nella opinione che la malattia debba avere il suo punto di partenza nello spazio naso-faringeo.

L'infiltramento morboso, alla stessa guisa che verso la tromba di Eustachio, si estende entro le narici sotto la muccosa, la quale riveste il setto tanto nella porzione ossea quanto nella cartilaginea: talora avviene anche la occlusione del canal nasale, quindi sopraggiungono i fenomeni di Dacriocistite, la quale può avere il decorso comune. Però si deve ritenere che la malattia abitualmente non sorpassi i limiti del meato medio, e questo non tanto perchè nei pochi casi seguiti da sezione non si è trovato la infiltrazione al disopra del turbinato inferiore, quanto perchè, quando si è potuto per mezzo di atti operatorî ristabilire il passaggio dell'aria dalle narici nella faringe, l'odorato, che era quasi abolito, si è ripristinato, ed ognun sa che la funzione olfattiva si compie dalle cellule che rivestono il meato superiore.

E a questo proposito noi concordiamo con quello che ha scritto il Duplay della forma parziale d'ipertrofia della pituitaria la quale avrebbe sede indietro e sotto il turbinato inferiore.

Nella parte posteriore delle narici l'infiltramento non suole assumere la forma di un vero e proprio neoplasma. In qualche caso relativamente giovane, come i primi due ammalati di Geber, si sono riscontrate delle masse le quali otturavano le aperture posteriori delle narici e impedivano il passaggio di una sonda che anteriormente passava benissimo: ma tutto fa credere che queste masse non prendano consistenza, ed al contrario piuttosto a poco per volta si atrofizzino: infatti in quegli individui nei quali la malattia aveva raggiunto il suo *maximum* sul naso, quando si è potuto penetrare a mala pena dalle aperture anteriori delle narici con uno specillo, si è sentito che, vinto il primo ostacolo, la sonda poteva muoversi al di dietro liberamente. Ed abbiamo avuto la riprova all'autossia del caso nostro, nel quale, le cavità nasali al di dietro della porzione cartilaginea, erano più ampie che in casi normali.

Digitized by Google

In avanti l'infiltramento diviene tanto esuberante da otturare quasi completamente le aperture nasali: la neoformazione talora è prevalente dal lato delle pinne, ma il più spesso invece dalla parte del setto e nel piano inferiore della narice. Quivi la neoformazione assume proporzioni tali da formare dei veri e propri tumori che sporgono fuori dalla cavità nasale a guisa di mammelloni: questi o sono uniformemente rigonfi, oppure sono più rilevati alla periferia che al centro a guisa di un cercine, e sembrano ricoperti dalla muccosa intatta, benchè la si mostri un po' tomentosa e di colore giallo sporco, oppure rosso cupo.

Se veniamo ora a studiare il Rinoscleroma nelle parti esterne, cioè sul naso e parti circostanti, noi restiamo subito colpiti dal fatto che la malattia presenta due aspetti ben differenti: in alcuni punti infatti esiste qualche cosa di nuovo che merita il nome di neoformazione; altrove sono i tessuti normali i quali hanno subìto dei cambiamenti; ossia, come ha detto Hebra, a punti si hanno delle intumescenze, a punti il solo indurimento del tessuto normale.

Osservando molto attentamente si può capire che la malattia non risale sulla faccia esterna del naso dall'orlo della pinna verso la glabella, come sembra alcuni abbiano creduto, ma invade la pelle tutta che ricuopre la porzione cartilaginea del naso, in modo apparentemente uniforme dal di dentro al di fuori. Cosicchè l'infiltramento dal tessuto sotto-muccoso oltrepassa i muscoli, il connettivo sottocutaneo, poi il derma propriamente detto ed infine l'epidermide. Così accade che si sente la durezza dei tessuti prima che si noti una modificazione di colorito della pelle; e si ha la caduta dei peli o per lo meno la loro atrofia prima della perdita delle ineguaglianze che si scorgono ad occhio nudo sulla superfice epidermica.

La pelle si presenta perciò distesa, quindi lucente, ma di colorito forse nella generalità meno roseo del normale: in taluni punti si avvertono delle durezze isolate, le quali si distinguono bene dal tessuto circostante: queste possono talora essere multiple e per larghezza e rilievo simili a lenticchie, come nel 3° caso di Geber; ma il più spesso si tratta di veri e proprî tuberi, talora emisferici tal' altra conici: in cotesti punti all' intorno la pelle assume un colorito rosso scuro, talora violaceo: e si possono vedere anche delle superficialissime telangettasie.

È inutile che io avverta che in questo periodo della malattia la forma del naso ha perduto grandemente dal lato estetico, avvicinandosi come dice Kaposi, al tipo del naso camuso, per il distendersi ed il rilevarsi delle pinne. In ogni modo le parti s' ingrossano considerevolmente tanto che nel caso nostro, come in quello di Schmiedicke, il naso era largo 5 centimetri alla sua base: ed in quello di Schuh, riportato da Weinlechner, arrivava fino a due pollici e mezzo.

Digitized by Google

L'infiltramento scende gradatamente nel labbro superiore in modo che a poco per volta sparisce il solco naso-labiale e si ha una massa appianata la quale si continua, allo stesso livello dei mammelloni che escon fuori dalle narici, fin quasi all'orlo del labbro. L'infiltramento anche sul labbro dà luogo agli stessi fenomeni fisici del naso; la grossezza del labbro può giungere fino a 3 centimetri e, se non vi fosse la mancanza dei numerosi elementi tubercolari e del colorito scuro speciale, la deformità potrebbe paragonarsi a quella propria della lebbra: anche nel Rinoscleroma possono staccarsi delle intumescenze, ma sono piatte e si distinguono dal rimanente tessuto infiltrato (il quale si mantiene bianco giallo) per il loro colorito che, per quanto cupo, è sempre rosso-violaceo.

La durezza di cotesti mammelloni è tale che ha colpito più d'ogni altro fenomeno l'Hebra il quale iperbolicamente l'ha paragonata all'avorio: però non si deve dimenticare che ad onta di questa straordinaria durezza i tessuti offrono sempre una certa elasticità e si lasciano tagliare senza opporre gran resistenza.

Un altro particolare da non dimenticarsi, messo avanti dallo stesso Hebra, è la mancanza di edema e di qualsiasi fenomeno infiammatorio ai contorni. Altri hanno voluto stabilire anche la limitazione abbastanza netta della malattia: però a questo riguardo io non sono così assoluto. Vedremo nel capitolo seguente quali sono le ragioni che mi fanno parlare in tal guisa.

Anche a malattia avanzata non vi sono dolori spontanei: tutto al più un senso molesto di tensione nelle parti ove si nota la maggiore produzione di tessuto. Invece le pressioni sono sempre accompagnate da vivi dolori. Non si può dire nemmeno che dal naso venga gran cattivo odore: tale inconveniente è ben piccolo e può spiegarsi col fatto che la secrezione muccosa è trattenuta entro la cavità nasale. Questa è la riprova che nel Rinoscleroma le ossa non si ammalano nè primitivamente, nè secondariamente per denudazione.

La malattia, come abbiamo visto in un caso, pare siasi estesa lungo il canal lacrimale e delle masse vegetanti abbiano prima invaso le palpebre e quindi portato un tale restringimento di queste da esigere una operazione che rimediasse al disturbo visivo. Benchè strana, la cosa è pure ammissibile, poichè in fondo la malattia può diffondersi tanto sotto la muccosa, salendo dal meato inferiore e medio nel canal nasale, come nel corion dalla pelle che ricuopre il naso cartilagineo in quella che ricuopre la parte ossea. Il Mikulicz dice che mentre il Rinoscleroma può estendersi inferiormente sul labbro, superiormente si arresta al confine fra la parte cartilaginea e l'ossea del naso e lo stesso accade fra il palato molle ed il duro: ma se la considerazione del Mikulicz è nella generalità dei casi vera, la osservazione clinica ha mostrato che questi limiti possono essere oltrepassati.

Una legge la quale sembra regolare in modo costante il Rinoscleroma

Digitized by Google

si è che esso procede sempre per continuità e non a salti: ed io sono talmente convinto di ciò da stentare un poco ad ammettere che le intumescenze trovate in due casi dall' Hebra alla regione frontale e parietale fossero della stessa natura.

Io credo che il più spesso i fenomeni i quali si verificano nel condotto lacrimale avvengano perchè questo subisce delle pressioni e delle deviazioni; quindi ritengo anche i fenomeni di dacriocistite nel maggior numero dei casi di natura tutta meccanica.

Nella pelle l' infiltramento può estendersi dal naso alle parti circostanti, quindi sulle guance, e dal labbro superiore scendere anche in quello inferiore. Il caso più bello in questo genere è il primo di Mikulicz, nel quale la malattia, dopo aver invaso tutto il labbro superiore, girò attorno agli angoli labiali e si estese anche al labbro inferiore forzando Billroth, a ricorrere più volte alla stomato-plastica, onde permettere al malato di alimentarsi, visto che l'apertura boccale era talmente ristretta da non lasciar passare nemmeno i liquidi.

In cotesti casi i contorni delle labbra possono divenire tanto rigidi come se il tessuto che li costituisce fosse esclusivamente tendineo. Il caso di Billroth nel quale coll' andar del tempo si arrivò fino alla neo-formazione ossea, mostra come anche nella durezza si debbano avere delle differenze, le quali si riveleranno al tatto, ma più chiaramente sotto il coltello.

Dalle labbra la malattia può estendersi anche sulle gengive ed ai contorni degli alveoli; però questi in generale vengono rispettati. Soltanto il cercine, il quale si forma intorno ai denti, fa sì che essi talora cadono, e allora si ha l'atrofia degli alveoli. Secondo la descrizione data dal Mikulicz sembrerebbe che la malattia non procedesse dagli alveoli verso il palato duro, e questo fosse piuttosto invaso dall' infiltramento che viene dal palato molle in avanti. Il mio caso sarebbe una riprova che la cosa avviene appunto in quest' ultimo modo.

Le modificazioni subite dalla muccosa in tali sedi, non offrono nessun interesse; se si eccettua il caso rarissimo nel quale avvenga la saldatura della muccosa del labbro con quella che ricuopre il processo alveolare.

Abbiamo detto che la malattia si presenta in alcuni punti non sotto forma di semplice infiltramento o indurimento dei tessuti preesistenti, ma come un vero e proprio neoplasma. È bene avvertire però che lo sviluppo di tali tuberi è limitato e che non prendono mai dimensioni maggiori di una nocciola o di una mezza castagna.

Questi nodi non si rammolliscono mai nè si distruggono per suppurazione a focolai più o meno circoscritti. Arrivati ad un certo punto, cade lo strato lucido dell' epidermide e comincia a gemere un liquido sottile, filante, appiccaticcio, del colore della gomma sciolta. Questo umore alle

Digitized by Google

volte si secca e dà luogo a delle false croste, o croste meliceridi, le quali ricuoprono la superficie sprovvista della sua epidermide e da questa si distaccano con non molta facilità, ma senza sanguinare. Del resto che la vascolarizzazione sia deficiente in questo periodo della malattia, lo prova il fatto che quando si è dovuto escidere un pezzetto di tumore, non vi è stato mai bisogno di fare l'emostasia o tutto al più una sola allacciatura fu sufficiente.

Quando uno dei mammelloni ha perduto il suo involucro epidermico ed ha cominciato a gemere, il che accade sempre molto tardi per degenerazione degli epitelii o a cagione degli attriti, la sua durezza caratteristica sparisce: rimane una massa abbastanza consistente ma che non ha più la durezza eburnea ed elastica ad un tempo, della quale si è parlato avanti.

Il solo caso di Zeissl mostrerebbe la possibilità nel Rinoscleroma che il tessuto neo-formato si distrugga a focolai isolati, per degenerazione e suppurazione, dando luogo a delle perdite di sostanza tali da produrre delle vere e proprie ulceri profonde ed anche la perforazione del setto. Però io mi permetto di rimanere in dubbio su tale possibilità finchè il caso rimane isolato: molto più che ciò non è accaduto in tanti altri ammalati i quali sono stati sottoposti a medicature irritanti diversissime, ad escisioni, cauterizzazioni, ec. In primo luogo si può supporre che insieme al Rinoscleroma vi siano state delle complicanze, le quali ne abbiano modificato il decorso: il fatto della caduta sul naso nel far ginnastica fa subito pensare alla possibilità del distacco di un piccolo pezzetto d'osso fratturato, quindi alla sua mortificazione e successiva suppurazione. In secondo luogo si può anche emettere la ipotesi che le ulcerazioni fossero di natura diversa e coincidessero accidentalmente. Infine qualcuno potrebbe sempre mettere in dubbio se in quel caso trattavasi veramente di Rinoscleroma piuttosto che di Lupus, dal momento che l'autore, non ha corredato la sua storia con un reperto istologico.

Le modificazioni ultime nei punti ove non esistono tuberi o mammelloni sono di genere affatto differente: infatti dopo aver avuto un aumento di volume uniforme, sembra che si determini un processo di atrofia, il quale in certi punti dà luogo alla retrazione delle parti, quindi alle deformazioni. Così avviene che le pinne nasali sono talora stirate nel centro del loro margine in alto, in modo da formare una fenditura longitudinale come è disegnato nella prima tavola che accompagna questo lavoro. Questo stadio finale dell'infiltrazione fa sì che lo stesso volume del naso possa spontaneamente diminuire.

In alcuni casi parrebbe che la malattia si fosse estesa fino al periostio ed anche nell'osso: infatti secondo Kaposi, in un individuo esaminato da Salzer, la malattia sarebbe arrivata fino nella sostanza ossea del mascellare superiore. Il Mikulicz, avendo trovato dei frammenti ossei nel pezzo di labbro estirpato nel suo primo ammalato, ha supposto che si trattasse di for-

Digitized by Google

mazioni osteofitiche per malattia del periostio ricuoprente il processo alveolare del mascellare superiore; ma tale opinione è respinta da Billroth il quale, con una osservazione ulteriore dello stesso caso, potè dimostrare l'assoluta indipendenza delle brattee ossee neoformate dal tessuto osseo normalmente esistente. In ogni modo si può dire che dal punto di vista della sintomatologia fino ad oggi non furono registrate modificazioni importanti di forma o di volume delle ossa normali in corrispondenza dei punti ammalati.

La cartilagine del setto invece subisce certamente col tempo una modificazione, perchè in mezzo a quella massa durissima che l'avvolge, e sembrerebbe dovesse darle maggior resistenza, cede, s'incurva e lascia che la punta del naso a poco per volta si affondi al di sotto del livello delle parti circostanti.

Complicanze e successioni. — A dir vero le manifestazioni le quali si sono presentate durante il decorso del Rinoscleroma e che logicamente si devono ritenere estranee a tal malattia, sono quasi tutte d'indole tale da convalidare l'ipotesi che in molti dei soggetti così ammalati debba ammettersi la preesistenza della Sifilide.

Là è un tumore osseo sul frontale, o sopra un altro osso piatto; qua una perforazione del palato duro: là un osteo-periostite della Clavicola terminante per suppurazione e cicatrice retratta; qua una ulcerazione vera e propria con distruzione di tessuto a focolai staccati. Insomma si tratta sempre di lesioni le quali sono quasi caratteristiche della Sifilide vecchia. Lo stesso dicasi anche di quelle forme di frenosi o di Epilessia sviluppatesi senza antecedenti di famiglia, senza cause apprezzabili, ed in età già consistente.

Per qualche ammalata si potrebbe aggiungere il criterio dei parti non condotti a termine o dei figli nati in condizioni tali da non poter sopravvivere. Altre complicanze che abbiano importanza per chiarire la diagnosi della natura del male non ne abbiamo.

Le malattie intercorrenti, le quali possono sopravvenire nel corso lunghissimo del Rinoscleroma, meriterebbero di esser prese in considerazione solo se capaci di indurre modificazioni nel decorso della malattia; ma di quel pochissimo che sappiamo abbiamo già detto incidentalmente a proposito della Etiologia.

Delle successioni morbose alle quali può dar luogo lo stesso Rinoscleroma come la Dacriocistite o l'Otite abbiamo già parlato; il caso del Zeissl per il fatto della suppurazione accennerebbe alla possibilità dei fenomeni di riassorbimento; quindi alla pioemia, ec. All'infuori di queste la casistica non ci autorizza a mettere avanti alcun'altra successione morbosa.

Da molte storie risulta pure che i malati di Rinoscleroma godevano di una salute generale abbastanza buona, se si eccettuino quelli che

Digitized by Google

hanno presentato alcuni fenomeni d'oligoemia, come la mancanza dei mestrui.

Diagnosi. — Io credo che lo spendere molte parole sopra il diagnostico differenziale sia assolutamente un lusso dopo la lunga casistica e la descrizione clinica che abbiamo fatto. Quando la malattia incomincia, la diagnosi differenziale dalla comune corizza cronica è assai difficile per non dire impossibile: pur tuttavia nella corizza cronica deve esserci stato molto probabilmente un periodo, se non acuto, per lo meno subacuto nel quale fu maggiore la secrezione muccosa e maggiori furono i fenomeni irritativi: d'altra parte nel Rinoscleroma è più facile la epistassi e persistente il senso dell'intasamento.

In un periodo più avanzato, quando cioè il malato si presenti con delle fungosità polipiformi, per non credere ad un polipo può giovare moltissimo il fatto che nel Rinoscleroma oltre a quella escrescenza limitata, esiste rigonfiamento meno sentito, ma pure apprezzabile della rimanente muccosa. Un altro criterio di gran valore lo si desumerà dalla forma del palato molle, che come si è detto in tale periodo si trova abitualmente molto modificato.

Il medico potrebbe esser chiamato a fare la diagnosi quando esistesse la sola deformità della gola, e la ragione di una perdita completa del palato dovesse essere discussa come criterio per giudicare della natura di altra malattia. Per esempio nel caso nostro, quando la malata fu presa da un accesso di mania e condotta al manicomio, la forma della psicopatia avrebbe potuto richiedere che si giudicasse se la lesione del palato molle fosse congenita o sifilitica.

Quando si ha la scomparsa completa dell'uvola e le fauci hanno preso l'aspetto della vera gola di lupo, niente di più facile che si faccia il giudizio di un vizio congenito di conformazione. Soltanto in questi ultimi i disturbi fonetici sono molto maggiori, perchè maggiore è l'apertura delle fauci, e la comunicazione con la parte superiore della faringe. Si aggiunga di più che il colorito grigio-brillante e la resistenza straordinaria dei tessuti infiltrati dal Rinoscleroma non esiste nei comuni vizi di conformazione.

Quando invece la saldatura del palato molle con la faringe è quasi completa e cominciano le abrasioni superficiali, le quali dànno alla muccosa quell'aspetto giallo-sudicio speciale e vi sono delle masse che occupano la porzione posteriore della faringe, è molto difficile il fare la diagnosi differenziale con gli effetti di una distruzione per Sifilide: però anche in questo caso l'accorciamento dei pilastri anteriori e la loro durezza, la mancanza di rossore cupo intorno ai punti che dovrebbero essere stati ulcerati ed ora in via di cicatrice, possono mettere sulla strada di non precipitare un giudizio. E ciò basta, perchè aspettando soltanto 7 o 8 giorni, il criterio della invariabilità delle parti, ossia il non vedere il falso processo cicatriziale

Digitized by Google

avanzarsi o retrocedere, fornisce la differenziale. Del resto in cotesto periodo è molto difficile che non siano cominciati entro le cavità nasali, i fenomeni i quali possono rischiarare la diagnosi.

Lo stesso dicasi presso a poco dei casi nei quali si dovrebbe giudicare di una stenosi laringea: solo qui però la diagnosi può essere più difficile perchè, come abbiamo veduto nel capitolo precedente, alle volte le lesioni della laringe e della trachea capaci d' indurre disturbi tali da reclamare l' intervento di un medico, anatomicamente parlando sono poca cosa e possono esistere anche molti anni prima che si abbia traccia di malattia sul naso.

Prendendo in considerazione le alterazioni, le quali si presentano sul naso cartilagineo e nelle parti adiacenti, il Kaposi sostiene che sebbene possano sembrare molto caratteristiche, pure è indubitato che offrono una grande somiglianza col cheloide, coll'epitelioma e coi nodi sifilitici.

Quanto al cheloide egli dice che il Rinoscleroma ne assume i caratteri quando esistono dei tuberi con superficie splendente, attraversati da telangettasie venose e tali caratteri coincidono con la stabilità del tessuto: ma oltre all'esame istologico, soggiunge Kaposi, servirà di guida l'insieme del quadro morboso.

A me sembra veramente soverchia la tema che si possa commettere un tale errore e la comprenderei soltanto quando il Rinoscleroma potesse esistere come nodulo isolato della pelle: ma fin qui mi sembra l'esperienza abbia dimostrato che altre lesioni e più caratteristiche coincidono e precedono la formazione di tali intumescenze. Quindi è del tutto inutile il mettere avanti una malattia, la quale per il suo insieme clinico non ha niente che la ravvicini al Rinoscleroma.

Più giustificata è la diagnosi differenziale coll'Epitelioma il quale, quando non sia ulcerato, per il fatto della sua durezza ed anco talora della sua durata può assumere molti caratteri della malattia. Si aggiunga di più che talora, come è successo al Tanturri, l'esame istologico invece di aiutare a distinguere la malattia, può favorire l'errore. Però è ben difficile che l'epitelioma possa presentare una superficie così liscia e lucente come il Rinoscleroma. La sua durezza per quanto straordinaria non offre una resistenza così uniformemente elastica: ed alla pressione nell'epitelioma si verifica spesso l' escita di quegli zaffi epiteliali che alle volte si vedono anche all'intorno del tumore.

Ma abbiamo inoltre quest'altro argomento di grande importanza: vi sono, è vero, degli epiteliomi che durano degli anni come semplice affezione locale, però in generale molto circoscritti ed in qualche parte ulcerati (il che servirebbe sempre a distinguerli); ma sarebbe assolutamente eccezionale che un epitelioma avesse invaso, a guisa di infiltramento, tutte le narici e tutte le pinne senza essersi accompagnato con l'ingrossamento delle glandule linfatiche limitrofe e coi segni di deperimento generale.

Digitized by Google

Ho lasciato per ultimo i noduli sifilitici, non perchè io creda che la diagnosi sia più difficile, se si considera soltanto la lesione del naso, ma perchè il pratico può essere condotto subito a sospettare tal malattia da una discreta somiglianza nelle tinte, dalle alterazioni del palato non che dalle fortuite concomitanze in altre sedi. Ho detto avanti le ragioni per le quali è facile distinguere la distruzione del palato molle per Rinoscleroma da quelle per Sifilide: pure quando si ripensa come Hebra ha potuto credere che i primi esempî di Rinoscleroma fossero casi di Sifilide, bisogna necessariamente ammettere che le due malattie offrano una certa analogia.

Alla diagnosi della forma esterna però si arriva tenendo un metodo di esclusione. Infatti quali possono essere le lesioni sifilitiche che assumono tali caratteri? Il grosso nodo sotto-cutaneo no: in primo luogo non è mai così duro nè può rimanere a lungo coperto da pelle integra e di colorito normale; in brevissimo tempo diviene pastoso, si rammollisce, ed allora la pelle si arrossa; dopo, se non interveniamo con la cura, si ulcera. Il nodulo cutaneo o tubercolo nemmeno: quando si tratta di un elemento isolato basta il volume: ma ammettendo che si abbiano varî tubercoli aggruppati, si può subito eliminare quelli che specialmente sul naso hanno rapida evoluzione e tendenza distruttiva, perchè hanno sempre una consistenza pastosa: più difficile sarebbe la diagnosi con l'altra varietà di tubercolo, che ha andamento eminentemente lento, consistenza fibroide e scompare senza ulcerarsi. In cotesti casi però vi è un carattere clinico importantissimo: è raro difatti che tali forme tubercolari si ammassino formando un tutto uniforme: in generale è un elemento solo che comparisce, o tutto al più due o tre elementi vicini: questi a poco per volta si atrofizzano ed ai loro contorni ne sorgono altri con andamento centrifugo, in modo che mentre la malattia è al massimo alla periferia, nel centro si può dire scomparsa.

Questo carattere solo basta a dimostrare che il Rinoscleroma non può essere una Sifilide tubercolosa; ma ci è di più: nel caso di tubercoli sifilitici aggruppati, in parte risoluti in parte no, persiste il colorito bruno della pelle, ove non si sente più l'infiltramento del derma, mentre nel Rinoscleroma si può avere una intumescenza di colorito rosso-bruno, ma questa sorge da un tessuto infiltrato e di colorito quasi normale: infine come spiegare con i tubercoli della pelle, la massa dura del setto la quale sembra sorgere dalle ossa? Bisognerebbe ammettere la coincidenza di periostiti o di pericondriti ed anche in tal caso rimarrebbe sempre da spiegare l'infiltramento uniforme delle pinne, le quali hanno preso quella consistenza e quell'aspetto cereo, che non si è mai riscontrato in nessuna manifestazione sifilitica cutanea.

Una volta provato che le lesioni esterne del Rinoscleroma non corrispondono a nessuna delle forme sifilitiche conosciute, si viene in modo indiretto ad escludere che si tratti di una Sifilide cutanea. Ciò

Digitized by Google

che io credo possibile anche prima di avere invocato il criterio terapeutico.

Per la sua localizzazione potrebbe mettersi in discussione anche il Lupus volgare ed il Rinofima: però se nel Lupus si può avere in certi punti l'infiltramento uniforme ed il tessuto retrattile, vi è sempre come elemento prevalente il tubercolo che in un punto vegeta ed in un altro si mortifica; questo solo fatto della distruzione a focolai dei tessuti neoformati, basta a togliere ogni dubbio in proposito. Nel Rinofima la malattia è troppo estesa sul naso e punto nella cavità nasale, perchè non si debba esser messi sull'avvisato; d'altra parte, per quanto avanzata la malattia, il naso non prende mai quella consistenza nè quella uniformità di superficie che è propria del Rinoscleroma: volere o non volere gli elementi pustolari dell'acne, dalla quale il Rinofima ha preso origine, si ritrovano sempre, quindi le ineguaglianze alla vista ed al tatto.

Prognosi. — Dopo la descrizione che abbiamo fatta del decorso della malattia, e più di tutto dopo il triste responso della casistica, è affatto superfluo il dire della prognosi. Con una malattia la quale progredisce incessantemente, ad onta di qualsiasi rimedio posto in opera, per anni ed anni e che, pur mantenendosi affezione locale, è capace di produrre la morte, la prognosi non può essere che infausta.

Se lo studio ulteriore della malattia spiegando la sua patogenesi, mostrerà la maniera adatta di cura, allora soltanto la prognosi potrà essere modificata.

Terapia. — Si è veduto che da quasi tutti i pratici i quali hanno avuto occasione di medicare degli ammalati di Rinoscleroma, è stata posta in opera più o meno energicamente la cura antisifilitica. Alcuni si sono contentati della cura generale, fatta per mezzo di varî preparati mercuriali (specialmente con le frizioni) e dell'Ioduro di potassio: altri hanno fatto, oltre la generale, una cura locale con pomate mercuriali, cerotto di Vigo, tintura di Jodio ec. Però sono tutti concordi nel dire che questi rimedii non servono a nulla.

Soltanto il Mikulicz avrebbe riscontrato che dopo aver distrutte le masse proliferanti col caustico o col tagliente, la cura antisifilitica ritarda un poco la riproduzione della malattia. Anche a me successe in sul primo, quando cioè vi era sempre abbondanza di fungosità, di avere la impressione che la cura specifica recasse un certo giovamento. Dirò di più francamente, avendo avuto occasione a più riprese di ritentarla con diversi mezzi, che mi è sempre parso, quando l'ammalata faceva uso di tali preparazioni, il processo morboso rimanesse stazionario. Però io sono il primo a riconoscere che con una malattia di questo genere è molto facile rimanere vittime di una illusione.

Se tale trattamento potesse recare qualche vantaggio sarebbe logico

Digitized by Google

che questo accadesse nei punti ove la proliferazione non è ancora arrivata al suo ultimo stadio; noi vediamo tante altre affezioni anche più direttamente dipendenti dalla Sifilide le quali risentono in sul primo un leggiero giovamento dalla cura, mentre arrivate al periodo sclerotico rimangono a quella del tutto indifferenti; per esempio gli indurimenti parziali o placche sclerotiche della lingua, del fegato, del midollo spinale, ec. Io non credo quindi che ancora si sia autorizzati a bandire in modo assoluto ogni rimedio specifico; soltanto bisognerebbe vedere in qual periodo convenisse usarlo; per quanto tempo, sotto qual forma e col sussidio di quali mezzi locali.

D'altra parte con tutti gli altri medicamenti di uso interno si è ottenuto anche meno che non coi preparati iodo-mercuriali. Infatti i ferruginosi, gli arsenicali ed i famosi mescugli come il tradizionale decotto di Zittmann non contano davvero maggiori vittorie.

Le iniezioni parenchimatose di Liquore di Fowler, di Tintura di Iodio sono pure rimaste senza resultato. Per comunicazione verbale di un assistente alla Clinica di Billroth mi consta che in questi ultimi tempi in quel servizio si sarebbero usate con vantaggio le iniezioni parenchimatose di Iodoformio: ma in questo momento l'Iodoformio è il medicamento di moda e bisognerà aspettare il responso di altri tentativi terapeutici. E certamente non si può concludere in modo assoluto dopo l'osservazione di un solo caso, come lo ha fatto lo Schmiedicke a proposito della malata curata nella Clinica del Simon con una pomata contenente dell'Acido Pirogallico.

Si è veduto che anche indipendentemente dai mezzi terapeutici può succedere che il volume del naso diminuisca per l'evoluzione normale della malattia. Quindi prima di concludere in favore di una medicatura, bisognerebbe vedere se la malattia sotto l'azione di quella si arresta veramente nei punti ove si inizia il processo di proliferazione, e non contentarsi di una diminuzione di volume, che può tenere al passaggio spontaneo della malattia alla fase atrofica.

Tutto al più si potrebbe far questione se, essendo quei mezzi adatti a favorire il rapido passaggio allo stato atrofico, fosse conveniente il farlo; ed in caso affermativo adottare i migliori.

Però se la sostituzione di un tessuto retrattile a quello di proliferazione può giovare forse, esteticamente parlando, nei punti ove esistono escrescenze, si è veduto che all'orlo delle pinne nasali invece la retrazione produce delle deformità non indifferenti. Così pure mentre può essere desiderabile la scomparsa delle fungosità nella muccosa delle aperture anteriori delle narici, invece nel palato molle la retrazione dei tessuti porta in scena dei pericoli per la vita degli ammalati.

Allora le iniezioni parenchimatose dovrebbero essere abbandonate come mezzi di cura generale e vi si dovrebbe ricorrere solo quando fossero indicate come rimedî locali. E questo è in fondo il nostro sco-

Digitized by Google

po: se la malattia lasciata a se stessa progredisce e le cure generali non giovano, bisogna ben contentarsi di rimediare ai guasti locali. A questo oggetto è forse preferibile il coltello, perchè non vi è pericolo di emorragia, e l'esperienza ha dimostrato che la cicatrice si forma con grande facilità: ma può essere coadiuvato con varî caustici, sia fisici, sia chimici, sapendosi che una volta estirpate queste masse si riproducono assai rapidamente.

Purtuttavia è sempre regola il ristabilire la viabilità delle fosse nasali, sia distruggendo le masse che occludono le aperture delle narici, incidendo i pilastri se troppo raccorciati e quella specie di ponti i quali saldano talora il palato molle alla faringe e poi tenendo a permanenza nelle narici delle cannule di metallo, di cautchouc od altro; sia facendo la dilatazione momentanea più volte al giorno. E questo per due ragioni: in primo luogo, perchè dà ai malati un gran sollievo ed il benefizio dell'odorato; in secondo luogo, perchè anche i disturbi di respirazione e di deglutizione diminuiscono quando sono rotti i legami che tirano in alto la base della lingua e con questa tutto l'apparato glottico.

In certi casi quando la malattia sia giunta fino alla laringe, può discutersi l'opportunità di fare la tracheotomia e di tenere la cannula tracheale a permanenza, prima che si verifichino dei veri e proprî accessi di soffocazione.

Finchè le nostre conoscenze sulla malattia non ci avranno dato le chiavi esatte per conoscere il momento della sua comparsa e le cause che la determinano, sarà impossibile che la terapeutica possa fare dei grandi progressi.

Digitized by Google

CAPITOLO III.

—

Anatomia patologica.

Le alterazioni macroscopiche nel Rinoscleroma sono di forma assai svariata a seconda della sede e del grado cui sono giunte. La pelle in corrispondenza dei punti ammalati può mostrarsi alterata in due modi differenti. Per la massima parte, e questo succede generalmente laddove non esistono intumescenze spiccate, essa è un poco aumentata di volume e molto di consistenza, ma in modo uniforme; è di quel colorito giallo-cereo che si riscontra in certi edemi duri, ma forse un po' meno lucente. Altrove, cioè dove esistono dei tuberi o mammelloni, la pelle prende un colorito rosso-cupo pendente al violaceo, almeno alla circonferenza, e presenta delle telangettasie venose: al centro talora si ha un colorito giallo sporco, perchè lo strato corneo e lucido dell' epidermide sono caduti disfatti, ed il trapelamento che si fa di un liquido sottile e giallognolo imprime ai tessuti quel colorito, anche quando non dà luogo alla formazione di pseudo-croste gialliccie. Questo, come abbiamo già veduto, può accadere, ma assai difficilmente e tardi, anche dove la pelle non ricuopre dei mammelloni.

La pelle così ammalata non è mai madida nè untuosa; non presenta che pochi peli alterati nel loro colorito, stenti e sottili come vera peluria; in parecchi punti si capisce che devono esser caduti perchè si trova l'apertura del follicolo appianata e vuota. Questi fatti grossolani rivelano subito che la nutrizione tanto dei peli, quanto delle glandule sudoripare e sebacee, deve essere molto turbata.

Gli stessi fenomeni si presentano presso a poco nella muccosa, la quale, come la pelle, ora è di colorito quasi normale o soltanto più pallida e quasi madreperlacea, ora di un rosso cupo oppure di un giallo lardaceo laddove manca l' epitelio. Alla mancanza di madore e di untuosità della pelle corrisponde la secchezza della gola.

Le parti ricoperte da questa pelle o da questa muccosa alterata hanno cambiato di consistenza, di volume, e di forma. Qui le pinne non hanno più la loro elasticità, oppure il labbro ha preso una durezza straordinaria; là i pilastri ed il velo pendulo si sono fatti rigidi come tendini tesi. In un caso esiste una massa che si avanza nella faringe e di-

Digitized by Google

minuisce la via di comunicazione con le aperture posteriori delle narici: in un altro è un grosso tubero che avendo per base il setto del naso cresce tanto da tappare le due aperture anteriori: altrove sono delle intumescenze che deformano le pinne od il labbro superiore. Ed accanto a questi aumenti parziali di volume si trovano anche gli assottigliamenti, i raggrinzamenti e le atrofie; in seguito a tali modificazioni ora la uvola è scomparsa, ora la pinna è ridotta ad una fenditura, oppure il setto nasale si è incurvato.

Il nostro còmpito si riduce ora a vedere quali sono le alterazioni istologiche che corrispondono a tutte le accennate modificazioni macroscopiche. Siccome però questo lavoro si basa più sulle mie ricerche che su quelle degli altri, avendo io avuto opportunità maggiore di farle in gran numero, è necessario che, lasciando un po' il campo generico, io dica in qual modo mi sono regolato.

La porzione di testa dell'Adami, nella quale si comprendeva tutta la malattia, fu messa in un vaso con alcool metilico, onde potesse servire in caso di bisogno ancora alle ricerche micologiche. In quel vaso, il giorno medesimo, io misi un altro pezzo anatomico identico, tolto da un cadavere che non mostrava alcuna alterazione macroscopica del naso e delle fauci, per procedere sempre di pari passo con esami di confronto.

Per lo studio delle alterazioni nel derma e tessuti sottostanti io ho preso dei pezzetti in sedi differentissime: ho cominciato dai punti apparentemente sani come alla glabella o nel labbro superiore in corrispondenza dell'angolo labiale destro: poi sono andato in quelle parti, ove le alterazioni erano appena visibili cercando col taglio di comprendere il sano ed il malato ad un tempo; ho tolto perciò un pezzetto scendendo dalla glabella fino al contorno del mammellone esistente nel centro della pinna sinistra. Per studiare i punti di maggiore vegetazione mi sono servito dello stesso mammellone della pinna e di quello destro del labbro superiore, andando dal setto nasale all'orlo e interessando col tagliente tutti i tessuti fra la muccosa e la pelle.

Infine per studiare le alterazioni profonde delle pinne nasali ne ho escisi dei pezzetti a tutta sostanza al terzo esterno della pinna destra e sulla medesima ai lati ed all'apice della fenditura longitudinale.

Ho esaminato la muccosa in varii punti del meato inferiore ed in special modo quella che riveste il setto, il turbinato ed il piano inferiore anteriormente; poi nel palato duro e nei tagli a tutta sostanza del palato molle, sia verso il suo confine anteriore, sia verso il nuovo cul di sacco intrafaringeo; infine nei pilastri anteriori e posteriori, nella tonsilla destra ec.

Il setto delle narici tanto osseo come cartilagineo, il turbinato inferiore, la epiglottide, l'aritenoide, la corda-vocale superiore e inferiore ed il resto della laringe, non che i primi sette anelli della trachea, presi sempre dal lato destro, mi hanno servito oltre che per lo studio della

Digitized by Google

muccosa e tessuti sottomuccosi anche per quello delle cartilagini e delle ossa.

Per indurire i tessuti mi sono servito dell'alcool assoluto e per decalcificare i piccoli frammenti ossei della soluzione di Acido Cromico all'uno per cento, cambiata spesso. I metodi di colorazione sono stati diversissimi a seconda di quel che volevo provare: ma i colori dei quali mi sono servito di preferenza sono stati, il picrocarminio, il carminio neutro, il carminio di Frey, e la glicerina ematossilica, presi isolatamente o l'uno unito all'altra per le doppie colorazioni: più il bruno di Bismark ed il violetto di Genziana per le ricerche micologiche.

Le preparazioni così colorite sono state chiuse a secco nel balsamo, oppure il più spesso in glicerina pura o allungata, con aggiunta di acido formico, acetico, potassa ec., a seconda di quel che volevo dimostrare. Ciò premesso, vediamo quel che resulta dalle mie ricerche e da quelle degli osservatori che mi hanno preceduto.

Quando s'incide un mammellone esistente nelle parti affette da Rinoscleroma, o si raccoglie il liquido sottile che da quello esala spontaneamente e ci si mette ad esaminarlo al microscopio, lo si trova composto di una sostanza omogenea entro la quale nuotano una infinità di cellule di volume e di forma svariata, ma per la massima parte da riportarsi alle comuni cellule embrionali, di granulazione o d'infiltramento: sono elementi rotondi con protoplasma fine, nucleolo e nucleo: alcuni di questi elementi hanno la forma oblunga o decisamente affusata: i più si mantengono in forma rotondeggiante, del volume vario da un globulo rosso ad uno bianco: è difficile incontrare molti di questi elementi in via di proliferazione; in alcuni è scomparso il nucleolo, ed il nucleo è divenuto trasparente o si è portato alla periferia della cellula, in altri è scomparso anch'esso dando luogo allo stato vacuolare. Alcune cellule sono ingrossate, e dalla grandezza comune possono raggiungere un volume tre o quattro volte maggiore ed anche più: il loro contenuto è modificato grandemente e fatto granuloso ed allora rassomigliano molto alle cellule leprose. Se ne vedono di quelle più lucenti, mancanti di granulazioni, sottilissime con i loro contorni che vanno perdendosi e bisogna ritenere che siano presso a cadere in disfacimanto. Le varie apparenze assunte da tali cellule di granulazione possono vedersi nella Tav. III, fig. 8 in *i*, e con ingrandimento molto maggiore nella Tav. II, fig. 4.

Gli acidi e specialmente l'acetico ed il formico non le intorbidano, il che prova che certamente non sono in preda ad una degenerazione muccosa. Anzi aggiungendo a questo fatto l'altro che la potassa al 10 per cento le rende più chiare e trasparenti, io sono indotto a ritenere che esse soggiacciano alla degenerazione colloide o jalina non potendosi supporre che si tratti di quella cheratoide, in quanto che invece di essere elementi isolati derivanti, per esempio, da una esfoliazione

Digitized by Google

di epitelio, si trovano nuotanti in un liquido che ha tutte le apparenze fisiche della colla sciolta, e nel quale si vanno perdendo per disfacimento. Questa idea viene anche confermata dal fatto che tali elementi si colorano molto bene col carminio, e trattandoli con i reagenti che sopra, la colorazione invece di diminuire si accentua.

Queste cellule le quali si trovano nel liquido gemente dalle superfici escoriate o da un taglio che si faccia nei tessuti più ammalati, così svariate per forma e volume, si riportano in origine ad una forma unica e costituiscono la base di tutta la malattia. Il Mikulicz le ha chiamate addirittura cellule rotonde, dicendo che tale appellativo corrisponde agli altri di corpuscoli bianchi, di cellule linfatiche, di corpuscoli connettivali migranti e di cellule di granulazione, mentre dall' altra parte non si può assegnare loro con sicurezza una origine comune.

In ogni modo, il vedere che nei punti ove la malattia sembra essere incipiente tali cellule si trovano in modo quasi esclusivo intorno ai vasi, fa ragionevolmente supporre che da essi derivino almeno per la massima parte.

Tali elementi cellulari ora si limitano a formare dentro il corion, ed il connettivo degli accumuli i quali si serrano intorno alle reti vasali od agli organi accessorii della muccosa e della pelle e li atrofizzano; ora invece si moltiplicano considerevolmente, si modificano nella loro forma ed atteggiamento, e finiscono per costituire un vero e proprio tessuto di nuova formazione che si sostituisce quasi completamente a quelli normali.

I preparati a fresco per dilacerazione hanno dimostrato al Geber che in mezzo ad una sostanza fondamentale intercellulare di aspetto striato si trovano degli elementi cellulari rotondi, ovali, ovoidali o spesso con prolungamenti da ambedue i lati a guisa di cellule affusate; e che nel tessuto sottomuccoso queste cellule munite di prolungamenti si legano fra di loro per mezzo di questi ultimi, ed in alcuni punti il tessuto presenta un lavoro a maglia di delicate fibre ramificate, il quale rammenta per forma e disposizione il reticolo di un tessuto adenoide. Questo io ho riscontrato esattissimo in alcuni tagli fatti nel mio caso in quel lieve setto che saldando il palato molle alla parete posteriore delle faringe costituiva l' infundibolo, e lo riproduco nella Tav. V, fig. 16. Nè si creda che per accidente quella trama possa rappresentare i resti di un tessuto adiposo, in quanto chè il pezzo dal quale è stato tolto il preparato era costituito da solo tessuto neoformato, e volendomene servire per le ricerche micologiche più che per quelle sulla struttura, l'avevo sottoposto soltanto alla colorazione del violetto di genziana e successiva decolorazione in alcool comune ed in olio di garofani, e chiuso in balsamo.

Il Mikulicz è andato più oltre nello studio di queste cellule, perchè oltre allo stabilirne la forma differente ha cercato di determinarne anche le evoluzioni. Egli dice, come ho scritto avanti, che alcune si rigonfiano

Digitized by Google

ed il loro protoplasma come il contorno divengono poco visibili; il nucleo scomparisce del tutto oppure è rigonfiato ed appena si distingue: talora al suo posto si vede una lacuna (vacuolizzamento): tali cellule aumentano fino 3 e 4 volte il loro volume: le altre non ingrossano così eccessivamente: il loro nucleo è nettamente ben colorato, il protoplasma chiaramente granuloso e con prolungamenti più corti o più lunghi in varie direzioni: di questi prolungamenti se ne possono vedere in una cellula da uno a cinque che sembrano riunire le cellule fra di loro: talora sono due in senso diametralmente opposto e così si hanno le cellule affusate. Le prime divenute idropiche muoiono, le seconde invece prosperano e col tempo si trasformano in tessuto connettivo.

Quantunque la diretta trasformazione delle cellule affusate in larghe fibre sia un fatto tutt' altro che sostenibile, pure è da esse che ha luogo indirettamente la comparsa di un tessuto connettivo giovane, il quale si sostituisce dopo lungo lasso di tempo, al semplice tessuto di granulazione.

Le cellule fusiformi si trovano di preferenza appunto là dove sorge il nuovo tessuto connettivo: ora finchè questo tessuto è giovane le cellule fusiformi si trovano a gruppi isolati; quando invece l'alterazione data da molto tempo, esse formano dei veri ammassi senza che però scompariscano mai tutte le cellule rotonde, anzi queste si trovano sempre fittamente disposte intorno ai vasi.

Con l' andare del tempo il tessuto fibroso prende il disopra, sclerotizza e retrae le parti, costituendo così la fase ultima del Rinoscleroma: però questo non avviene necessariamente dappertutto, nè tiene soltanto rapporto con la durata della malattia; per il suo sviluppo ha influenza grandissima la sede anatomica. Così mentre nelle parti molli che rivestono la cavità nasale si può arrivare ad un punto tale che tutto il tessuto sottomuccoso sia ridotto ad uno spesso feltro connettivale, nella pelle del naso e delle labbra la massa di cellule rotonde è sempre quella che prevale.

Il Mikulicz dopo aver detto che una porzione delle cellule rotonde si distrugge dopo che sono divenute idropiche, aggiunge che un' altra parte di esse, stipate in mezzo alle maglie di tessuto connettivo di nuova formazione, a poco per volta perisce per degenerazione grassa. Egli è venuto in questo concetto per le seguenti ragioni. Nel malato che forma soggetto della sua prima osservazione il prof. Billroth escise un pezzetto cuneiforme del setto, ove il malato aveva veduto comparire il male 16 anni prima. La parte posteriore di questo cuneo, la quale doveva essere distante 3 o 4 millimetri dalla muccosa; era composta di puro tessuto connettivo: la metà anteriore presentava invece una rete di connettivo con inclusi gruppi di cellule rotonde: nella parte mediana il Mikulicz con sua gran meraviglia trovò del tessuto grassoso con tratti di connettivo. Esaminando i preparati (e ne dà anche due disegni) gli parve di potere affermare che

Digitized by Google

scendendo dalle parti superficiali verso le profonde (cioè dalla pelle verso la muccosa) prima diminuivano gli ammassi di cellule rotonde fra i fasci di connettivo e comparivano le granulazioni adipose; poi queste si sostituivano completamente a quelle; in una zona più profonda le cellule grassose perdevano il loro aspetto rigonfio e le loro *membrane* si acquattavano; infine scompariva il grasso per dar luogo al tessuto esclusivamente fibroso.

Io mi sento in dovere di fare alcune riserve prima di accettare come indiscutibile questa opinione del Mikulicz. In primo luogo si può fare una petizione di principio e dire che mentre è indiscutibile che il tessuto fibroso rappresenta una delle ultime fasi evolutive della malattia, non è egualmente provato che a questo stadio si debba giungere necessariamente dappertutto. Anzi come ho detto avanti vi sono delle parti, le quali si prestano a tale trasformazione ed altre nelle quali si mantiene, sempre in proporzioni variabili s'intende, anche il tessuto di granulazione benchè la malattia duri da anni ed anni; ora per l'appunto il feltro di tessuto connettivo si trova sempre verso la sottomuccosa, e nella pelle, per quanto avanzata la malattia, non mi è stato possibile di poterlo dimostrare in nessun punto, mentre era già cominciato un lavoro di distruzione per processo degenerativo. Quindi il trovare, in un taglio che interessa le parti molli dal di fuori al di dentro del naso, la forma fibrosa verso la muccosa e la forma mista verso la pelle non è argomento sufficiente per ritenere che col tempo anche le parti superficiali diverranno come le profonde.

D'altra parte è egli impossibile che in tali sedi si possa avere del tessuto grassoso normalmente?

Anche ammettendo che gli ammassi di cellule grassose vedute dal Mikulicz non potessero esistere normalmente e negando qualsiasi valore ai risultati negativi delle mie ricerche, sarebbe strano che questo fatto della degenerazione grassa degli elementi cellulari non dovesse avvenire che in quelle date condizioni, cioè quando essi si trovano racchiusi in mezzo a fasci di tessuto connettivo, e sulla via di trasformarsi in tessuto fibroso. Mosso da questa idea io ho moltiplicato le mie ricerche nei punti ove il processo morboso era più avanzato e mi è successo molto spesso di scorgere degli elementi rotondi talora isolati, talora aggruppati a due, a tre, a quattro e più, di grossezza variabile, da quella comune delle altre cellule rotonde al doppio, di aspetto omogeneo, refrangenti la luce, in tutto simili alle goccie di grasso; e mi sono convinto non essere altro che cellule di infiltrazione degenerate, perchè si trovavano in mezzo ad altre forme rotonde, le quali avevano perduto più o meno la loro apparenza granulosa e si erano fatte trasparenti; onde si potevano seguire le varie fasi (Tav. V, fig. 20).

Questo fatto mi avrebbe spinto ad accettare l'opinione di Mikulicz se le prove chimiche alle quali ho assoggettato quelle pretese cellule gras-

Digitized by Google

sose non mi avessero convinto dell' errore. Infatti dopo averle assoggettate all' azione dell' acido acetico, formico, della potassa, ec., tutte sostanze che le hanno rese più chiare e lucenti, io ho fatto delle fettuccine per quanto mi fù possibile sottilissime e le ho tenute in un bagno di etere per più di mezz' ora, poi in alcool, poi in acqua, ed ho veduto che il supposto grasso non si è per niente disciolto.

Io rimango quindi sempre incerto nell' accettare l' opinione del Mikulicz, ammettendo fino a prova in contrario che l' unico modo per il quale si distruggono, o meglio che la sola metamorfosi retrograda alla quale vanno incontro le cellule di granulazione, sia la jalina o colloide.

Una volta distrutte queste cellule rientrano a far parte della sostanza intercellulare liquida la quale, finchè è contenuta in mezzo ai tessuti, imprime loro una tensione tale da spiegare il fenomeno clinico della straordinaria durezza unita ad un certo grado di elasticità: invece, e vi ho richiamato avanti l' attenzione, allorchè l' epidermide ha perduto lo strato corneo, e comincia a trapelare quel liquido sottile e viscoso, che si concreta poi in forma di croste, le parti cambiano subito i caratteri della loro durezza, la quale diviene pastosa. Non nego che anche la esagerata produzione di tessuto fibroso nelle masse neoformate e tanto più la presenza di brattee ossee in mezzo al tessuto cicatriziale, come nel caso di Billroth, debbano contribuire a dare consistenza ai tessuti; ma se tutto dipendesse, come crede lo Schmiedicke, dalla ricchezza di tessuto connettivo non si spiegherebbe la poca resistenza offerta al coltello, e molto meno l' altra circostanza che i pezzi appena escisi hanno la consistenza del lardo e messi nell' alcool invece di indurirsi si fanno assai più molli.

Ora che abbiamo studiato isolatamente questi elementi di nuova formazione nella loro forma ed attitudini, dal momento in cui compariscono fino a quando si consolidano o si distruggono, veniamo a considerarli in rapporto ai tessuti nei quali si svolgono, e cominciamo dai vasi, i quali devono considerarsi come i focolari donde con probabilità derivano per la massima parte. Che la infiltrazione si faccia primitivamente ai loro contorni, siano essi arteriosi, venosi o linfatici, prima nelle parti profonde del derma o della muccosa e nel connettivo sottostante e poi nelle parti più superficiali, a me sembra facile a provarsi. Basta dare un' occhiata alla nostra fig. 7 per convincersene: noi vediamo in essa rappresentato il processo morboso dalla parte corrispondente a B giunto al suo massimo, e verso A appena incipiente: da questo lato la disposizione delle cellule d' infiltrazione, *i*, in mezzo al connettivo normale, *c*, rammenta subito la trama vascolare: l' accumulo principale poi si trova in *v*, ove si vedono insieme col nervo due vasi di maggior calibro sensibilmente ingrossati nell' avventizia e nella media. Questo infiltramento, che in

Digitized by Google

modo estremamente cronico si deve fare nel territorio dei grossi vasi, ai loro contorni e perfino entro le stesse loro tuniche diminuendone il calibro, produce forse un difetto di circolo nei minimi vasi capillari: quindi la malattia si determina nelle parti più superficiali del corion molto più tardivamente.

Dall' altro canto invece per la proliferazione profonda si rende un po' difficile il circolo di ritorno, e questo ci dà la spiegazione del perchè nella muccosa nasale la quale è così ricca di lacune venose, in sul primo si abbiano molto facili le epistassi. Io credo di aver trovato una riprova del trattenersi del sangue in tali sedi in quei numerosi ammassi di pigmento disseminati in quasi tutta la muccosa nasale e che ho cercato di far riprodurre nella fig. 6 in *p*.

Però, mentre ovunque si nota l'accumulo delle cellule rotonde ai contorni dei vasi grossi e piccoli, questi non subiscono dappertutto eguali modificazioni nella loro intima struttura. Ove la malattia si mantiene nei limiti di un semplice infiltramento i vasi si mostrano appena modificati nell'avventizia: all'incontro ove si ha quasi completa sostituzione del nuovo ai vecchi tessuti normali, i piccoli vasi sono quasi completamente distrutti da quello stesso connettivo giovane alla cui formazione hanno cooperato. In mezzo alla massa di tessuto nuovo non si vedono che delle lacune sparse qua e là, come nella fig. 7, verso *B*, le quali contengono dei globuli sanguigni, ma non mostrano più nettamente traccia delle loro tuniche, e devono ritenersi vene di grosso calibro. Altrove si hanno delle arterie piuttosto grosse facilmente riconoscibili, perchè la loro tunica media ha raggiunto delle proporzioni straordinarie e diminuisce così molto il calibro del vaso. Però in questi vasi più grossi difficilmente si verifica l' occlusione, non avendo luogo un ingrossamento proporzionato dell' intima.

Le alterazioni vasali si studiano abbastanza bene nei piccoli vasi del corion, nei punti ove la proliferazione è giunta al punto da creare delle intumescenze: la fig. 20 che rappresenta una sezione orizzontale del mammellone del labbro superiore mostra una quantità di piccoli vasi tagliati trasversalmente, alcuni completamente, altri quasi del tutto otturati per aumento della tunica media e con grande accumulo di elementi rotondi nella tunica avventizia. Guardando con un ingrandimento più forte uno di questi vasi sempre pervii (Tav. V, fig. 22) ci si può persuadere come il restringimento non sia opera della intima: però l' endotelio si mostra assai appariscente, perchè un poco più rigonfio del normale.

Nei punti ove si hanno tali lesioni vasali, la nutrizione è molto disturbata, quindi è difficile il vedere le cellule rotonde assumere la forma affusata e più difficile ancora il comparire dei fasci di tessuto fibroso; le cellule perdono quivi per la massima parte il loro nucleo e l' aspetto granuloso, si rigonfiano enormemente, o divengono lucenti ed assumono

Digitized by Google

l'aspetto di goccie di grasso. Invece dove si ha formazione di tessuto fibroide si trovano dei vasi sempre pervii.

Queste alterazioni del sistema vasale spiegano a malattia avanzata il pallore delle parti le quali in sul primo sanguinavano facilmente, ed il nessun bisogno di ricorrere all'emostasia o la grande facilità con la quale si è potuto frenare il sangue, quando a scopo curativo o scientifico si sia devenuti all'escisione di un pezzetto di tumore.

Gli autori in generale non hanno fatto parola dello stato dei nervi, che è quanto dire, non hanno veduto niente che meritasse particolare attenzione: il Mikulicz solo dichiara d'averli trovati sani, sia nei fasci più grossi come nei più fini.

Avviene difatti, almeno per lungo tempo, che essi vengono rispettati dall'infiltramento e non mostrano modificazione di sorta: quindi si deve ritenere per fermo che essi non partecipano al processo irritativo. Si comprende per ciò da un lato la mancanza di dolori spontanei, e dall'altra la persistenza della sensibilità tattile e dolorifica alle pressioni.

Però arrivati ad un certo punto anche i nervi divengono vittime del potere sclerotizzante della malattia: io ho veduto tanto nei fasci tagliati obliquamente come in quelli sezionati trasversalmente una fitta infiltrazione di elementi rotondi entro il perinevro, ed inoltre in certi nervi una graduata distruzione delle fibre nervose, cui sostituivansi o delle cellule di granulazione o del tessuto connettivo. (Tav. V, fig. 21).

Io non avrei dato importanza alla presenza del connettivo in gran quantità entro alcuni fasci nervosi, sapendo che talora ciò si verifica anche normalmente, se non avessi trovato chiari segni d'infiltrazione di cellule entro il perinevro e nel fascio nervoso stesso.

Le alterazioni dei muscoli sono state benissimo descritte dal Mikulicz, ed io debbo riportarmi in gran parte ai resultati delle sue ricerche. Quando egli fece dei preparati a fresco sui pezzi escisi dal vivente, trovò una gran parte dei fasci muscolari in stato di degenerazione cerea, nel senso di Zenker, cioè con le fibre ingrandite, di aspetto omogeneo, mancanti di strie trasverse e dotate di una potenza refrattiva molto forte. Però egli si accorse che le fibre all'occhio così profondamente alterate erano sempre quelle tagliate nella loro lunghezza e si trovavano in mezzo ad altre fibre intiere le quali conservavano l'aspetto normale. Vi era di più un altro fatto che lo colpì, cioè la mancanza di relazione col processo morboso generale: infatti qui le fibre erano per la massima parte in preda alla degenerazione cerea ed i tessuti circostanti non mostravano traccia di infiltrazione; là invece si vedevano fibre apparentemente sane, ove non si trovava che tessuto ammalato. Si aggiunga che fra le fibre sane e quelle ammalate non si avvertivano fasi intermedie.

Digitized by Google

Ricordando come Erb [1] nelle sue ricerche sulla degenerazione cerea abbia dimostrato che essa può prodursi in due modi, cioè o per offesa di un muscolo durante la vita, o per alterazioni patologiche delle fibre muscolari dopo determinata la rigidità cadaverica, Mikulicz non dette alcuna importanza al reperto ottenuto, ritenendo che tali alterazioni più che dal processo morboso del Rinoscleroma, dipendessero dalle condizioni accennate.

Una riprova che tali apparenze assunte dalle fibre muscolari si dovevano ripetere dall' azione del tagliente sui muscoli viventi piuttosto che da alterazioni patologiche intervenute *post-mortem*, o dal processo morboso, io l' ho avuta nel mio caso, nel quale mi fu impossibile trovare una fibra sola così modificata.

Però il Mikulicz ha tenuto dietro ad un' altra alterazione propria dei muscoli e che si può riassumere in queste poche cose: nel primo stadio moderato aumento nel numero dei nuclei muscolari, ben lontano da quel che succede nella infiammazione muscolare parenchimatosa; quindi anche ammesso che le fibre muscolari partecipino al processo irritativo rimangono però sempre pochissimo attive: in secondo luogo diminuzione fino alla sua scomparsa della striatura, apparenza omogenea delle fibre senza la forte potenza refrattiva della degenerazione cerea, diminuzione invece che aumento di volume delle fibre stesse: in ultimo distruzione della sostanza contrattile in zolle più o meno grandi che riempiono irregolarmente ed imperfettamente il sarcolemma e poi trasformazione completa in una massa nucleata e striata, la quale sembra tessuto connettivo ricco di nuclei.

Io non posso dire di aver veduto in modo da rimaner convinto questo moderato aumento di numero dei nuclei muscolari, come pure non posso dire di aver seguito tutte le fasi che, secondo il Mikulicz, ridurrebbero le fibre in tessuto connettivo ricco di nuclei. Ho veduto più qua e più là fra fibre e fibre, le quali conservavano ancora appariscente la loro striatura trasversa, dei nuclei e delle cellule affusate come ho fatto disegnare nella Tav. IV, fig. 10, ma non ho potuto stabilire se essi mi stassero a significare i residui di una fibra distrutta o piuttosto l' interposizione del tessuto di nuova formazione che allontanava le fibre fra di loro.

In ogni modo ho dovuto convincermi che le fibre periscono per atrofia semplice, compresse come sono in mezzo al tessuto neoformato e mancanti di nutrimento. Si vedono in generale in mezzo agli ammassi di cellule rotonde dei gruppetti di quattro o cinque fibre muscolari striate, lunghe, l'una parallela all' altra, talora divise da uno spazio largo presso a poco quanto una di loro e gremito di cellule di granulazione.

---

[1] W. Erb, *Bemerkungen über die sogenante wachsartige Degenerat.* (Wirchow, *Arch. für path. Anal.*, Bd. XLIII, pag. 108).

Digitized by Google

A poco per volta si spezzano e se ne vedono dei frammenti più qua e più là isolati. In ultimo è certo però, che questi frammenti sparsi in mezzo alla massa neoformata subiscono delle alterazioni ulteriori: infatti essi divengono un poco più grossi, perdono ogni traccia di striatura e divengono tanto lucenti che veduti tagliati trasversalmente sono difficilissimi a riconoscere. Si crederebbero goccie di grasso se il tessuto connettivo circondante la fibra ed il territorio in cui si trovano non mettessero in chiaro la loro natura.

Nella fig. 14 che rappresenta una sezione della corda vocale inferiore si può vedere questa disposizione speciale delle fibre muscolari: in *m* si vedono dei fasci di fibre disposte longitudinalmente, molto assottigliate e divise le une dalle altre da ammassi di cellule rotonde e da tessuto fibroide: in *m'* invece si trovano quei frammenti di fibra omogenea, rigonfi, tagliati trasversalmente ed isolati in mezzo al connettivo disposto all' intorno in modo da ricordare a prima vista nell'insieme l' aspetto dei canali Haversiani nell' osso.

Il modo di reagire agli acidi ed agli alcali non che alle materie coloranti, perfettamente identico a quello delle cellule d' infiltrazione degenerate, mi fa ritenere che anche tali frammenti di fibra muscolare siano in preda alla degenerazione colloide, la quale formerebbe lo stadio di passaggio al disfacimento della fibra.

In ogni modo io credo che il quesito più importante circa alla parte che prendono i muscoli in questa speciale malattia, si possa risolvere, dicendo che essi rimangono passivi: la infiltrazione li separa, li ravvolge, li comprime, li divide, li atrofizza, e li fa partecipare a quella speciale metamorfosi alla quale è in preda e per la quale essa pure va distruggendosi.

Passiamo ora in esame gli annessi del comune integumento, e cominciamo dalle glandule sudoripare e sebacee. Il Kaposi molto laconicamente dice che nelle sezioni del tumore non si vedono nè le une nè le altre. Il Mikulicz, il quale non rinvenne traccia di glandule sudoripare, ritiene che debbano perire molto presto.

Avendo avuto maggiore libertà di fare le mie ricerche, perchè era a mia disposizione non un pezzetto di mammellone esciso a scopo diagnostico o curativo, ma tutta la pelle del naso e delle labbra, io posso assicurare che tali glandule persistono sempre nei punti anche ammalati da molto tempo, ma dove si ha un semplice indurimento piuttosto che una vegetazione a forma di mammellone. Infatti ai contorni delle pinne, si trovano sempre queste glandule, sia quasi conservate per intiero, sia in gran parte distrutte a seconda del grado al quale è giunta l' infiltrazione che le circonda. È certo che esse come i vasi, rappresentano uno dei focolai ove maggiormente si accumulano gli elementi embrionari.

Digitized by Google

Dando un' occhiata alla Tav. V. Fig. 15, la quale rappresenta una sezione nel centro dell' orlo della pinna destra, si potrà vedere una glandula sudoripara, *s'*, della quale non rimane che porzione del gomitolo, ed un' altra, *s*, che mostra il gomitolo un poco più rispettato, come pure la prima porzione del canale escretore: invece verso la parte superiore del corion l' infiltramento ha fatto scomparire ogni traccia di tubo, e soltanto la disposizione a colonna degli elementi cellulari ne denota la direzione.

Le glandole sebacee, come avverte benissimo il Mikulicz, si alterano prima ancora che l' infiltramento si sia fatto ai loro contorni così potente da soffocarle. Esse risentono gli effetti delle lesioni dei vasi profondi, come abbiamo detto, determinatesi di buon' ora; quindi mancando loro la nutrizione vuotano alla superficie il loro contenuto secco e scarso, e non riproducendone si acquattano. Così è che il corpo della glandula si atrofizza e mostra nel suo insieme una specie di trama sottile della quale si può avere un' idea nella Tav. III, Fig. 9 in *s*. La rete vascolare circondante la glandula, a principio di malattia difettosa di materiale nutritizio, comincia col tempo ad arricchirsi di elementi nuovi: questi infiltrano le pareti stesse dei vasi e per diapedesi i loro contorni, onde si ha l' accumulo di cellule rotonde le quali a poco per volta giungono a rimpiazzare la glandula.

Naturalmente insieme a quella delle glandule sebacee viene disturbata la nutrizione anche dei peli, i quali divengono meno lucenti, più sottili, e più tardi cadono addirittura. In quest' ultima fase però la infiltrazione ha già circondato strettamente il corpo glandulare ed il follicolo del pelo; e gli elementi cellulari che rivestono i dutti follicolari cominciano a presentarsi deformati, perchè in preda a quella speciale degenerazione che colpisce gli epitelî, e sulla quale dovremo ritornare fra un momento.

Data una tale atrofia delle glandule sudoripare e sebacee ne viene per conseguenza il difetto di funzione, il quale spiega benissimo il fenomeno clinico della secchezza e della mancanza d' untuosità alla pelle.

Giacchè siamo a parlare di glandule diremo subito qualche cosa di quelle mucipare. Accettando per un momento che tanto il Weber quanto il Duplay nel descrivere l' inspessimento della muccosa nasale, non abbiano fatto che illustrare sotto un nome diverso, il Rinoscleroma, noi troveremmo qualche differenza fra le alterazioni da essi rinvenute ed il reperto degli altri osservatori. Il Weber infatti scrive che in mezzo al tessuto connettivo giovane ed esuberante sono accolte le glandule ipertrofiche; ed il Duplay, rendendo conto dell' esame fatto dal Rendu nel caso di Richet, dice che si vede uno sviluppo esagerato del sistema glandulare.

All' incontro il Mikulicz ha trovato che le glandule mucipare del

Digitized by Google

labbro si atrofizzano poco a poco: le più grosse resistono di più: da prima i lobulini più piccoli sono separati gli uni dagli altri da cellule infiltrate fra di loro: poi gli acini stessi vengono inzeppati di cellule e finalmente la glandula si perde e non si trovano che tre o quattro acini sfuggiti alla distruzione.

Il Chiari ha avuto dei reperti anatomici differenti a seconda della sede ed ha veduto, verso le coane, gli acini glandulari circondati da infiltrazione; nella muccosa del setto, ove sembrava esistesse una cicatrice, gli acini rigonfii e ripieni di una massa a grana fine (probabilmente contenuto coagulato); all'intorno dei punti apparentemente cicatrizzati invece, molti acini atrofizzati.

Io credo di poter dare la spiegazione di queste apparenti diversità di reperto. Come gli altri tessuti anche le glandule tubulari restano completamente indifferenti al processo morboso, quindi non si verifica in esse un processo irritativo al quale tenga dietro una correspettiva iperplasia e ipertrofia degli elementi normali: invece la infiltrazione si fa ai contorni entro queste glandule, come in quelle sudoripare, come nelle sebacee, come dappertutto. Ne avviene che, come si può vedere nella Tav. III, Fig. 7 in *f*, una parte degli acini glandulari (in generale i più piccoli), rimane sacrificata. Però col procedere della malattia, quando incomincia la degenerazione colloide degli elementi, e gli avanzi di fibre muscolari come le cellule stesse di infiltrazione divengono jaline, anche gli epitelî di quei pochi acini glandulari superstiti risentono gli effetti della modificazione chimica, quindi si fanno più trasparenti e si rigonfiano tanto da riempire quasi completamente il lume del tubo.

In tal caso chi, osservando, s'imbatte in un preparato ove si scorgano le glandule mucipare, come sono disegnate nella Tav. II, fig. 6 in *f'*, può credere alla prima, che gli acini glandulari sono ipertrofici. Ma un esame più accurato mostrerà che gli epitelî non si sono moltiplicati e che accanto a quei follicoli con epitelio rigonfio ve ne sono sempre altri o atrofizzati o in parte distrutti (Tav. II, fig. 6 *f*). Sarà inutile ripetere che per avvalorare l'ipotesi della degenerazione colloide degli epitelii, io li ho sottoposti agli stessi agenti chimici dei quali ho parlato avanti.

Con tali alterazioni delle glandule mucipare è facile il comprendere il difetto di produzione del mucco, quindi il senso tremendo di secchezza alla gola, che crucia i poveri ammalati negli ultimi tempi della loro malattia.

Seguitando l'esame degli epitelî diremo qualche cosa di quello vibratile della muccosa nasale. Il Mikulicz non si è preoccupato di parlarne; soltanto lo ha abbozzato in una delle sue figure, dicendo che subito al disotto trovò del tessuto fibroso disposto ad onde. Il Chiari constata la mancanza di esso in alcuni punti e la persistenza in altri.

Digitized by Google

Io ho dovuto persuadermi che a differenza di quel che succede abitualmente nel cadavere, l'epitelio della muccosa nasale nel caso mio rimaneva quasi dappertutto in sito, e facendo degli esami di confronto ho veduto che i suoi elementi erano decisamente ingrossati ed al solito divenuti molto trasparenti. L'allargarsi di tali cellule ha fatto sì che una si soprammettesse all'altra; condizione molto difficile a rendersi con un disegno, ma che ho cercato pur tuttavia di far riprodurre nella Tav. II, fig. 6 in *e*.

Questa sovrapposizione di elementi rende molto confusa la loro porzione superiore guernita di cigli: si vedono assai distintamente i nuclei molto piccoli delle cellule, le quali sembrano riposare direttamente sulla massa neoformata di elementi rotondi e di tessuto fibroide. Anche l'epitelio vibratile alla stessa guisa di quello delle glandule mucipare sotto l'azione degli acidi, della potassa, ec., diviene più chiaro e trasparente.

L'ingrossare degli epitelî nel Rinoscleroma, è ancora più appariscente in quelli pianeggianti: sarebbe un errore il credere che questi elementi entrino in proliferazione e si moltiplichino: essi non fanno che rigonfiarsi in modo da raggiungere quasi il doppio del loro volume: così avviene, che approfondandosi nella muccosa contribuiscono ad aumentare la lunghezza ed a modificare la forma delle papille (Tav. II, fig. 5 in *e*, Tav. III, fig. 7 in *e'*).

Se nella fig. 7, la quale rappresenta una sezione della muccosa di rivestimento del palato, si fa il confronto fra l'epitelio piatto verso *A* e quello verso *B*, si vedrà che per numero le cellule sono forse superiori là dove la malattia è incipiente, ma sono molto più piccole: a misura che il loro volume aumenta, anche gli zaffi interpapillari si allargano e cambiano di direzione.

Le cellule via via che si rigonfiano, degenerando, perdono la loro resistenza e poi si distruggono lasciando che il tessuto morboso giunga fino alla superficie come si può vedere nella stessa fig. 7 in *n*.

Venendo ora a prendere in esame l'epidermide noi vediamo che Kaposi non se ne occupa menomamente, e che i primi a porvi sopra la loro attenzione sono stati il Geber ed il Tanturri.

Il Geber dice che sotto un discreto strato di epitelio indurito si vedono escire dalla rete malpighiana dei prolungamenti di epitelio larghi e lunghi che penetrano nel tessuto sottostante, e ciò accade segnatamente nei pezzi escisi dalla muccosa nasale. Egli riproduce inoltre nelle sue figure tanto l'aumento di volume come la cambiata forma degli zaffi interpapillari.

Tanturri avendo fatto esaminare al prof. Armanni un pezzetto esciso dal naso della sua ammalata, ed avendo questi trovato l'endotelio vasale sviluppato e gli zaffi epidermici molto allungati, alcuni dei quali contenenti

Digitized by Google

focolaî di epitelio disposti in giri concentrici come si riscontra nel condiloma acuminato o nell'epitelioma, si fermò a questa alterazione e le attribuì un significato molto maggiore che non meritasse, deducendone che il Rinoscleroma merita di essere riposto fra i tumori di natura epiteliale.[1]

Il Mikulicz ha parlato delle alterazioni dell' epidermide considerandola non tanto nei punti ove la malattia si conserva allo stato di semplice infiltramento, quanto laddove si foggia a neoplasma. Nel primo caso dice che in genere non si notano gravi alterazioni: soltanto in alcuni punti si vedono gli zaffi interpapillari aumentati fino del doppio (forma descritta dal Geber) e i confini fra essi ed il corpo papillare sono pochissimo chiari. Nel secondo caso invece talora la neoformazione che viene dal basso schiaccia gli zaffi interpapillari fino al punto che si ha una limitazione uniforme dell'epitelio, il quale è ridotto ad un paio di ranghi di cellule senza soprastante strato corneo: oppure si ha un esagerato aumento degli zaffi interpapillari, i quali divengono perfino visibili ad occhio nudo. In quelli più sottili si possono vedere numerose perle epiteliali: e questo per il Mikulicz ha importanza non solo perchè può generare equivoco coll' Epitelioma, ma anche perchè non repugna che da uno di quei corpi possa in certe date condizioni svilupparsi realmente un tumore epiteliale.

Avendo io tolto la pelle nelle più svariate sedi, ed avendo moltiplicato i tagli in ciascun pezzetto preso in esame, ho dovuto convincermi che mentre è indubitato che le forme descritte esistono, pure non si può sostenere che vi sia una iperplasia o ipertrofia epidermica. Bisogna ricordare che anche normalmente si trovano grandissime differenze nella disposizione e nel numero degli elementi epiteliali, onde in un punto la pelle non presenta che una linea appena ondulata corrispondente al limite fra le papille ed il corpo muccoso; altrove invece si hanno delle papille larghe e distanti le une dalle altre, oppure sottili e ravvicinate fra loro, quindi l'epitelio a seconda della maggiore o minore resistenza che incontra ai lati e nel fondo si atteggia nel derma a coni sottili e lunghi, ovvero larghi e corti. Altrove si ritrova a far parte del rivestimento del follicolo del pelo, o delle glandule sebacee che possono esistere anche profondamente, quindi con una disposizione a giri concentrici. Ora ciò che costituisce l'Epitelioma non è quella disposizione, ma sibbene l' aumentare di volume e di numero degli elementi, che rende più appariscente la loro disposizione concentricamente imbricata, e l'escire dai

[1] Al momento che si stampava questo Capitolo mi ha dato nell' occhio una statistica pubblicata ultimamente dal dottor Duncan Bulkley (*Analysis of eight thousand cases of skin disease; Archives of Dermatology*, n. 4, 1882, New-York) nella quale l' Autore dice in poche parole che crede di aver veduto un caso di Rinoscleroma; però il tumore estirpato somigliava microscopicamente all' Epitelioma. La descrizione clinica è così breve, che è impossibile giudicare della legittimità del caso.

Digitized by Google

loro limiti normali invadendo addirittura il corion, infiltrandosi lungo i vasi e portando quei guasti che ognuno conosce.

Ciò posto, vediamo quali modificazioni intrinseche subisce l'epidermide nei varî stadî del Rinoscleroma. Quando la si esamini là dove la malattia è incipiente noi la troviamo completamente normale: cioè a dire non troviamo alcun segno che denoti le cellule del corpo muccoso o dello strato vasale prendere parte al processo irritativo, i nuclei entrare in proliferazione, ec. La infiltrazione di elementi embrionali può benissimo essersi fatta ai contorni della rete vascolare superficiale e profonda del corion: possono le glandule sudoripare e sebacee essere in piena atrofia, ed i peli ridotti stenti e pronti a cadere, i coni interpapillari mantengono sempre il loro volume e la loro forma primitiva.

Quando l'infiltrazione nei contorni dei vasi proprî delle papille (i quali sono poi gli ultimi ad essere ammalati) cresce ed occupa tutti i prolungamenti papillari, allora soltanto comincia a farsi meno appariscente il confine fra il derma e lo strato basale dell' epidermide le cui cellule, forse per compressione, divengono più rotondeggianti.

Però non vi è caso che si trovi un elemento embrionale entro il corpo muccoso, nè che le cellule dentate si mostrino in questo periodo modificate in nessun senso. Questa leggiera confusione di contorno la quale comincia fra epidermide e derma, quando la malattia è abbastanza avanzata, si può vedere a piccolo ingrandimento nella Tav. III, fig. 9 vicino ad *e*.

Ma a poco a poco l' epidermide stessa comincia a subire gli effetti della mancanza di nutrizione e delle alterazioni chimiche alle quali è in preda tutto il derma. I primi a risentirne sono naturalmente gli elementi epiteliali dei follicoli piliferi e sebacei, i quali si trovano più profondi: tali cellule rigonfiano e divengono più trasparenti, si addossano l' une all'altre, quelle più interne perdono ogni traccia di nucleo e si atteggiano in modo da ricordare la disposizione concentrica degli strati di cipolla. Così si può avere tanto entro il corpo muccoso come profondamente, dei corpi rotondi a guisa di vere cipolle epiteliali (Tav. IV, fig. 11 *p*, *p*) che possono per un momento trarre in errore. Però si vede subito dal numero e dalla disposizione di quei corpi concentrici che devono corrispondere ai follicoli: inoltre non è difficile il trovare in alcuni di essi sempre persistente il pelo (Tav. IV, fig. 11, *p'*). Osservando alla leggiera, può anche credersi che l' epitelio sia in proliferazione vedendo che accanto ad un follicolo pilifero, si trovano altre cellule epiteliali le quali non fanno parte di quel cerchio rappresentante il follicolo; ma bisogna ricordare che accanto al follicolo pilifero si trova il dutto escretore della glandula sebacea, e che anche in questo l'epitelio può essere tanto modificato da riempire tutto il lume del dutto e dare così quella apparenza che si può vedere nella Tav. V, fig. 15 in *f*.

Che queste cellule siano degenerate e rigonfie perchè in preda alla

Digitized by Google

metamorfosi jalina, piuttosto che ipertrofiche lo mostra il loro modo di reagire agli agenti chimici ed alle sostanze coloranti, nonchè la mancanza assoluta di segmentazione dei nuclei. Queste modificazioni delle cellule epiteliali però si studiano molto meglio nel corpo muccoso, quando più tardivamente vi si determinano: io ho voluto anche prenderle in esame nella epidermide rivestente il mammellone del naso e quello destro del labbro superiore, ove era già cominciato durante la vita dell' ammalato il trapelamento della sostanza colloide.

La fig. 8 della Tav. III è tolta da un preparato fatto nel centro del mammellone nasale. In essa si può vedere come le cellule della rete di Malpighi, *r*, sono ingrandite nel loro diametro, e soprammesse le une alle altre. Salendo verso lo strato granuloso e strato lucido, questi elementi si rigonfiano tanto che perdono completamente il loro aspetto cellulare e sembrano lacune, divise da ammassi di residui cellulari che formano dei setti più o meno grossi, e contenenti una sostanza omogenea, entro la quale a mala pena s'intravedono dei punti un po' più scuri e che rappresentano forse gli avanzi dei nuclei. Queste pseudolacune in certi punti sono così numerose e così regolari, che lo strato lucido sembra un tessuto trabecolare. Più qua e più là alcune di queste cavità si fondono formandone una sola più amplia ove non rimane alcuna punteggiatura, ma solo una massa lucente che sotto l'azione degli acidi o della potassa si fa anche più chiara.

Al disopra lo strato corneo dell'epidermide cade sfaldandosi e lascia perciò trapelare il liquido filante di cui abbiamo fatto parola più volte. Le lamelle epidermiche sono pure più trasparenti e più larghe ma non così fitte come nello stato normale.

Anche nei punti ove la malattia non assume le proporzioni di un vero neoplasma si possono avere le alterazioni dell' epidermide ora descritte; infatti nei contorni delle pinne ho trovato il corpo muccoso aumentato di volume e modificato nelle sue apparenze per la distensione dei suoi elementi. Anche qui lo strato corneo si disgrega, si fa lucente e cade facilmente (Tav. IV, fig. 11, *e*. Tav. V, fig. 15, *e*).

Ora quando normalmente si hanno in un punto soli tre o quattro ranghi di cellule come si può vedere nella fig. 11 in *r*, disposti parallelamente il rigonfiarsi delle cellule non porta modificazioni nella linea di demarcazione fra epidermide e derma: soltanto il corpo muccoso in quel punto sembra più largo. Viceversa ove si hanno degli zaffi interpapillari, questi crescono in tutti i sensi liberamente quando non trovano ostacolo nei tessuti che li circondano. Se i prolungamenti papillari sono ravvicinati ed abbastanza ricchi di tessuto fibroide, cresciuto anche in forza della malattia, quindi resistenti, il rigonfiarsi delle cellule del corpo muccoso si fa soltanto nel diametro longitudinale, ed allora si possono avere degli zaffi lunghi quattro o cinque volte più del normale, visibili ad occhio nudo. Nel mammellone destro del labbro su-

Digitized by Google

periore io ne ho veduti quattro o cinque di lunghezza differenti e ramificati come le corna di cervo, disposti uno accanto all'altro. (Tav. V, fig. 18.)

Sempre per il giuoco delle resistenze dei tessuti circostanti si trovano zaffi, come dice il Geber, molto grossi nel loro corpo e poi muniti di tanti prolungamenti sottilissimi. La fig. 19 della Tav. V, mostra appunto uno di questi zaffi trovato in una sezione praticata sul mammellone della pinna sinistra, e come si può vedere dal disegno al di sopra dello strato delle cellule di Schultze, si trova lo strato granuloso e lucido pieno di quelle psendo-lacune.

Anche normalmente si vedono talora vari elementi epiteliali disposti in tondo: ora con l'ingrossarsi di tali cellule questa disposizione si accentua e si possono avere delle perle epiteliali come quella designata nella Tav. V, fig. 17 che è tolta da un preparato fatto nello stesso mammellone della pinna sinistra.

Per dar termine allo studio delle alterazioni dei varî tessuti veniamo a considerare il modo di comportarsi del tessuto osseo e di quello cartilagineo. Il Kaposi si limita a dire che in un caso del servizio di Salzer trovò la cartilagine attraversata dall'infiltramento, ma non descrive modificazioni essenziali proprie dei due tessuti. Il Geber scrive così incidentalmente di aver trovato la cartilagine ed il pericondrio normali.

Il Mikulicz riferisce che nel primo ammalato gli parve che tanto la cartilagine della pinna quanto la triangolare, fossero inalterate ma avessero perduto della loro sostanza. Ambedue erano state dall'aggrinzamento del tessuto stirate all'interno senza andare perdute. Nella porzione del labbro estirpato trovò invece delle particelle ossee che decalcificate si mostrarono normali nella loro tessitura, e soltanto circondate da tessuto connettivo infiltrato di piccole cellule. Egli ritenne che nel Rinoscleroma il periostio possa essere affetto dalla infiltrazione, quindi partecipare alla flogosi cronica e di qui generarsi delle produzioni osteofitiche.

Questa idea non fu accettata dal Billroth, il quale nell'esame ulteriore dello stesso caso credè di potere dimostrare nella formazione ossea trovata in mezzo al tessuto cicatriziale l'assoluta indipendenza dal periostio.

Otto Chiari per ultimo nella trachea, in corrispondenza del forte ingrossamento della muccosa, ha veduto dei numerosi focolaî di cartilagine circondati da tessuto fibroso e cellulare ed in apparenza procedenti da esso. Alcuni di questi focolaî cartilaginosi si trovavano con manifesta calcificazione della sostanza intercellulare, e si vedevano dei corpuscoli ossei, delle lamelle, dei canali di Havers e perfino dei più grandi spazî midollari. Il Chiari da prima sospettò che cartilagine ed osso sorgessero direttamente dal connettivo, non trovandoli in rapporto con la cartilagine tracheale; ma finalmente potè scoprire una vera eccondrosi prolungantesi fin sopra lo strato glandulare e concluse ritenendo che nel suo caso la for-

Digitized by Google

mazione cartilaginea ed ossea fossero determinate da eccondrosi circoscritte. Quindi per lui il pericondrio prenderebbe parte al processo morboso generale e ingrossando darebbe luogo a considerevoli vegetazioni.

Per quante ricerche io abbia fatto e per quanti pezzetti ossei abbia messo a decalcificare, non sono stato buono a dimostrare una modificazione nella loro tessitura ed in quella del periostio che li rivestiva. Quindi io non sono al caso di decidere se la formazione ossea possa venire direttamente dal tessuto fibroso di nuova formazione, o se debbasi piuttosto ammettere che il periostio ed il pericondrio partecipino al processo irritativo, proliferino e diano luogo a propaggini di tessuto cartilagineo ed osseo.

Avendo fatto delle sezioni numerose nella cartilagine corrispondente alla corda vocale inferiore destra, mi accadde di vedere subito ad occhio nudo al di sopra del pericondrio verso la muccosa tre nuclei di un colorito grigiastro e di una lucentezza simile a quella cartilaginea: questi nuclei davano le stesse reazioni della cartilagine e rispondevano egualmente alle varie sostanze coloranti: veduti ad un debole ingrandimento offrivano pure un aspetto speciale, (Tav. IV, fig. 14 *n*) che faceva sospettare di un tessuto quasi di fibro cartilagine in via di formazione; però fra quelle apparenti cellule semistellate non è stato possibile vedere ad ingrandimento più forte, nessuna forma che lontanamente somigliasse una capsula cartilaginea; onde io sono costretto a ritenere si trattasse di tessuto fibroso, con particolare modificazione della sostanza fondamentale; nè posso escludere che da esso avrebbe potuto derivarne in progresso di tempo un vero e proprio tessuto cartilagineo.

All' infuori di questa apparenza io non ho trovato nulla che accennasse alle possibilità che la cartilagine fosse attivamente modificata. Invece ho dovuto persuadermi che anch' essa, come gli altri tessuti, è passiva delle solite alterazioni.

La sostanza fondamentale subisce certamente delle metamorfosi, perchè nella cartilagine che sopra io ho veduto dei punti, ove le capsule cartilaginee mancavano e fochettando in quella specie di strappo si presentava una fina striatura longitudinale (Tav. IV, fig. 14 *f*,). Questa striatura diveniva più appariscente quando si usavano le varie colorazioni, infatti mentre con l' ematossilina le strie restavano lucentissime ed incolore, col carminio si coloravano intensamente.

Esaminando la cartilagine triangolare del setto ho veduto che essa era non solo assottigliata, ma tutta piegata ed invece di una linea retta si presentava con l' aspetto di una *S:* i punti di maggiore torsione erano i più sottili ed al microscopio si poteva vedere benissimo l' invasione delle cellule d' infiltrazione entro il tessuto stesso della cartilagine. La cartilagine si consuma a poco a poco alla periferia delle sue due faccie: però talora il tessuto neo formato l' attraversa da parte a parte come si può vedere nella Tav. IV, fig. 13. In cotesto stadio però non si ha più che

Digitized by Google

fare con una cartilagine normale: le capsule si mostrano modificate di apparenza e possono dirsi rigonfie: in talune le cellule sembrano aumentate di numero: forse sono i nuclei che ingrossati hanno preso l' apparenza di cellule come si può vedere nella Tav. IV, fig. 12 in *c;* altrove il nucleo è ridotto un corpo lucente con una macchia appena visibile che dovrebbe essere il nucleolo: oppure non vi è più traccia di capsula, ma rimane solo un corpo ovoidale refrangente la luce, nel quale fochettando l' ombra centrale si riduce così piccola da produrre l' illusione di un nucleo perforato. (Fig. 12, *n*).

È certo che questo stadio di metamorfosi precede la distruzione delle cellule cartilaginee, le quali molto probabilmente soggiacciono alla medesima alterazione colloide, dei muscoli, degli epitelî e delle cellule embrionali.

Dopo aver descritto minutamente gli elementi morbosi che costituiscono il Rinoscleroma ed il loro modo di comportarsi con i varî tessuti presi isolatamente, veniamo ora a dare uno sguardo su quello che succede nel complesso, e cominciamo dai punti ove esistono dei tuberi più e meno grossi e spiccati. Quivi il tessuto neoformato sostituendosi a tutti i tessuti normali occupa tutto il corion ed il connettivo sottostante per intiero, avendo per confini profondamente le masse muscolari e superficialmente l' epidermide; tessuti che per quanto alterati mantengono sempre il loro aspetto tipico, ed offrono così dei limiti abbastanza netti alla neofermazione. Talora nel centro si trova una trama di tessuto fibroide a grossi fasci, entro i quali sono compresi scarsi accumuli di elementi rotondi: ora al contrario sono gli elementi cellulari che prevalgono, in alcuni luoghi in via di metamorfosi progressiva, quindi con la forma affusata, in altri avviantisi al disfacimento e perciò rotondi, omogenei, rigonfi, trasparenti, ec.

Ho detto che in mezzo alla neoformazione ogni traccia di tessuto preesistente è scomparsa; però nei punti ove predominano gli elementi rotondi più giovani si possono vedere dei vasi di medio calibro, il cui lume è semplicemente ristretto, ma che costituiscono sempre un centro di attività formativa, o meglio una sorgente di nuovo materiale morboso. Allontanandosi da questi punti maggiormente ammalati si trova qualche arteria di grosso calibro riconoscibile dalla tunica media enormemente ingrossata, nella quale non resta che un piccolo pertugio, e qualche nervo in preda alle alterazioni sopra descritte.

L' epidermide rimasta come barriera, benchè mantenga il suo tipo caratteristico, mostra le alterazioni descritte e riprodotte nella Fig. 8. Come appendice si vedono delle forme di gusci mezzi vuoti nel centro, residui di follicoli ove il pelo è caduto ed una parte delle cellule cheratinizzate si è distrutta.

L' altra barriera formata dai muscoli mostra pure l' infiltrazione pene-

Digitized by Google

trata tra fascio e fascio ed anco tra fibra e fibra nella parte confinante col tessuto sottocutaneo, come in quella che ha rapporto col sottomuccoso; mentre al centro, almeno nel caso mio, si può dire non esistesse malattia. Questo prova che il punto di partenza dell' infiltramento è nel tessuto sottocutaneo o nel sottomuccoso, oppure in tutti e due contemporaneamante.

Qualche cosa di simile a quel che abbiamo descritto si vede anche in corrispondenza delle masse fungose le quali, per esempio, occupano le cavità nasali, ed io l'ho trovato di più in quella specie di prolungamento che saldava il palato molle alla faringe e formava la porzione sottile della parete inferiore dell'infundibolo. In quest'ultima sede dei vecchi elementi non si rinveniva che qualche rarissima fibra muscolare in mezzo ai fasci di tessuto fibroso ricchissimo e disposto in generale parallelo alle dette fibre superstiti. Invece nel mammellone del piano inferiore della narice il tessuto fibroide era in maggior quantità che dovunque, ma si mostrava con una disposizione tale da ricordare l' intreccio normale del connettivo sottomuccoso, o tessuto adenoide.

Che il tessuto fibroso neoformato del resto si atteggi a seconda delle disposizioni dei tessuti normali lo si può riscontrare dovunque; ed io ne ho avuta la miglior riprova facendo un taglio a tutta sostanza del palato molle nel suo estremo anteriore, cioè verso il palato osseo. Le masse muscolari intermedie erano intatte anche nella Adami, e mantenevano la loro direzione dimostrata normale con l' esame di confronto: il tessuto sottomuccoso dal lato palatino era ammalatissimo, e dalla parte dello spazio nasofaringeo a mala pena si poteva vedere un elemento istologico normale: eppure i fasci di tessuto fibroso neoformato mantenevano una disposizione in armonia con il connettivo normale.

Veniamo ora a considerare nel naso quelle parti le quali invece di essere sede di intumescenze si mostrano soltanto indurite o deformate. Ho detto avanti di non credere che la malattia partendo dalla muccosa giri attorno agli orli delle pinne e si avanzi in alto entro la pelle, e questo perchè non ho trovato uniformità e prevalenza d' infiltrazione in basso e proporzionata decrescenza via via che ci si allontanava dall' orlo delle pinne o dal lobulo per salire verso la porzione ossea del naso. Questo accade invece nelle parti superiori: facendo dei tagli che dalla glabella scendessero alla periferia del mammellone della pinna sinistra ho potuto persuadermi che in quel punto l' infiltrazione risale entro il corion.

Ma in tutto il naso cartilagineo l'infiltramento si fa dal tessuto sottocutaneo verso l'epidermide, contemporaneamente e in modo uniforme tanto verso il lobulo del naso come due centimetri più in su. Anzi fatti dei tagli paralleli al setto interessanti tutti i tessuti compresi fra la muccosa della cavità nasale e l'epidermide ho veduto le alterazioni più salienti nel tessuto sottomuccoso, ridotto quasi ad un feltro di connettivo, meno avanzate nel sottocutaneo, e minori o meno regolarmente disposte nel

Digitized by Google

corion e meno ancora nella epidermide; quindi ho pensato che la malattia cominciando dal tessuto sottomuccoso possa attraversare la zona muscolare e adiposa ed estendersi fino al tessuto sottocutaneo e poi alla pelle ma non potrei assicurarlo in modo assoluto.

Del resto è certissimo che sulla pelle vi è una grande irregolarità di disposizione dell'infiltramento anche nei punti i più ammalati. Sullo stesso orlo della pinna destra formante uno dei lati della fenditura longitudinale, dove si doveva ragionevolmente supporre che lo infiltramento fosse pressochè generale e ad un medesimo grado, io ho trovato le forme proprie delle varie fasi: se ne può avere un'idea dalle fedeli riproduzioni di vari preparati tolti dello stesso pezzetto di pinna. (Vedi Tav. III, fig. 9; Tav. IV, fig. 11 e Tav. V, fig. 15.)

È naturale che sulla pelle del naso, così ricca di follicoli piliferi, si trovino di preferenza ed in gran quantità le perle epiteliali. Si incontrano infatti dei punti ove al disotto della epidermide non si vede altro che un grande ammasso di cellule d'infiltrazione ed in mezzo a queste dei corpi concentrici epiteliali a maggiore o minore profondità, come si può vedere nelle stessa fig. 11 ed in una parte della fig. 15. In molti di tali corpi manca il pelo: in altri si vede ma sottilissimo ed atrofico: in pochissimi persiste con i caratteri normali.

È certo che escidendo un pezzetto di tessuto per rischiarare la diagnosi, e cadendo col tagliente sopra uno di questi punti è facilissimo il credere d'avere da fare con un epitelioma, benchè in moltissime altre affezioni, e per esempio nel lupus, si possa avere lo stesso reperto. Sebbene il Mikulicz ritenga possibile l'insorgenza dell'epitelioma accanto al Rinoscleroma e quantunque il fatto del cancro che sopravviene nel lupus stia là ad avvalorare la supposta possibilità, io non credo che l'epitelio, alterato come si è detto, possa entrare in stato di proliferazione attiva. [1]

Se ci allontaniamo dai punti ove la malattia sembra aver raggiunto il suo *maximum* ed andiamo a studiare la pelle, per esempio, verso la parte più esterna della pinna o verso la glabella, si vedrà come l'infiltramento vada gradatamente aumentando via via che ci si av-

---

[1] Il professor Profeta nel suo *Trattato elementare delle malattie cutanee.* Palermo, 1881, pag. 477, a proposito del Rinoscleroma scrive: « Non vi è da temere la riproduzione nè la trasformazione in cancro. » — Trattandosi di un semplice riepilogo degli scritti che hanno preceduto questa monografia io non so su quali criterii l'egregio Professore abbia fondato quella duplice affermazione; mentre tutti gli scrittori hanno dichiarato che il tessuto del Rinoscleroma distrutto si riproduce, ed a nessuno è venuto in mente d'escludere la trasformazione in cancro: anzi per l'interpretazione, diversa dalla mia, dell'ingrossamento degli epitelii, sono state emesse varie opinioni le quali tutte fino ad oggi starebbero in disaccordo con quella del Profeta.

Digitized by Google

vicina verso il centro del naso: però anche in queste parti si trovano delle irregolarità perchè le cellule di granulazione si accumulano ai contorni dei vasi e delle glandule del corion: ora i punti più ricchi di papille, di glandole sudoripare e sabacee, dove si vedono maggiori follicoli, si fanno centro di una attività formativa molto maggiore che gli altri ove l'epidermide giace sul derma con le apparenze di una linea ondulata. Questa è la ragione per la quale anche a processo molto inoltrato si notano delle differenze così grandi in punti relativamente vicini.

Se dall'esterno veniamo verso le parti più interne del naso noi troviamo il processo morboso molto avanzato in tutta la muccosa. La fig. 6 rappresenta uno dei punti meno alterati: in generale si può dire che tutto il tessuto sottomuccoso è sclerotizzato: se ancora si scorgono delle forme cellulari, queste hanno l'aspetto affusato: in alcuni punti non vi è che una trama di connettivo con poche lacune od acini glandulari con epitelio degenerato: in ogni modo facendo le debite proporzioni si può dire che tutte le parti molli rivestenti le cartilagini e le ossa nasali sono molto più sottili del normale.

Riprendendo la malattia dal lato della bocca, noi abbiamo già veduto e dimostrato con la fig. 7, la disposizione dell'infiltramento nella muccosa la quale riveste il palato duro e molle. Indietro dove essa all'occhio si mostra di colore gialliccio con ineguaglianze e con strie cicatriziali manca l'epitelio pianeggiante e la neoformazione è alla superficie: però la gran resistenza dell'epitelio si dimostra col fatto che di esso se ne trova sempre una traccia nei punti ove meno si crederebbe; ed io ne ho veduti dei resti perfino nel ponte che saldava il palato molle alla faringe.

Delle glandule mucipare non si vede che qualche acino e molto alterato: i vasi grossi e profondi sono ingrossati ma sempre pervii: alla superficie invece non si riesce a trovare più segno di arterie e di vene; quindi è che le parti non sanguinano più facilmente come al principio di malattia e sono di colorito più pallido del normale.

Sui pilastri tanto anteriore come posteriore l'epitelio piatto è benissimo conservato, ma ha perduto di resistenza e si lascia infiltrare dalle cellule di granulazione le quali sono in gran numero subito al di sotto dello strato muccoso: l'infiltramento ha distrutto quasi completamente le glandule mucipare, prima che esse abbiano potuto subire alcuna metamorfosi: i nervi si vedono ben conservati, e siccome l'epitelio non li protegge più così bene, risentono le impressioni dei liquidi caldi ed eccitanti: i muscoli invece vanno perdendosi entro la infiltrazione, tanto che nel pilastro posteriore della mia ammalata non se ne vedevano che poche fibre in qua e in là.

Le tonsille possono atrofizzarsi completamente: nel mio caso quella di destra era ridotta al volume di un grano di canapa: fatta una sottile fettuccia e spennellata trovai che sotto uno strato epiteliale conservato non

Digitized by Google

vi era che tessuto d'infiltrazione, ed in mezzo a questo tre o quattro lacune rotondeggianti l'una vicina all'altra le quali forse rappresentavano i resti delle glandule follicolari di Kölliker; invece con la colorazione del violetto di genziana ho veduto qualche rarissimo corpo rotondeggiante con una zona vuota all'intorno, il quale verosimilmente può supporsi essere uno dei follicoli chiusi di Frey superstiti.

L'epiglottide si mostra egualmente atrofica: si comincia dal non vedere quasi più distinte le ineguaglianze papillari; al di sotto non vi è che del connettivo disposto parallelamente alla superficie; la cartilagine è più serrata che allo stato normale; delle glandule non ne restano che poche in gran parte sostituite da ammassi di cellule rotonde, ed i pochi acini rimasti hanno il loro epitelio lucentissimo e dilatato. Nell'insieme si può dire che l'epiglottide trovasi sclerotizzata.

Nella aritenoide invece le alterazioni sono meno uniformi e, se si vuole, meno avanzate ma assai più appariscenti massime negli esami di confronto. Infatti mentre si vede molto meglio l'epitelio piatto in parte degenerato e le glandule mucipare non completamente distrutte dall'infiltrazione, l'importanza del tessuto giovane salta subito agli occhi, sia in forma di accumuli cellulari là dove normalmente dovrebbe trovarsi l'intreccio delicato delle fibre connettivali, sia con le apparenze del tessuto fibroso proprio del Rinoscleroma. Nella corda vocale superiore, della quale si può avere un'idea nella Tav. II, fig. 5, si hanno le stesse alterazioni del derma; soltanto il nuovo tessuto di cellule fusiformi si dispone in fasci verticali alla superficie.

Delle alterazioni proprie della laringe, della corda vocale inferiore e trachea, abbiamo già detto incidentalmente parlando del tessuto cartilagineo. Potrei aggiungere che nel caso di Chiari come nel mio la corda vocale inferiore era enormemente ingrossata e che l'infiltrazione dallo epitelio giungeva fino ai muscoli striati, avendo sostituito tutti gli altri tessuti.

Nella rimanente muccosa della laringe e trachea, niente di particolare: qua l'epitelio ingrossato, là invece mancante; ora le glandule mucipare conservate, ora distrutte: ovunque manifesta tendenza degli elementi embrionali ad assumere la forma affusata.

Riassumendo le caratteristiche anatomiche del Rinoscleroma noi possiamo proporre il seguente quadro: comparsa di cellule rotonde entro il connettivo della muccosa e della pelle nella regione naso-faringea e successivo infiltramento dei tessuti vicini; accumulo di tali cellule intorno ai vasi; conseguenti disturbi nutritivi delle grandule sudoripare, mucipare e sebacee, caduta dei peli: moltiplicazione delle cellule rotonde e passaggio parziale di esse alla forma affusata; consecutivi indurimenti parziali dei tessuti ammalati o comparsa di fungosità e intumescenze: sostituzione di un tessuto fibroso e retrattile e conseguenti deforma-

Digitized by Google

zioni: passaggio alle fasi progressive del tessuto fibroso, quindi neoformazioni cartilaginee ed ossee: unica fase regressiva del tessuto di granulazione alla quale partecipano gli epitelii, i muscoli e le cartilagini, la degenerazione jalina o colloide: nessuna ripetizione della malattia a distanza.

Per noi, anche senza invocare il criterio della durata, della mancanza di fenomeni generali o d'altro, il quadro che abbiamo riprodotto in poche parole è sufficiente per caratterizzare il Rinoscleroma come un processo flogistico *speciale*, ma pur sempre flogistico. Nel primo capitolo abbiamo veduto quanto si è discusso in proposito, nè deve far meraviglia se continuando ancora vivace la polemica fra quelli che considerano il Rinoscleroma come una neoformazione flogistica e gli altri che lo vogliono un gliosarcoma, ognuno resterà della propria opinione. Tutto dipende in fondo dal punto di vista dal quale si parte per giudicare quali malattie meritano il nome di tumore. Ancora non si è trovato in patologia chi abbia detto l'ultima parola per decidere se il tubercolo sia o non sia un tumore. A più forte ragione rimarremo quindi sempre in sospeso a proposito del Rinosleroma e di tanti altri processi speciali che hanno con lui qualche analogia, come può essere la stessa lebbra, il cheloide, il lupus, ec.

Per alcuni tutte queste malattie meritano il nome di tumori: per altri (ed io sono fra questi) i quali non danno valore alla intumescenza per lei stessa e la considerano legata ad una causa irritativa speciale, saranno sempre delle neoformazioni dovute ad un processo di flogosi cronica speciale.

Qual'è dunque nel caso nostro la natura di quella speciale flogosi cronica, o in altri termini qual'è la causa irritativa cui succedono le note alterazioni istologiche?

In oggi la patologia ha una nota sola — i microrganismi. — Sarà un miraggio, sarà un'illusione che cadrà domani, ma il bisogno prepotente che l'uomo prova di rintracciare la ragione delle cose, ci fa necessariamente oggi attraversare questa fase scientifica.

Ebbene, nel Rinoscleroma si hanno molte ragioni le quali possono spingerci *a priori* alla ricerca di una causa parasitaria: la mancanza di nessi etiologici, la durata lunghissima del male, la durezza speciale dei tessuti, la forma e la sede dell'infiltramento, e più di tutto la degenerazione speciale degli elementi istologici che trova perfino dei punti di contatto con tante altre malattie, come ad esempio la lebbra, oggi ritenute parasitarie, sono tutti criterii i quali, per i dati che ci fornisce la micologia moderna, debbono incoraggiare qualsiasi osservatore a rivolgere da quel lato la sua attenzione.

Mosso da questo concetto io ho intrapreso delle ricerche micologiche nei primi tempi che incominciai gli esami istologici del caso e fino

Digitized by Google

dal luglio scorso mostrai i miei preparati al mio ottimo amico prof. Majocchi, valente micologo, e ripetei le ricerche con il suo aiuto. Nell'agosto successivo mostrai i resultati ottenuti all'altro micologo valente il dottor Aufrecht di Magdeburg, e sono quelli che oggi espongo riproducendoli in due figure.

Però nell'agosto scorso il prof. Frisch[1] di Vienna pubblicava una breve nota su tale argomento e mi toglieva così l'opportunità di annunziare per il primo i resultati ottenuti da questo speciale punto di vista. Il Frisch dice di aver cominciato le sue ricerche da molto tempo, ed i suoi resultati hanno certamente una importanza molto maggiore, perchè furono ottenuti in varii ammalati: però essi sono identici ai miei.

I microrganismi, che si possono dimostrare assai bene con la colorazione del violetto di genziana, hanno la forma di bastoncelli tanto corti che ad ingrandimenti non tanto forti sembrano quasi micrococchi. Però con un obiettivo 9 da immersione d'Hartnack, la loro forma di bastoncello apparisce abbastanza chiara.

In generale, come avverte il Frisch, questi bacilli si trovano entro le cellule precisamente come nella lebbra: si trovano a due a due, il più spesso verso la periferia della cellula, talora disposti in essa a guisa di raggi. Le cellule preferite son quelle che hanno già cominciato a perdere i caratteri del loro protoplasma e del nucleo; in una parola quelle in preda alla degenerazione jalina (Tav. II, fig. 4). Però se ne possono vedere di quelli meno netti, anche nelle cellule rotonde ed in quelle fusiformi. Fra cellula e cellula si incontrano meno facilmente.

Si trovano inoltre tra fibra e fibra muscolare, dove queste sono isolate dalla infiltrazione, dei corpi rotondeggianti i quali risaltano, in mezzo ai tessuti decolorati con le ripetute lavande di alcool e con l'olio di garofani, per il colorito violetto intensissimo che conservano. Questi corpi che male si potrebbero designare col nome di cellule, sono rappresentati da un accumulo di tante minutissime granulazioni di forma non ben definita: alcune di queste forme granulari si discostano da tali corpi, ma si trovano in una zona abbastanza ravvicinata (Tav. IV, fig. 10 *b*).

Il Frisch avendo fatto le sue ricerche sul vivente è andato più in là di me: egli ha preso un poco di quell'umore che esce dai tuberi ed ha voluto provare delle culture. Dopo 24, 36, 48 ore di permanenza in una camera, umida secondo il processo di Koch, alla temperatura dai 35 ai 40 gradi, dice di aver trovato una moltiplicazione dei bacilli, senza filamenti nè spore durevoli, che ha creduto esente da una casuale mescolanza di organismi estranei.

Si è servito di questi bacilli per fare delle inoculazioni su gli

[1] A. Frisch, *Zur Aetiologie des Rinoskleroms (Wiener medicinische Wochenschrift*, 12 agosto 1882).

Digitized by Google

animali, ma queste anche dopo otto mesi non avevano dato alcun risultato. Io credo che avendo del materiale fresco e volendo sperimentare si dovrebbe scegliere fra tutti gli animali il cavallo, come quello che assai di frequente va incontro alle ipertofie della muccosa nasale.

Ad onta di questi esperimenti negativi e benchè manchi qualsiasi argomento per dichiarare il Rinoscleroma una malattia infettiva, il Frisch si crede autorizzato a spiegarne l'etiologia per mezzo degli schizomiceti.

Io anderò un poco più adagio di lui nel concludere e dirò: queste forme granulari e di bastoncelli cortissimi esistono di fatto e si possono agevolmente dimostrare: le culture (salvo le troppo frequenti cagioni di errore), ci autorizzano a ritenere in tali forme la proprietà di moltiplicarsi.

Quanto al valore patogeno dei predetti microrganismi fino ad ora non abbiamo che una incognita, la quale attende la sua soluzione!

Digitized by Google

TAVOLA I.

Digitized by Google

FIGURA I. **Ritratto della Pamela Adami, da un acquerello tolto dal vero nel decembre 1881.**

Digitized by Google

Fig.a 1

Digitized by Google

Digitized by Google

TAVOLA II.

Digitized by Google

FIGURA II. Spaccato dimostrante lo stato delle fauci.
a. Infundibolo formato dalla saldatura del palato molle con la parete posteriore della faringe.

FIGURA III. L'istmo delle fauci, veduto dal davanti: mancanza assoluta del velo pendulo; la volta palatina si continua con la parete posteriore della faringe.

FIGURA IV. Elementi cellulari isolati del Rinoscleroma, a periodo vario di evoluzione.
b. Bacilli.
(*Oc.* 4, *Ob.* 9 *immersione*, *Hartnack*).

FIGURA V. Sezione della corda vocale superiore destra.
e. Epitelio pianeggiante.
i. i. Cellule rotonde d'infiltrazione.
t. t. Tessuto fibroso con cellule fusiformi.
(*Oc.* 3, *Ob.* 5, *Hartnack*).

FIGURA VI. Sezione della muccosa nasale.
e. Epitelio vibratile rigonfio.
f. Follicoli mucipari sparsi in mezzo alla infiltrazione.
f'. f'. Follicoli mucipari con epitelio degenerato.
i. Cellule rotonde d'infiltrazione.
p. p. Pigmento.
t. Tessuto connettivo giovane con cellule fusiformi.
(*Oc.* 2., *Ob.* 7, *Hartnack*).

Digitized by Google

Fig.a 2

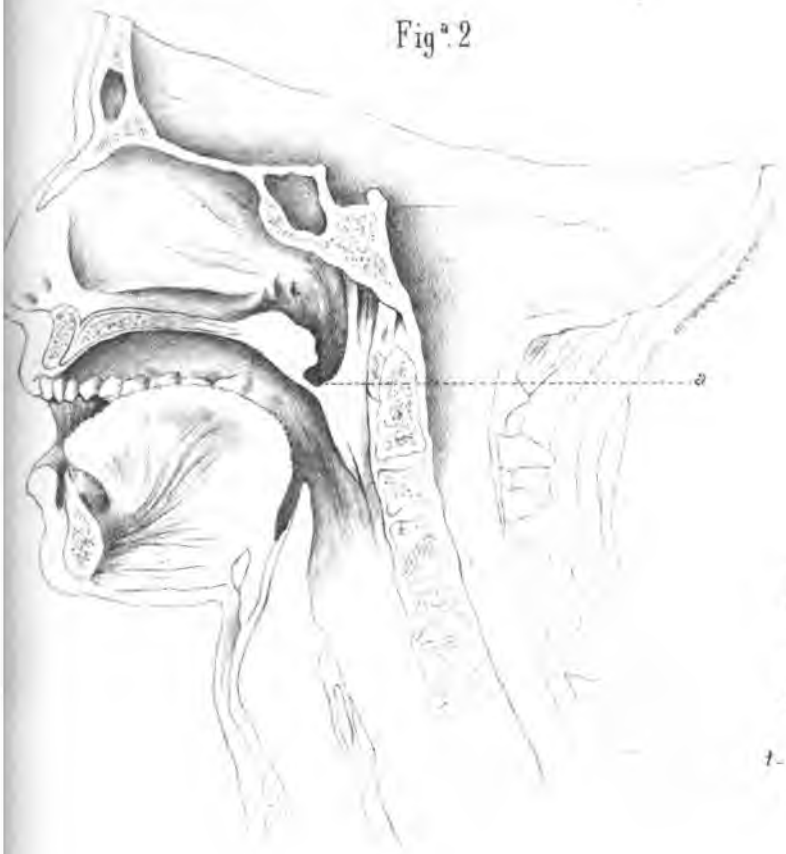

Fig.a 4

Fig.a 5

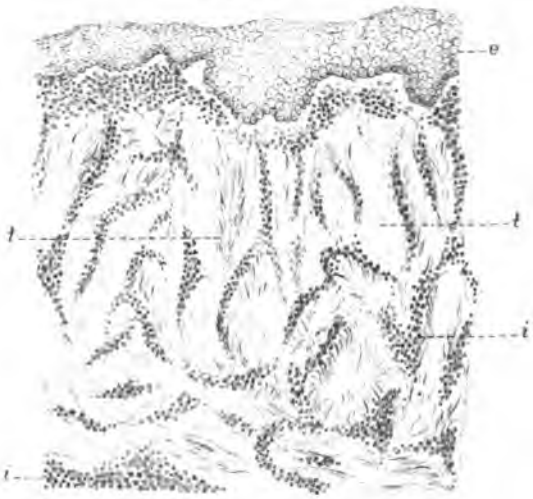

Fig.a 3

Fig.a 6

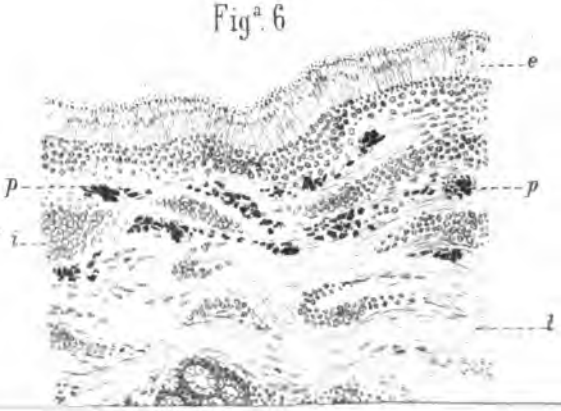

Digitized by Google

Digitized by Google

TAVOLA III.

Digitized by Google

FIGURA VII. Sezione della muccosa rivestente il palato molle e duro. In *A* la malattia è incipiente: in *B* è avanzatissima.

c. Tessuto connettivo normale.
e. Epitelio pianeggiante.
e'. Epitelio pianeggiante degenerato.
f. Glandula mucipara in parte distrutta dall' infiltrazione.
i. Cellule di granulazione lungo il tragitto dei vasi.
i'. Cellule di granulazione, sostituenti i tessuti normali.
n. Tessuto di granulazione che occupa la zona epiteliale.
t. Tessuto connettivo fibroso di nuova formazione.
v. Vasi e nervo.

(*Oc.* 3, *Ob.* 4, *tubo alzato*, *Hartnack*).

FIGURA VIII. Sezione dell' epidermide nel centro del mammellone della pinna sinistra.

e. Strato corneo degenerato.
l. Lacune entro lo strato lucido e lo strato granuloso.
i. Cellule d' infiltrazione nei loro varii aspetti.
r. Cellule del corpo muccoso rigonfie.

(*Oc.* 3, *Ob.* 7, *Hartnack*).

FIGURA IX. Sezione dell' orlo della pinna destra ai lati della fenditura longitudinale. In *A* la malattia è incipiente: in *B* è avanzatissima.

e. Epidermide.
g. Grasso.
i. Tessuto di granulazione sostituente i tessuti normali.
m. Muscoli.
s. Glandula sebacea alterata.
t. Fasci di tessuto fibroso neoformato.

(*Oc.* 2, *Ob.* 4, *Hartnack*).

Digitized by Google

Fig. 7

Fig. 8

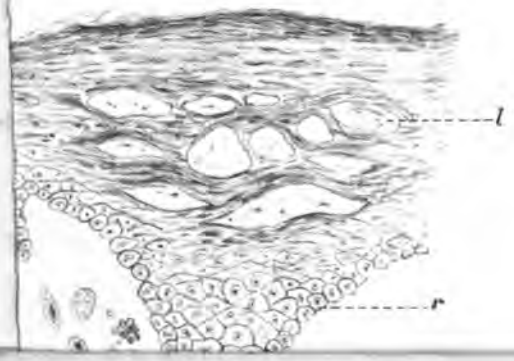

Fig. 9

Digitized by Google

Digitized by Google

TAVOLA IV.

Digitized by Google

FIGURA X. Fibre muscolari isolate: fra di esse si notano delle cellule rotonde e affusate.
b. Ammassi di microrganismi.
(*Oc.* 3, *Ob.* 8, *tubo alzato Hartnack*).

FIGURA XI. Sezione dell' orlo della pinna destra ai lati della fenditura longitudinale.
e. Epidermide cornea degenerata.
i. i. Tessuto di granulazione neoformato.
p. p. Perle epiteliali.
p'. Perla epiteliale con un pelo centrale.
r. Reticolo malpighiano degenerato.
(*Oc.* 3, *Ob.* 5, *Hartnack*).

FIGURA XII. Cartilagine del setto nasale in via di distruzione.
c. c. Capsule cartilaginee rigonfie.
i. Cellule rotonde che infiltrano la cartilagine.
n. Nucleo di una cellula cartilaginea rigonfio e degenerato.
(*Oc.* 2, *Ob.* 7, *Hartnack*).

FIGURA XIII. La stessa cartilagine a ingrandimento più piccolo, dimostrante il suo incurvamento.
c. c. Capsule cartilaginee.
i. Tessuto di cellule rotonde d' infiltrazione.
t. Tessuto fibroso neoformato.
(*Oc.* 3, *Ob.* 4, *Hartnack*).

FIGURA XIV. Sezione della corda vocale inferiore presso la cartilagine.
f. Sostanza fondamentale striata della cartilagine.
g. Tessuto grassoso.
m. Fibre muscolari longitudinali separate dall' infiltramento.
m'. Le stesse fibre più divaricate, tagliate traversalmente.
n. Nuclei di tessuto fibroso.
(*Oc.* 3, *Ob.* 4, *Hartnack*).

Digitized by Google

Fig. 10

Fig. 11

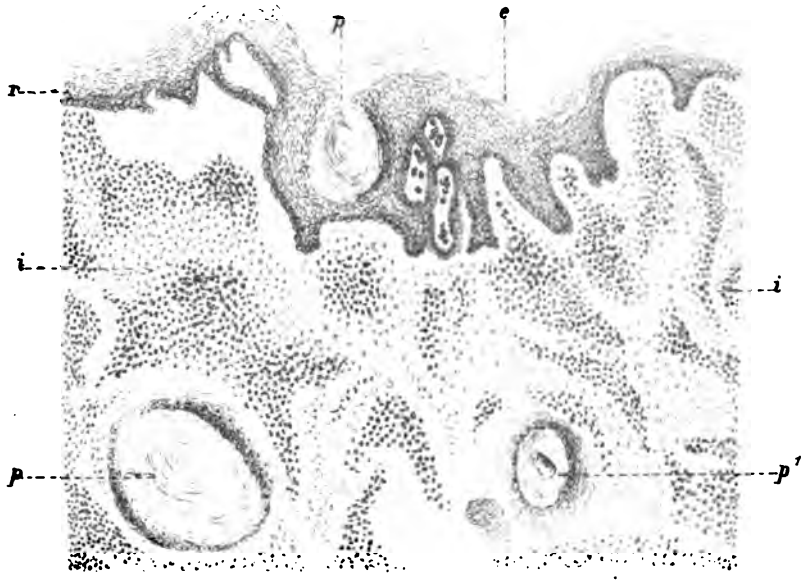

Fig. 12

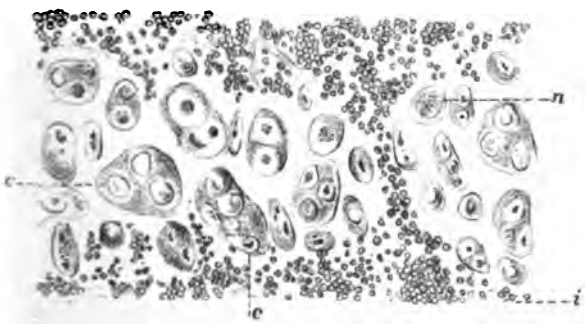

Fig. 13

Fig. 14

Digitized by Google

Digitized by Google

TAVOLA V.

Digitized by Google

FIGURA XV. Sezione dell' orlo della pinna destra ai lati della fenditura longitudinale.

e. Epidermide.
f. Follicolo pilifero e residuo del dutto sebaceo con epitelio degenerato.
g. Glandula sebacea alterata.
p. Pelo ed annessa glandula sebacea.
s. Glandula sudoripara in via di distruzione.
s'. Residui del gomitolo di una glandula sudoripara.

(*Oc.* 2, *Ob.* 4, *tubo alzato*, *Hartnack*).

FIGURA XVI. Sezione del residuo del palato molle: reticolo formato dai prolungamenti delle cellule d' infiltrazione.

(*Oc.* 2, *Ob.* 7, *Hartnack*).

FIGURA XVII, XVIII e XIX. Forme differenti assunte dagli zaffi interpapillari per l' ingrossamento delle cellule epidermiche.

(*Oc.* 3, *Ob.* 5, *Hartnack*).

FIGURA XX. Sezione orizzontale del corion in corrispondenza del mammellone destro del labbro superiore, dimostrante la disposizione dell' infiltramento ai contorni dei vasi, i quali oltre che nell' avventizia si mostrano ingrossati nella loro tunica media fino quasi a completa chiusura. La massima parte delle cellule è divenuta trasparente e si vedono dei gruppetti di quattro o cinque elementi simili a goccie di grasso.

(*Oc.* 3, *Ob.* 7, *Hartnack*).

FIGURA XXI. Sezione trasversale di un nervo del corion, dimostrante la forte infiltrazione nel perinevro e la parziale sostituzione di connettivo alle fibre nervose.

(*Oc.* 4, *Ob.* 8, *Hartnack*).

FIGURA XXII. Sezione trasversa di un vaso a forte ingrandimento, dimostrante la ricca infiltrazione dell' avventizia, l' ingrossamento della tunica media, ed il rigonfiamento dell' endotelio.

(*Oc.* 4, *Ob.* 4, *tubo alzato Hartnack*).

Digitized by Google

Fig. 15

Fig. 16

Fig. 17

Fig. 18

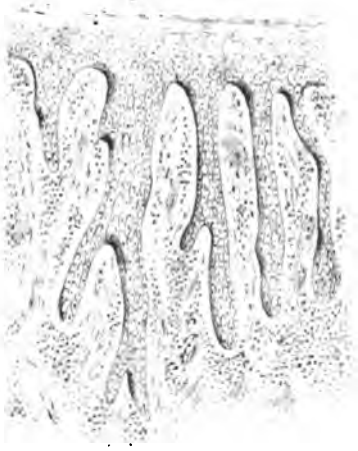

Fig. 19

Fig. 20

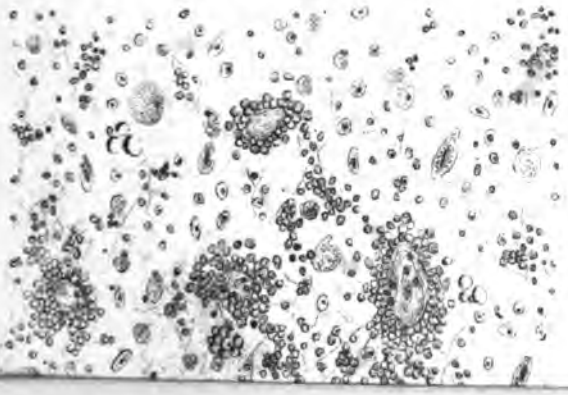

Fig. 21

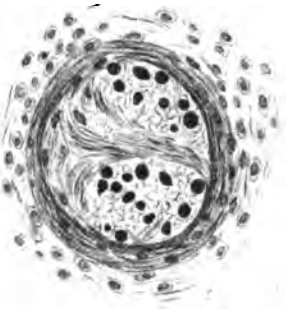

Fig. 22

Digitized by Google

Digitized by Google

Digitized by Google

Digitized by Google

Digitized by Google

Digitized by Google

OPERE GIÀ PUBBLICATE DAL R. ISTITUTO.

Sezione di FILOSOFIA E FILOLOGIA.

Volume I. — *Lire 10.*

Illustrazione di due Iscrizioni arabiche delle quali possiede i gessi l' Istituto di Studi superiori in Firenze, per Michele Amari.

L' Inno dell' Atarvaveda alla Terra [xii, 1], per Francesco Lorenzo Pullè.

L' Evoluzione del Rinascimento. Studio del prof. Adolfo Bartoli.

Corso di Letteratura greca dettato da Gregorio Uddulena nel R. Istituto di Perfezionamento in Firenze, l'anno 1867-68.

Il Tumulto dei Ciompi. Studio storico di Carlo Fossati (con l'aiuto di nuovi Documenti) presentato per tesi di laurea nel R. Istituto di Studi superiori in Firenze il 15 giugno 1873.

Elenco delle Opere pubblicate dai Professori della Sezione di Filosofia e Filologia del R. Istituto superiore.

Volume II.

1. **Sull'autenticità della Epistola ovidiana di Saffo a Faone e sul valore di essa per le Questioni saffiche.** Studio critico del professore Domenico Comparetti. — *Lire* 1. 75.
2. **In Hegesippi oratione de Halonneso**, Codicum florentinorum lectionis discrepantiam, descripsit Hieronymus Vitelli. — *Lire* 1.
3. **Enciclopedia Sinico-Giapponese** (Fascicolo 1°). Notizie estratte dal *Wa-kan san-sai *tu-ye* intorno al Buddismo, per Carlo Puini. — *Lire* 4.
4. **Sei Tavolette Cerate,** scoperte in un' antica Torre di casa Maiorfi in via Porta Rossa in Firenze, per Luigi Adriano Milani. — *Lire* 1.
5. **Miscellanea** [*ad* Cic. p. Sex. Rosc. 23, 64; p. Sest. 51, 110; Brut. 8, 31; de Legg. 1, 2, 6; Horat. A. P. 29; Epigramm. ap. Demosth. de Cor. § 289, pag. 322 R.], del prof. Girolamo Vitelli. — *Lire* 1.
6. **Le Origini della Lingua poetica italiana.** Principii di Grammatica storica italiana ricavati dallo studio dei Manoscritti con una introduzione sulla formazione degli antichi Canzonieri italiani, del Dott. C. N. Caix. — *Lire* 12.

Intorno ad alcuni luoghi della Ifigenia in Aulide di Euripide. Osservazioni di Girolamo Vitelli, con una nuova collazione del Cod. Laur. pl. 32, 2 e sette tavole fotolitografiche. — *Lire* 5.

Del Papiro specialmente considerato come materia che ha servito alla scrittura. Memoria del prof. Cesare Paoli. — *Lire* 3.

Il Mito di Filottete nella Letteratura classica e nell' Arte figurata. Studio monografico di Luigi Adriano Milani, con una cromolitografia e tre tavole fotolitografiche. — *Lire* 6.

Della Interpetrazione panteistica di Platone, tesi di laurea di Alessandro Chiappelli. — *Lire* 8.

L' invito di Eudossia a Genserico, studio critico del prof. Giuseppe Morosi. — *Lire* 3.

Stato e Chiesa negli scritti politici dalla fine della lotta per le investiture, sino alla morte di Ludovico il Bavaro [1122-1347], studio storico di Francesco Scaduto. — *Lire* 4. 50.

I più antichi frammenti del Costituto Fiorentino raccolti e pubblicati da Giuseppe Rondoni. — *Lire* 4. 50.

Accademia Orientale.

Il Commento medio di Averroe alla Retorica di Aristotele, pubblicato per la prima volta nel Testo arabo dal prof. Fausto Lasinio. — Fascicoli I, II e III, pag. 1-96 del Testo. *Lire* 6.

Repertorio Sinico-Giapponese, compilato dai professori A. Severini e C. Puini. — *Lire* 50.

La Ribellione di Masacado e di Sumitomo. Testo giapponese riprodotto in caratteri cinesi quadrati e in catacana per cura di Lodovico Nocentini. — *Lire* 3.

Detto. Traduzione italiana con Proemio e Tavola geografica del Giappone. — *Lire* 2.

Il Santo Editto di K'aň-hi e l' amplificazione di Yuň-Ceň, tradotti con note filologiche da Lodovico Nocentini. — *Lire* 4.

Detto. Versione mancese riprodotta a cura di Lodovico Nocentini. — *Lire* 10.

Il Commento del Donnolo sul Libro della Creazione, pubblicato per la prima volta nel testo ebraico, con note critiche e introduzione, dal prof. David Castelli. — *Lire* 8.

Il primo sinologo P. Matteo Ricci, per Lodovico Nocentini. — *Lire* 2. 50.

Digitized by Google

Sezione di MEDICINA E CHIRURGIA e SCUOLA DI FARMACIA.

VOLUME I. — *Lire 10.*

Della non attività della Diastole Cardiaca e della Dilatazione Vasale. Memorie quattro del prof. RANIERI BELLINI.

Storia compendiata della Chirurgia Italiana dal suo principio fino al Secolo XIX, del prof. CARLO BURCI.

Due Osservazioni raccolte nella Clinica delle Malattie della Pelle durante l'anno accademico 1874-75 dai dottori CESARE NERAZZINI e DOMENICO BARDUZZI sulla **Elefantiasi degli Arabi** e sulla **Sclerodermia,** e pubblicate per cura del professore AUGUSTO MICHELACCI.

Sopra un Caso di Sclerodermia. Studio clinico del dottor DOMENICO BARDUZZI.

Studi Chimici effettuati durante l'anno accademico 1874-75 dagli Studenti di Farmacia di terzo anno nel Laboratorio di Chimica-Farmaceutica sotto la direzione del prof. LUIGI GUERRI.

Elenco delle OPERE PUBBLICATE DAI PROFESSORI DELLA SEZIONE DI MEDICINA E CHIRURGIA DEL R. ISTITUTO SUPERIORE.

Del Processo morboso del Colera Asiatico, ec. Memoria del Dott. FILIPPO PACINI. — *Lire* 2. 50.

Il primo anno della Clinica Ostetrica diretta dal prof. VINCENZO BALOCCHI nella **Nuova Maternità di** Firenze. Rendiconto del Dott. ERNESTO GRASSI aiuto alla Clinica stessa. — *Lire* 2. 50.

Archivio della Scuola d'Anatomia Patologica, diretto dal prof. GIORGIO PELLIZZARI. **Volume I.** (Con 10 Tavole). — *Lire* 10.

— — Volume II. (Con 8 Tavole). — *Lire* 8.

Sezione di SCIENZE FISICHE E NATURALI.

Zoologia del Viaggio intorno al Globo della Regia Pirocorvetta *Magenta* durante gli anni 1865-68. — **Crostacei Brachiuri e Anomouri** per ADOLFO TARGIONI-TOZZETTI. — Un Volume (con 13 Tavole). — *Lire* 20.

Studi e ricerche sui Picnogonidi. Parte Prima: *Anatomia e Biologia* (con 2 Tavole). — **Descrizione di alcuni Batraci Anuri Polimeliani e Considerazioni intorno alla Polimelia** (con 1 Tavola). Due Note del dottor G. CAVANNA. — *Lire* 3.

Sulla Teoria fisica dell' Elettrotono nei Nervi. Esperienze del dott. A. ECCHER (con 2 Tavole). — *Lire* 1. 50.

Sulle Forze elettromotrici sviluppate dalle Soluzioni Saline a diversi gradi di concentrazione coi metalli che ne costituiscono la base, del dottore A. ECCHER (con 2 Tavole). — *Lire* 1. 80.

Ancora sulla Polimelia dei Batraci anuri (con una Tavola). — **Sopra alcuni Visceri del Gallo cedrone** [*Tetrao Urogallus* Linn.] (con una Tavola). Due Note del dottore G. CAVANNA. — *Lire* 2.

Il Globo Celeste arabico del secolo XI, esistente nel Gabinetto degli strumenti antichi di Astronomia, di Fisica e di Matematica del R. Istituto di Studi superiori, illustrato da F. MEUCCI. — *Lire* 2. 80.

Ricerche sulle Formole di costituzione dei Composti ferrici. — Parte Prima: *Idrati ferrici.* — Nota del Dottore DONATO TOMMASI. — *Lire* 1. 50.

Tavole per una « Anatomia delle Piante Aquatiche » Opera rimasta incompiuta di FILIPPO PARLATORE. — *Lire* 5.

Sulle Convulsioni epilettiche per veleni. Ricerche critico-sperimentali per A. ROVIGHI e G. SANTINI fatte nel laboratorio di Fisiologia diretto dal prof. L. LUCIANI. — *Lire* 1. 50.

COLLEZIONE SCOLASTICA.

Accademia Orientale.

Le Curiosità di Jocohama. Testo Giapponese trascritto e tradotto da A. SEVERINI. — Parte Prima, Testo riprodotto in Fotolitografia. — *Lire* 3.

Detto, Parte Seconda e Terza, Trascrizione, Traduzione e Note da A. SEVERINI. — *Lire* 2.

La Via della Pietà Filiale. Testo Giapponese trascritto, tradotto ed annotato da CARLO VALENZIANI. — Parte Prima, Testo riprodotto in Fotolitografia. — *Lire* 6.

Detto. Parte Prima, trascrizione, traduzione e Note. — (*Seconda edizione riveduta e corretta*). — *Lire* 3.

Elementi della Grammatica Mongolica di CARLO PUINI. — *Lire* 2.

Il Taketori Monogatari ossia **la Fiaba del Nonno Tagliabambù.** Testo di lingua Giapponese del nono secolo, tradotto, annotato e pubblicato per la prima volta in Europa da A. SEVERINI. — Parte Prima, Traduzione. — *Lire* 2.

Programma di Paleografia latina e di Diplomatica, esposto sommariamente da CESARE PAOLI. — *Lire* 1.75

(Il Deposito è presso i SUCCESSORI LE MONNIER, Firenze, Via San Gallo, n. 33.)

Digitized by Google

207 4

93

7148

PUBBLICAZIONI

DEL R. ISTITUTO DI STUDI SUPERIORI PRATICI E DI PERFEZIONAMENTO

IN FIRENZE.

SEZIONE DI MEDICINA E CHIRURGIA.

RECEIVED

APR 13 1893

ARCHIVIO

DELLA

SCUOLA D'ANATOMIA PATOLOGICA

DIRETTO

DAL

PROF. GIORGIO PELLIZZARI.

VOLUME TERZO,

con 87 incisioni intercalate nel testo.

FIRENZE.

COI TIPI DEI SUCCESSORI LE MONNIER.

1885.

Digitized by Google

Digitized by Google

Digitized by Google

Digitized by Google

R. ISTITUTO DI STUDI SUPERIORI PRATICI E DI PERFEZIONAMENTO

IN FIRENZE.

ARCHIVIO

DELLA

SCUOLA D' ANATOMIA PATOLOGICA

DIRETTO

DAL

PROF. GIORGIO PELLIZZARI.

VOLUME TERZO,

con 87 incisioni intercalate nel testo.

FIRENZE.

COI TIPI DEI SUCCESSORI LE MONNIER.

1885.

Digitized by Google

Digitized by Google

L' ORGANO DELL' UDITO

NUOVE INDAGINI ANATOMICHE COMPARATE

DI

ALESSANDRO TÀFANI

PROFESSORE D' ISTOLOGIA FISIOLOGICA NEL REGIO ISTITUTO DI STUDI SUPERIORI IN FIRENZE.

Digitized by Google

Digitized by Google

AL LETTORE.

Questo lavoro, a cui da varii anni dedico le più assidue cure, ha lo scopo di mettere in chiaro le particolarità dell' orecchio interno.

Dal metodo comparativo, che io applicai incominciando i miei studii dall' esame della semplice Otociste dei Cefalopodi, presi il filo conduttore ad intendere molti dei più difficili fatti relativi alla conformazione grossolana e minuta dell' organo acustico umano. E dalle indagini graduali, compiute in gran numero, mi venner fuori gli argomenti per dimostrare quelle uniformità che regolano l' esterna apparenza e l' intima tessitura del laberinto membranoso nelle differenti classi dei vertebrati.

A due miei cari maestri, a Filippo Pacini, perduto da poco con grave dolore, ed a Giorgio Pellizzari, vivente operoso per la nostra Facoltà di Medicina, dei quali fui ajuto, debbo poi gratitudine per avermi somministrato una gran parte dei mezzi occorrenti a condurre a termine e pubblicare questa Memoria.

ALESSANDRO TAFANI.

Dal Laboratorio d' Istologia fisiologica di Firenze,
30 Luglio del 1885.

Digitized by Google

Digitized by Google

BIBLIOGRAFIA.[1]

CORTI, Recherches sur l'organe de l'ouïe des mammifères. — *Zeitschrift für wissenschaftliche Zoologie herausgegeben von Siebold und Kölliker.* 1851.

CALORI, Sull' Anatomia dell' Axolotl. *Memorie dell' Accademia delle Scienze dell' Istituto di Bologna.* T. 3, F. 3, pag. 298. Bologna, 1852.

REISSNER, Zur Kenntniss der Schnecke im Gehörorgan der Säugethiere und des Menschen. — *J. Müller's Archiv für Anat., Phys. und wiss. Medicin*, 1854.

CLAUDIUS, Bemerkungen über den Bau der häutigen Spiralleiste der Schnecke. — *Zeitschrift f. wissensch. Zoologie*, Bd. 7, 1855.

BOETTCHER, Observationes microscopicae de ratione qua nervus cochleae mammalium terminatur. *Dissertatio.* Dorpati, 1856.

LEYDIG, Lehrbuch der Histologie des Menschen und der Thiere. — Frankfurt, 1857, S. 262.

MAX SCULTZE, Über die Endigungsweise des Hörnerven im Labyrinth. — *J. Müller's Archiv für Anat., Phys. und wissensch. Medicin*, 1858.

CLAUDIUS, Physiologische Bemerkungen über das Gehörorgan der Cetaceen und das Labyrinth der Säugethiere. Kiel, 1858.

BOETTCHER, Weitere Beiträge zur Anatomie der Schnecke. — *Archiv für pathologische Anatomie und Physiologie*, S. 243, 1859.

DEITERS, Beiträge zur Kenntniss der Lamina spiralis membranacea der Schnecke. — *Zeitschrift f. wissensch. Zoologie* Bd. X, S. 1, 1860.

— Untersuchungen über die Lamina Spiralis membranacea. Bonn, 1860.

KÖLLIKER, Der embryonale Schneckenkanal und seine Beziehungen zu den Theilen der fertigen Cochlea. — *Würzburger naturwissenschaftl. Zeitschrift*, Bd. II, 1861.

— Entwickelungsgeschichte des Menschen und der höheren Thiere. Leipzig, 1861.

DEITERS, Ueber das innere Gehörorgan der Amphibien. — *Archiv für Anatomie, Physiologie und wissensch. Medicin herausgeg. von Reichert und Du Bois-Reymond*, 1862.

LANG, Ueber das Gehörorgan der Cyprinoiden. — *Zeitschrift f. wissensch. Zoologie*, Bd XIII, 1863.

HENSEN, Zur Morphologie der Schnecke des Menschen und der Säugethiere. — *Zeitschrift f. wissensch. Zoologie*, Bd. XIII, S. 81, 1863.

VOLTOLINI, Ueber die bisher verkannte Gestalt des häutigen Labyrinthes im Ohre des Menschen. — *Virchow's Archiv*, Bd. 28, 1863.

LOEWENBERG, Études sur les membranes et les canaux du limaçon. — *Gazzette hebdomadaire*, 1864, pag. 694.

[1] Chi desiderasse conoscere la bibliografia che precede la classica Memoria del Corti, potrà consultare l'Opera del Retzius intitolata « Das Gehörorgan » Stockholm 1881-84.

Digitized by Google

OWSYANNIKOW, Über das Gehörorgan von Petromyzon fluviatilis. — *Mémoires de l'Académie impériale des Sciences de St. Petersbourg*, VII Série, Tome VIII, 1864.

REICHERT, Beitrag zur feineren Anatomie der Gehörschnecke des Menschen und der Säugethiere. — *Abhandl. d. Königl. Akad. der Wissensch. zu Berlin*, 1864.

ODENIUS, Ueber die Gestalt des häutigen Labyrinthes beim erwachsenen Menschen. — *Archiv für Ohrenheilkunde*, Bd. I, 1864.

LOEWENBERG, La lame spirale du limaçon de l'oreille de l'Homme et des mammifères. — *Journal de l'Anatomie et de la Physiologie publié par Robin*, pag. 605, 1866.

HASSE, De cochlea avium. — *Dissertatio inauguralis medica*. — Kiliae, 1866.

— Die Schnecke der Vögel. — *Zeitschrift f. wissensch. Zoologie*, Bd. XVII, 1866.

ODENIUS, Ueber das Epithel der Maculae acusticae beim Menschen. — *Archiv für mikr. Anatomie*. 1867.

OWSYANNIKOW und KOWALEWSKY, Ueber das Centralnervensystem und das Gehörorgan der Cephalopoden. — *Mémoires de l'Académie impériale des Sciences de St. Petersbourg*. 1867.

HASSE, Beiträge zur Entwickelung der Gewebe der häutigen Vogelschnecke. — *Zeitschrift f. wissensch. Zoologie*, Bd. XVII, 1867.

— Nachträge zur Anatomie der Vogelschnecke. — *Zeitschrift für wissensch. Zoologie*, Bd. XVII, 1867.

— Die Endigungsweise des nervus acusticus im Gehörorgane der Vögel. — *Nachrichten d. K. Gesellsch. d. Wissensch. und d. G. A. Universität zu Göttingen*. Mai, 8, 1867. N. 11.

— Der Bogenapparat der Vögel. — *Zeitschrift f. wissensch. Zoologie*, Bd. 1867.

RÜDINGER, Ueber die Zotten in den häutigen halbkreisförmigen Kanälchen des menschlichen Labyrinthes. — *Archiv für Ohrenheilkunde*, Bd. II, 1867.

— Vergleichend-anatomische Studien über das häutige Labyrinth. — *Monatsschr. für Ohrenheilkunde*, 1867.

LOEWENBERG, La lame spirale du limaçon de l'oreille de l'Homme et des mammifères. — *Journal de l'Anatomie et de la Physiologie*, pag. 626, 1868.

ROSENBERG, Untersuchungen über die Entwickelung des Canalis cochlearis der Säugethiere. Dorpat, 1868.

STIEDA, Studien über das centrale Nervensystem der Knochenfische. — *Zeitschrift f. wissensch. Zoologie*, Bd. 18, 1868.

LACAZE-DUTHIERS, Sur les organes de l'audition (Otolithes) de quelques animaux invertébrés. — *Compt. rend.*, pag. 882, 1868.

HASSE, Die Histologie des Bogenapparates und des Steinsacks der Frösche. — *Zeitschrift für wissensch. Zoologie*. Bd. XVIII. 1868.

HASSE, Das Gehörorgan der Frösche. — *Zeitschrift für wissensch. Zoologie*, XVIII Bd., 1868.

— Die cupula terminalis der Cyprinoiden. — *Anatomische Studien*. Leipzig, 1869.

BOETTCHER, Ueber den Aquaeductus vestibuli bei Katzen und Menschen. — *Reichert und Du Bois Reymond's Archiv*, S. 372, 1869.

— Ueber Entwickelung und Bau des Gehörlabyrinths nach Untersuchungen an Säugethieren. Dresden, 1869.

BOLL, Beiträge zur vergleichenden Histologie des Molluskentypus. — *Archiv für mikr. Anatomie. Supplement*. 1869, Gehörorgan, S. 73.

HASSE, Zur Morphologie des Labyrinthes der Vögel. — *Anatomische Studien*, 1870.

— Das Gehörorgan der Schildkröten. — *Anat. Studien*, 1870.

— Die Lymphbahnen des inneren Ohres der Wirbelthiere. — *Anat. Studien*, 1870.

— Das knöcherne Labyrinth der Frösche. — *Anat. Studien*, 1870.

Digitized by Google

HASSE, Das Gehörorgan der Fische. — *Anat. Studien*, 1870.
— Ueber den Bau des Gehörorganes von Siredon pisciformis und über die vergleichende Anatomie des Kiefersuspensorium. — *Anat. Studien*, 1870.
— Die Morphologie des Gehörorganes von Coluber natrix. — *Anat. Studien*, 1870.
— Das Gehörorgan der Crocodile nebst weiteren vergleichend anatomischen Bemerkungen über das mittlere Ohr der Wirbelthiere und dessen Annexa. — *Anat. Studien*, 1870.
GOTTSTEIN, Ueber den feinern Bau und die Entwickelung der Gehörschnecke beim Menschen und den Säugethieren. — *Archiv für mikr. Anatomie*, Bd. VIII.
CLASON, Die Morphologie des Gehörorganes der Eidechsen. — *Anat. Studien*, 1870.
KETEL, Ueber das Gehörorgan der Cyclostomen. — *Anat. Studien*, 1870.
WINIWARTER, Untersuch. über die Gehörschnecke der Säugethiere. — *Sitzungsber. d. K. Akad. d. Wissensch. zu Wien.* Bd. LXI, 1870.
CARL, Beiträge zur Morphologie des Utriculus, Sacculus und ihren Anhängen bei den Säugethieren. — *Anat. Studien*, 1870.
RÜDINGER, Beiträge zur Histologie des Gehörorganes. München, 1870.
GOTTSTEIN, Beiträge zum feineren Bau der Gehörschnecke. — *Centralblatt f. die medic. Wissensch.* 1870. Sept.
GOTTSTEIN, Ueber den feinern Bau und die Entwickelung der Gehörschnecke beim Menschen und den Säugethieren. — *Habilitations-Abhandl. zu Breslau am 20 Dec. 1871. Bonn 1871.*
LEYDIG, Ueber das Gehörorgan der Gasteropoden. — *Archiv für mikr. Anatomie*, S. 202, 1871.
REICHERT, Beitrag zur feineren Anatomie der Gehörschnecke beim Menschen und den Säugethieren. — *Archiv für Anatomie und Physiologie.* S. 117. 1871.
RETZIUS, Om hörselnervens ändningssätt i maculae och cristae acusticae. *Nordiskt Medicinskt Arkiv.*, Bd. III, 1871, Stockholm.
BOETTCHER, Recherches sur le développement et la structure de l'oreille interne chez les mammifères. — *Journal de l'Anatomie et de la Physiologie.* 1872.
EBNER, Das Nerven-Epithel der Cristae acusticae. — *In Schriften des med. nat. wissensch. Vereins zu Innsbruck*, *3. Jahrg.* 1872.
RÜDINGER, Das häutige Labyrinth. — *Handbuch der Lehre von den Geweben des Menschen und der Thiere*, *herausg. von S. Stricker*, S. 882, 1872.
WALDEYER, Hörnerv und Schnecke. — *Handbuch der Lehre von den Geweben des Menschen und der Thiere*, *herausg. von S. Stricker*, S. 915, 1872.
NUEL, Beitrag zur Kenntniss der Säugethierschnecke. — *Archiv f. mikr. Anatomie*, Bd. VIII, 1872.
BOETTCHER, Kritische Bemerkungen und neue Beiträge zur Literatur des Gehörlabyrinthes. Dorpat. 1872.
HASSE, Die vergleichende Morphologie und Histologie des häutigen Gehörorganes der Wirbelthiere. — *Supplement zu den Anatomischen Studien.* Bd. I, Leipzig, 1873.
RETZIUS, Zur Kenntniss von dem membranösen Gehörlabyrinthe. — *Archiv für Anat. und Physiologie*, S. 83, 1873.
GEGENBAUR, Manuel d'Anatomie Comparée. — Traduit en français sous la direction de Carl Vogt, 1874.
CLAUS, Das Gehörorgan der Heteropoden. — *Archiv für mikr. Anatomie*, S. 103, 1875.
HORBACZEWSKI, Ueber den Nervus vestibuli. — *Sitzungsber. d. Kais. Akad. d. Wissensch. Wien.* Bd. LXXI, 1875.
WIEDERSHEIM, Der Aquaeductus vestibuli von Phyllodactylus europaeus. — *Vorläufige Mittheilung.* Würzburg, 1875.

Digitized by Google

UTZ, Beitrag zur Histologie der häutigen Bogengänge. München, 1875.

LAVDOWSKY, Untersuchungen über den akustischen Endapparat der Säugethiere. *Archiv f. mikr. Anatomie*, Bd. XIII, 1876.

RANKE, Das akustische Organ im Ohre der Pterotrachea. — *Archiv f. mikr. Anatomie*, 1876.

PRITCHARD, The Termination of the Nerves in the Vestibule and Semicircular Canals of Mammals. — *Quarterly Journal of Microscopical Science.* London, 1876, pag. 398.

MEYER, Études histologiques sur le labyrinthe membraneux et plus spécialement sur le limaçon chez les Reptiles et les Oiseaux. — Strasbourg, Trübner, 1876.

COYNE, Anatomie et développement des parties molles de l'Oreille interne. — *Thèse.* Paris, 1876.

W. KRAUSE, Allgemeine und mikroscopische Anatomie. Hannover, 1876.

KUHN, Untersuchungen über das häutige Labyrinth der Knochenfische. — *Archiv für mikr. Anatomie.* 1877.

NUEL, Recherches microscopiques sur l'Anatomie du Limaçon des Mammifères. — *Mémoires couronnés et mémoires des Savants étrangers, publiés par l'Académie royale des Sciences, des Lettres et des Beaux-arts de Belgique.* 1878.

DERCUM, On the Morphology of the Semicircular Canals. — *American naturalist.* Bd. XIII, pag. 366-374, 1878.

PRITCHARD, The Development of the Organ of Corti. — *Journal of Anatomy and Physiology normal and pathological.* — Vol. XIII, Part. I, October 1878 (La tavola relativa è nella parte seconda dello stesso volume).

HENSEN, Bemerkungen gegen die Cupula terminalis (Lang). — *Archiv für Anat. und Physiologie*, 1878, S. 486.

RETZIUS, Till kännedomen om den membranösa hörsellabyrinten hos broskfiskarna. — *Nordiskt Medicinskt Arkiv.* Bd. X, 1878.

CISOFF, Ueber das Gehörlabyrinth der Knorpelfische. — *Sitzung. der Nat. Gesellschaft an der K. Universität zu Kasan*, 10 Mai 1879.

— Ueber das Gehörorgan der Ganoiden. — *Archiv für mikr. Anatomie*, S. 486, 1880.

KUHN, Ueber das häutige Labyrinth der Amphibien. — *Archiv für mikr. Anatomie*, S. 479, 1880.

CHATIN, Les organes des Sens dans la Série animale. — *J. B. Baillière.* Paris, 1880.

RETZIUS, Zur Kenntniss des inneren Gehörorganes der Wirbelthiere. — *Archiv f. Anat. und Physiologie.* 1880.

MINOT, Some recent investigations of the Histology of the Scala media Cochleae. *Amer. Journal of Otology.* 1881.

GELLÉ, De l'Oreille. — Pathogénie et traitement de la Surdité. — *Adrien Delahaye.* Paris, 1881.

RETZIUS, Das Gehörorgan der Wirbelthiere. Morphologisch-histologische Studien. I. Das Gehörorgan der Fische und Amphibien mit 35 Tafeln. *Stockholm*, 1881.

KUHN, Ueber das häutige Labyrinth der Reptilien. — *Archiv f. mikr. Anatomie.* 1881.

HESSE, Bemerkungen über die Lymphbahnen des inneren Ohres. — *Archiv für Ohrenheilkunde.* Bd. 17, S. 188-194, 1881.

COYNE, Morphologie de la membrane de Schrapnell. — *Mémoires de la Société des Sciences physiques et naturelles de Bordeaux.* II Série, T. IV, pag. 61-63.

STEINBRÜGGE. Ueber ein eigenthümliches Verhalten des Plasterepithels der endolymphatischen Räume des Menschen. — *Zeitschrift für Ohrenheilkunde.* X Bd. S. 109. 1881.

RETZIUS, Ueber die peripherische Endigungsweise des Gehörnerven. — *Biologische Untersuchungen.* S. 51-60, 1881. Stockholm.

Digitized by Google

RETZIUS, Das membranöse Gehörorgan von Polypterus etc. — *Biologische Untersuchungen.* S. 61-66, 1881.

NUSSBAUM, Ueber das anatomische Verhältniss zwischen dem Gehörorgane und den Schwimmblasen bei den Cyprinoiden. — *Zool. Anzeiger.* Nr. 95, S. 552-556, 1881.

PRITCHARD, The Cochlea of the Ornithorhynchus platypus compared with that of ordinary Mammals and of Birds. — *Philosophical Transactions of the Royal Society of London.* Vol. XXXI, pag. 149-153, 1881.

KÖLLIKER, Vésicule auditive primitive et ses premières métamorphoses. — *Embryologie de l'Homme et des animaux supérieurs*, pag. 729. Paris, 1881.

RETZIUS, Die Gestalt des membranösen Gehörorgans des Menschen. — *Biologische Untersuchungen. 2 Jahrgang.* 1882.

— Ueber ein Blutgefässe führendes Epithelgewebe im membranösen Gehörorgan. — *Biologische Untersuchungen*, S. 97, 1882.

FERRÉ, Contribution à l'étude de la crête auditive chez les vertébrés. Bordeaux, 1882.

RETZIUS, Zur Histologie der häutigen Gehörschnecke des Kaninchens. — *Biologische Untersuchungen.* S. 103. 1882.

— Ueber die Endigungsweise des Gehörnerven in den Maculae und Cristae acusticae. — *Biologische Untersuchungen.* S. 145. 1882.

COYNE, Oreille. — *Dictionnaire encyclopédique des Sciences médicales.* Tom. XVII, série 2ª, Ore-Ors.

TAFANI, Gli epitelii acustici. — *Sperimentale.* 1883. — e.... Les épithéliums acoustiques. — *Archives italiennes de Biologie.*

CARL von NOORDEN, Die Entwickelung des Labyrinthes bei den Knochenfischen. — *Archiv für Anatomie und Physiologie.* 1883.

WIEDERSHEIM, Lehrbuch der vergleichenden Anatomie der Wirbelthiere. — Jena, 1882-83.

CHATIN, Recherches pour servir à l'histoire du noyau dans l'épithélium auditif des Batraciens. — *Avec 2 pl.* Paris 1883.

CANESTRINI R. e PARMIGIANI, Gli Otoliti dei Pesci. — Padova, P. Prosperini, 1883.

STEINBRÜGGE, Ueber die zelligen Gebilde des menschlichen Corti'schen Organs, *Zeitschrift f. Ohrenheilkunde.* Bd. XII, 1883-1884.

STEINBRÜGGE, On the Position of Reissner's Membrane in the Human Cochlea. — *Archives of Otology.* 1884.

BEARD, On the Segmental sense Organs of the lateral Line, and on the Morphology of the Vertebrate Auditory Organ. — *Zoologischer Anzeiger.* 17 März 1884.

COYNE et FERRÉ, Contribution à l'étude de la Cupule terminale. — *Annales des Maladies de l'Oreille, du Larynx etc.* Mars 1884.

TAFANI, L'organo del Corti nelle Scimmie. — *Giornale per le malattie dell'Orecchio ec.*, diretto dal dott. V. Grazzi. Giugno 1884.

— L'organe de Corti chez les Singes. — *Archives italiennes de Biologie.*

RETZIUS, Das Gehörorgan der Wirbelthiere. Morphologisch-histologische Studien. — II. Das Gehörorgan der Reptilien, der Vögel und der Säugethiere. Stockholm, 1884.

FERRÉ, Des ganglions intra-rocheux du nerf auditif chez l'Homme. — *Compt. rend. Acad. des Sciences*, 23 mars 1885 e *Journal de Micrographie*, Juin 1885, pag. 273.

THANHOFFER. Das Gehörorgan. — *Grundzüge der vergleichenden Physiologie und Histologie.* Stuttgart, 1885.

CANESTRINI R., Osservazioni sull'apparato uditivo di alcuni Pesci. — *Estratto dagli Atti della Soc. Ven.-Trent.*, vol. IX, fasc. 2.

Digitized by Google

Digitized by Google

INDICE DELLE MATERIE.

AL LETTORE ..... Pag. V
Bibliografia VII
Indice delle materie XIII
Indice delle incisioni XVI

CAPITOLO PRIMO.

Preliminari. — Lo sviluppo del laberinto membranoso dei Mammiferi accenna ad una graduale complicazione corrispondente in molti punti a quella che si osserva studiando comparativamente il medesimo organo dai Cefalopodi all' Uomo 1

Scopo del presente lavoro. — Metodo seguito per condurlo a termine .. 3

Breve riassunto delle nostre conoscenze relative all' organo dell' udito degli animali gerarchicamente inferiori ai Molluschi. — Prototipo dell' organo dell' udito 7

Tennica adoprata per le indagini macroscopiche e microscopiche sulle quali si basa il presente lavoro 9

CAPITOLO SECONDO.

Organo dell' udito dei Cefalopodi. — Breve riassunto delle conoscenze che si hanno intorno all' organo dell' udito dei Molluschi gerarchicamente inferiori ai Cefalopodi 16

ORGANO DELL' UDITO DEI CEFALOPODI OCTOPODI. — Otociste dell' Octopus vulgaris 23

ORGANO DELL' UDITO DEI CEFALOPODI DECAPODI. — Otociste del Loligo vulgaris e della Sepia officinalis 57

CAPITOLO TERZO.

Organo acustico membranoso dei Pesci. Generalità 71

ORGANO DELL' UDITO DEI CICLOSTOMI. — Myxine glutinosa 72
Petromyzon marinus 76

LABERINTO MEMBRANOSO DEI GANOIDI. – Acipenser sturio 99

LABERINTO MEMBRANOSO DEI TELEOSTEI 112
Mullus surmuletus 113

Digitized by Google

Oblata melanura ..... Pag. 121
Box salpa 127
Labrax lupus 127
Dentex vulgaris 129
Labrus turdus 130
Belone acus 131
Rhombus laevis 133
Solea vulgaris 137
Merlucius esculentus 137
Tinca italica 141
Cyprinus auratus 144
Cyprinus reina 145
Exos lucius 145
Conger vulgaris 149
Anguilla vulgaris 153
Murena helena 153
Laberinto membranoso degli Elasmobranchi. — Chimaera monstruosa 154
Scyllium stellare 156
Spinax acanthias 163
Squatina angelus 165
Myliobatis noctula 167
Dasybatis astherias 171
Torpedo narce 173
Tessitura intima delle varie parti costituenti il laberinto membranoso dei Pesci 175

CAPITOLO QUARTO.

Laberinto membranoso degli Anfibii 196

Urodeli. — Proteus anguinus 196
Siredon mexicanus 200
Triton cristatus 204
Anuri. — Bufo vulgaris 205
Hyla arborea 211
Rana esculenta 211
Tessitura intima delle varie parti costituenti il laberinto membranoso degli Anfibii 218

CAPITOLO QUINTO.

Laberinto membranoso dei Rettili 223

Cheloniani. — Cistudo europaea 223
Testudo graeca 229
Ofidiani. — Tropidonotus natrix 229
Zamenis viridiflavus 234
Sauriani. — Lacerta viridis 236
Platydactylus facetanus 238
Idrosauriani. — Coccodrilli 241
Champsa lucius 242
Tessitura intima delle varie parti costituenti il laberinto membranoso dei Rettili 250

Digitized by Google

CAPITOLO SESTO.

Laberinto membranoso degli Uccelli ..... Pag. 268

Anas boschas 268
Meleagris gallopavo 278
Columba livia 278
Tessitura intima delle varie parti costituenti il laberinto membranoso degli Uccelli 280

CAPITOLO SETTIMO.

Laberinto membranoso dei Mammiferi 292

Cavia cobaja 296
Lepus cuniculus 300
Felis domesticus 300
Cercopythecus viridis 301
Uomo 305
Tessitura intima delle varie parti costituenti il laberinto membranoso dei Mammiferi 312

CAPITOLO OTTAVO.

Epilogo 361

Digitized by Google

INDICE DELLE INCISIONI.

FIGURA 1. Otocisti dell'*Octopus vulgaris* vedute nel loro rapporto con la cassula acustica ..... Pag. 25
2. Tessuto della parete dell'Otociste d'un *Octopus* 36
3. Listerella acustica dell'*Octopus vulgaris* ed elementi dell'epitelio che tappezza il condottino endolinfatico 38
4. Sezione trasversale del *ductus endolymphaticus* dell'*Octopus* 40
5. Epitelio della macchia acustica dell'*Octopus* 42
6. Frammenti delle cellule acustiche dell'*Octopus* 43
7. Elementi che compongono nell'*Octopus* il neuroepitelio. — Essi sono soltanto in parte fra loro in rapporto 44
8. I medesimi elementi della figura precedente ma in completo rapporto fra loro 44
9. Parziale sezione trasversa della macchia acustica dell'*Octopus vulgaris* 48
10. Superficie libera della listerella acustica dell'*Octopus vulgaris* .. 51
11. Sezione trasversa della cresta acustica dell'*Octopus vulgaris* ... 52
12. Macchia e listerella acustica della *Sepia officinalis* 60
13. Porzione periferica dell'epitelio della macchia acustica della *Sepia officinalis* 63
14. Porzione più alta dell'epitelio della macchia acustica della *Sepia officinalis* 64
15. Tre varietà di elementi che si trovano nelle parti centrali della macchia acustica della *Sepia officinalis* 65
16. Elementi che compongono la listerella acustica della *Sepia officinalis* 66
17. Epitelio indifferente dell'Otociste della *Sepia officinalis* 68
18. Elementi isolati dalla listerella acustica della *Sepia officinalis* e terminazioni nervose 69
19. Epitelio della parte più bassa della macchia acustica d'un *Loligo*. 70
20. Cartilagine che forma la cassula all'organo acustico del *Petromyzon marinus* 79
21. Organo acustico del *Petromyzon marinus* veduto di sopra 83
22. Organo acustico del *Petromyzon marinus* veduto dal lato della cavità craniense 83
23. Spaccato dell'organo acustico del *Petromyzon marinus* per mettere in evidenza la *crista frontalis* del Ketel 84
24. Ampolla trifida destra del *Petromyzon* veduta dal lato che guarda nell'interno del vestibulo 86
25. Sezione trasversa dell'ampolla del *Petromyzon* nel luogo ove è contenuta la cresta acustica 89
26. Neuroepitelio della macchia acustica che trovasi nell'appendice sacciforme del *Petromyzon marinus* 95

Digitized by Google

FIGURA 27. Epitelio della commissura del *Petromyzon marinus*.... ....Pag. 98
» 28. Epitelio ciliato del vestibulo del *Petromyzon marinus* 98
» 29. Laberinto membranoso sinistro dell'*Acipenser sturio*..... 101
» 30. Epitelio della superficie interna del sacchetto dell'*Acipenser sturio*. 111
» 31. Laberinto membranoso destro del *Mullus surmuletus*..... 118
» 32. Laberinto membranoso sinistro dell'*Oblata melanura* 124
» 33. Laberinto membranoso destro del *Labrax lupus*..... 128
» 34. Laberinto membranoso destro del *Rhombus laevis*..... 135
» 35. Laberinto membranoso destro del *Merlucius esculentus* veduto da ambedue le facce..... 138
» 36. Laberinto membranoso sinistro della *Tinca italica* veduto dal suo lato rivolto verso la cavità craniense..... 142
» 37. Laberinto membranoso destro del *Cyprinus auratus* veduto dalla sua faccia laterale..... 145
» 38. Laberinto membranoso dell'*Exos lucius* veduto dalla sua faccia laterale..... 147
» 39. Laberinto membranoso destro del *Conger vulgaris* veduto dalla sua faccia mediana..... 150
» 40. Pavimento dell'otricello del *Conger vulgaris* 151
» 41. Laberinto membranoso sinistro dello *Scyllium stellare* veduto dalla sua faccia mediana..... 159
» 42. Laberinto membranoso sinistro del *Myliobatis noctula* veduto dalla sua faccia mediana 168
» 43. Laberinto membranoso sinistro del *Dasybatis astherias* veduto dalla sua faccia mediana 172
» 44. Otricello e *recessus* della *Torpedo narce*..... 174
» 45. Fibra nervosa trattata con l'acido osmico e tolta dai fascii destinati al *recessus utriculi* della *Tinca italica* 177
» 46-47. Tessitura della parete del laberinto membranoso del *Leuciscus vulgaris*..... 179
» 48. Elementi dell'epitelio della macchia acustica della *Tinca italica*. 185
» 49. Elementi disgregati dall'epitelio acustico del *recessus utriculi* del *Myliobatis noctula* 185
» 50. Elementi di sostegno isolati dalla *macula sacculi* della *Tinca italica* 185
» 51. Neuroepitelio parzialmente disgregato del *recessus utriculi* della *Torpedo narce*..... 185
» 52. Superficie libera del neuroepitelio del *recessus utriculi* dell'*Oblata melanura* con i suoi pelettini..... 186
» 53. Cellule di sostegno e cellula acustica capelluta tolte dalla parte centrale d'un'ampolla dello *Spinax acanthias*. 188
» 54. Disegno d'una sezione fatta secondo il diametro principale della cresta acustica situata sul fondo dell'ampolla anteriore del *Leuciscus vulgaris* 189
» 55. Epitelio cilindrico del *ductus endolymphaticus* della *Torpedo narce* 195
» 56. Laberinto membranoso sinistro del *Siredon mexicanus*..... 200
» 57. Laberinto membranoso destro del *Bufo vulgaris* veduto dal lato che è rivolto verso la cavità craniense 206
» 58. Porzione del laberinto membranoso sinistro del *Bufo vulgaris* veduta lateralmente..... 209
» 59. Ampolle anteriori della *Rana esculenta*..... 216

Digitized by Google

FIGURA 60. Tessuto della parete laterale del *sacculus* del *Bufo vulgaris*. Pag. 219
» 61. Macchia acustica del *recessus utriculi* del *Bufo vulgaris*..... 221
» 62. Laberinto membranoso sinistro del *Tropidonotus natrix* veduto da quel lato che è rivolto verso la cavità craniense..... 232
» 63. Laberinto membranoso sinistro del *Champsa lucius* veduto dal lato che è rivolto verso la cavità craniense..... 246
» 64. Taglio anteroposteriore della cresta acustica della *Testudo graeca* senza la respettiva *cupula terminalis* del Lang 254
» 65. *Papilla basilaris* della *Testudo graeca*. Sua porzione più bassa . 259
» 66. *Pars basilaris* e sua *papilla* del *Tropidonotus natrix*..... 262
» 67. *Pars basilaris* e sua *papilla* del *Platydactylus*..... 263
» 68. *Pars basilaris* e sua *papilla* della *Lacerta viridis*..... 264
» 69. Laberinto membranoso sinistro dell'*Anas boschas*, veduto dalla parte che guarda l'interno del cranio..... 273
» 70. Sezione trasversa completa della chiocciola dell'*Anas boschas* ... 275
» 71. Sezione parziale trasversa della chiocciola del *Fringilla domestica*..... 287
» 72. Papilla spiralis dell'*Anas boschas*..... 289
» 73. Sezione trasversa della *papilla spiralis* del *Meleagris gallopavo*, per dimostrar come vi terminano le fibrille nervose 290
» 74. Laberinto membranoso sinistro isolato dell'Uomo. Esso è veduto dal basso e lateralmente 310
» 75. Epitelio acustico del *recessus utriculi* della *Cavia cobaya*..... 316
» 76. Spaccato longitudinale della chiocciola della *Cavia cobaya*..... 317
» 77. Organo del Corti della *Cavia cobaya*..... 326
» 78. Organo del Corti del *Felis domesticus*..... 327
» 79. Organo del Corti del *Cercopythecus viridis*..... 329
» 80. Pilastri isolati dall'organo del Corti del *Felis domesticus*..... 334
» 81. Tre pilastri interni isolati dall'organo del Corti del *Felis domesticus* veduti dal basso all'alto 335
» 82. Elementi isolati dall'organo del Corti del *Vespertilio murinus*... 344
» 83. Elementi isolati dalla parte esterna dell'organo del Corti della *Cavia cobaya*..... 345
» 84. Gruppetti cellulari disposti in fila d'un *Cercopythecus*. Rapporto che le cellule del Deiters hanno con quelle del Corti. Fibrille che decorrono in senso spirale lungo la parte cilindrica delle cellule del Deiters 346
» 85. Faccia superiore dell'organo del Corti di un *Cercopythecus*..... 348
» 86. Membrana reticolata tolta da una parte dell'organo del Corti di un *Cercopythecus*, nella quale essa si presenta poco regolare... 349
» 87. Cellule acustiche isolate dalla macchia acustica del *recessus utriculi* del *Cercopythecus viridis* in unione ai loro nervi..... 354

Digitized by Google

L'ORGANO DELL'UDITO

NUOVE INDAGINI ANATOMICHE COMPARATE.

CAPITOLO PRIMO.

Preliminari.

Gli scritti, che hanno in questi ultimi tempi veduta la luce ed enumerato i responsi delle osservazioni anatomiche fatte per conoscere la forma e la tessitura dell'organo acustico membranoso nelle diverse classi degli animali, sono riusciti a por fuori di qualsiasi dubbio che tanto quella che questa presentano una semplicità a grado a grado maggiore avvicinandosi agli invertebrati.

L'organo acustico, derivante da un invaginamento vescicolare del foglietto esterno del blastoderma, ben presto nell'embrione dei Mammiferi tende ad abbandonar la sua primitiva forma per dividersi in due parti secondarie, delle quali una è situata al di sopra dell'altra. Da così avvenuta divisione prendono origine altrettanti sistemi di cavità abbastanza distinti.

Dalla parte superiore derivano infatti l'otricello, le ampolle ed i canali semicircolari, mentre da quella inferiore provengono il sacchetto e la chiocciola. Questi due sistemi, nel semplicizzamento che presentasi allorchè dallo studio dell'apparecchio uditivo dei Mammiferi passiamo a quello dei Pesci, non si modificano in ugual maniera. La chiocciola, ossia l'organo formato dalla divisione inferiore della vescicola acustica primitiva, si semplicizza per la prima e profondamente, mentre tutte le altre cavità presso a poco rimangono immutate fino ai Ciclostomi.

Il laberinto, che nell'uomo si presenta perfetto e composto d'ambedue i predetti sistemi, diviene incompleto negli stessi Mammiferi inferiori. Nei Monotremi si trova già scomparsa la complicata configurazione della chiocciola, essendosi questa ridotta ad una cavità molto meno ricurva e capace di farci presentire qual sia per essere la parte

Digitized by Google

corrispondente e più semplice dell' organo dell' udito negli Uccelli. I diversi e meravigliosi perfezionamenti, che fanno essere il laberinto membranoso nei vertebrati superiori uno degli organi più sorprendenti per la sua forma, composizione e capacità funzionale, cominciando a sparire in parte negli Uccelli e proseguendo nei Rettili, lasciano che esso si mostri nei Batraciani sprovvisto della chiocciola e che in vece di questa ne abbia soltanto i rudimenti rappresentati dalla *pars basilaris* e dalla *lagena*. Nei Pesci, cessando poi d' esistere anche la *pars basilaris*, possiamo osservare per l' ultima volta qualche disposizione anatomica che valga lontanamente a rammentarci il punto più complicato del nostro organo uditivo. Infatti la stessa *lagena* sparisce: non la posseggono i Ciclostomi e tanto meno gl' invertebrati.

In alcuni Ciclostomi non resta il più piccolo segno corrispondente al secondo dei precitati sistemi, mentre in altri si osserva soltanto un sacchetto rudimentario senza *lagena*. La *Myxine glutinosa* non ha sacchetto, non ha *lagena:* il *Petromyzon marinus* possiede quello soltanto.

Ma se fino ai Ciclostomi la distruzione ha risparmiato il primo dei due sistemi, ossia quelle cavità provenienti dalla divisione superiore della vescichetta acustica primitiva, incominciano da loro in poi a semplicizzarsi anche l'otricello, i canali semicircolari e le ampolle. E se per vedere distrutto completamente quell'insieme di parti che formano la chiocciola ed il sacchetto dobbiamo percorrere tutta la scala dei vertebrati dall' Uomo agli infimi Pesci, per non trovare più traccia dell'otricello, delle ampolle e dei canali, basta giungere ai più elevati Molluschi. Nel gruppo stesso dei Ciclostomi si compie la loro distruzione: prima è un'ampolla che sparisce col suo canale semicircolare e poscia non resta che un otricello con due sole dilatazioni ed un canale in comune. Dall' organo uditivo della *Myxine*, che è composto da un otricello, due ampolle ed un solo canale, e che ha la forma d'un tubo foggiato ad anello disugualmente largo, si passa all'otociste delle Seppie. Questa è fatta da una sola cavità anfrattuosa per molteplici protuberanze, che apparentemente vi s' infossano, respingendone la parete all' interno.

Del resto nei Cefalopodi non vi è più traccia del sacchetto, dell'otricello e delle altre cavità: una vescichetta composta da una parete propria, con un rivestimento epiteliale ed alcuni otoliti è il solo organo che la natura ha preposto in questi esseri al compimento della funzione uditiva. E se nella classe dei Molluschi discendiamo alcun poco, troveremo che l'organo dell'udito nei Pteropodi e Gasteropodi si riduce ad un semplice organo cistico più o meno rotondo ed affatto sprovvisto di qualsiasi depressione o prominenza. Da questo gruppo di animali in poi l'organo dell'udito si mantiene presso a poco tal quale apparisce nell'embrione, ossia formato da una sola cavità, sempre limitata da una parete propria, contenente un rivestimento epiteliale ed alcuni otoliti. Sovente è sempre in comunicazione diretta col mezzo esterno.

Digitized by Google

In una parola, il primo dei due sistemi che si conserva inalterato fino ai Pesci, comincia in questi a modificarsi, e vi perde la sua complicata forma; mentre il secondo, semplicizzatosi già nei Mammiferi cessa d'esistere, dopo un numero grande di modificazioni, nel gruppo dei Ciclostomi.

Del resto, se tanti e così svariati mutamenti accadono nella forma dell'organo acustico e ci si mostrano tali da farci a mala pena ravvisare nell'otociste dei Cefalopodi una parte corrispondente al primo sistema di cavità che troviamo nel laberinto membranoso dell'Uomo, non minori e non meno importanti sono quelli che incontreremo studiandone comparativamente l'intima tessitura. Un semplice sguardo da un lato alla disposizione degli elementi nell'organo del Corti e dall'altro al modo col quale stanno fra loro riunite le cellule nella macchia acustica dei Polpi, è più che sufficiente per farci acquistare un giusto concetto di quante e variate modificazioni debbano essere accadute per giungere dall'intricata tessitura del primo alla semplicità della seconda. In questo caso però i cambiamenti sono più graduati di quelli che si riscontrano nella forma, ma non per ciò meno importanti: sono anzi da studiarsi sotto due principali punti di vista. Dovremo perciò studiare le modificazioni che si presentano nell'intima tessitura o perchè muta la forma degli elementi e la quantità della sostanza interposta, o perchè cambiano i rapporti esistenti fra cellula e cellula, o fra cellula e sostanza fondamentale.

Dopo lo sguardo così fugacemente portato sulle innumerevoli disposizioni che appartengono tanto alla forma che alla tessitura dell'organo dell'udito, dirò che il mio principale intendimento nello scrivere la presente Memoria è stato quello di occuparmi più che altro del laberinto membranoso dei vertebrati superiori. Ma fino da bel principio, fin da quando cioè quattro anni or sono intrapresi le prime indagini ed i primi studii in proposito intravidi le molteplici difficoltà che avrei incontrate se avessi preteso di raggiungere con certezza e presto tale scopo, investigando anatomicamente il solo organo dell'udito dei Mammiferi. Mi accorsi subito che, seguendo il cammino, disgraziatamente anche oggi percorso da molti, i quali si limitano allo studio d'un tessuto o d'un organo in una sola specie d'animali, le mie indagini sarebbero in molti casi e per diversi motivi riuscite infruttuose e non avrei potuta conoscere la ragione dei più importanti fatti nei quali mi fossi imbattuto. Avrei peccato per poco accorgimento se avessi preteso risolvere le questioni anatomiche, relative all'organo dell'udito degli animali superiori, esaminando quest'ultimo in una sola specie di vertebrati. In tal caso, oltre ad offrire il frutto molto sterile di poche indagini, mi sarei esposto ad un'infinita quantità di cause d'errore, dalla maggior parte delle quali sarebbe molto difficile che potesse sfuggire anche l'anatomico il più provetto.

I vantaggi derivanti dallo studio comparato d'un organo son tali e

Digitized by Google

così evidenti, che è inutile enumerarli uno per uno. Valgami a mo' d' esempio ricordare come sia facile l' intendere la composizione intricata dell' epitelio acustico appartenente all' organo del Corti di un Cane o d' un Gatto dopo averla conosciuta nel Topo; e valgami il dire che sarà facilissimo il vedere qual forma abbiano le cellule di sostegno e gli elementi sensitivi nelle aree acustiche di qualsiasi Mammifero, dopo aver conosciute tutte le disposizioni corrispondenti degli animali inferiori. E come ho citato questi esempii che si riferiscono a fatti puramente istologici, ne potrei citare molti altri e forse più importanti riferibili alla morfogenesi dell' organo dell' udito. Ed infatti come supporre che il *ductus endolymphaticus* rappresenti il rudimento del peduncolo della primitiva vescicola acustica, quando lo avessimo studiato soltanto in uno degli animali superiori e perciò senza il valido appoggio dell' anatomia comparata? Saremmo potuti forse giungere a tal conoscenza quando non avessimo estese le nostre indagini tanto da studiare la evoluzione embriologica dell' organo dell' udito in molti animali? La natura che perfeziona tanto più i tessuti e gli organi quanto più si ascende nella scala zoologica, lascia per conseguenza negli animali più semplici che molte parti conservino presso a poco anche nell' individuo adulto molti dei caratteri e quasi la stessa disposizione che presentavano nel periodo embrionale. È per questo che, studiando in individui adulti e fino dagli invertebrati la sede ed i legami della vescicola acustica o del laberinto membranoso con le parti che sono loro vicine, troveremo che essa è prima in ampia comunicazione con l' esterno, che poscia vi si ricollega per mezzo di un lungo e sottil canaletto e che in fine, sparito anch' esso, non rimane altro che un rudimento del *ductus endolymphaticus*. Se non avessi veduto che quest' ultimo nelle Razze e nelle Torpedini comunica col mezzo esterno, aprendosi sul tegumento che ne ricuopre la testa, non avrei neppur per ombra supposto che il suo rudimento in un animale superiore rappresenta una comunicazione che nel periodo embrionale esisteva fra il foglietto esterno del blastoderma e la vescicola acustica.

Similmente potrei ricordare molte altre particolarità di forma capaci d' avvalorare l' opinione più sopra da me espressa, che cioè l' anatomia comparata deve esser la base di quasi tutte le osservazioni difficili come quelle che mirano a farci conoscere la composizione intima dell' organo dell' udito.

A bella posta e per sostenere con maggiore efficacia questo mio asserto ho incominciato il lavoro dall' esporre in breve le modificazioni che si osservano tanto nella forma che nella tessitura dell' organo dell' udito dei varii animali, sperando di poter subito far comprendere quanto ci sia indispensabile il soccorso di questa scienza sopra tutte le altre. Sarei poi contento che gli anatomici, dopo aver letta questa Memoria, si fosser convinti che un buon numero di fatti importanti e relativi alla forma ed alla tessitura intima del laberinto membranoso nei più elevati Mammi-

Digitized by Google

feri furon da me conosciuti e compresi soltanto dopo aver fatto un accurato studio degli animali posti più in basso nella scala zoologica.

Procedendo nelle nostre ricerche con questo metodo scientifico, avremo il vantaggio di poter descrivere le regole e non già le eccezioni con le quali talora si dispongono e si comportano alcune parti. Saremo sicuri che i fatti ai quali accenniamo non sono una disposizione speciale ad un solo animale. Pur notando le differenze che passano fra l' organo di varii individui di classi o di specie diverse, potremo coglier nel giusto e notar quali debbano essere le disposizioni fondamentali ed indispensabili per la tessitura e per la forma del laberinto membranoso in qualsiasi animale, affinchè la funzione uditiva normalmente si compia.

Questa e non altra è la via. Mentre così l'anatomia comparata ci appresta i dati necessarii per arrivare a delle deduzioni, ossia a stabilir delle leggi anatomiche, ci dà campo di raccogliere i necessarii elementi per concepir le ipotesi che ci dovranno esser di guida nelle successive investigazioni fisiologiche. L' aver conosciuto che nell' organo dell' udito di tutti quanti i vertebrati esistono due sistemi di canali e di cavità, dei quali il primo rimane pressochè immutato dai Ganoidi all' Uomo, mentre l' altro si accresce e si perfeziona quanto più si sale nella scala zoologica, ci porterà ad indagare se a quello spetti un ufficio pressochè identico in tutti gli Esseri che lo posseggono, e se questo disimpegni invece una funzione tanto più nobile quanto più si presenta complesso. Alla stregua dei fatti conosciuti per mezzo dell' anatomia comparata potremo ad esempio, fino a prova in contrario, supporre e ricercare in virtù di un' ipotesi se la parte dell' organo dell' udito, destinata alla percezione delle vibrazioni non periodiche, sia quella composta dell' otricello e delle ampolle, perchè comune a tutti quanti i vertebrati. Così pure, ancor quando non ci fosse possibile conoscer le terminazioni nervose nelle cellule epiteliali, potremmò indurre che gli elementi indispensabili alla funzione uditiva devono esser le cellule provviste di ciglia, tanta è la loro costanza di forma e di sede. Ed ammesso che queste cellule, perchè supposte elementi acustici e perchè provviste di pelettini, possan vibrare, potremo sperimentalmente guardare se vibrano o no; ed in quest' ultimo caso potremo anche vedere in qual modo vengono influenzate le loro appendici. Così pure dal conoscere che in alcuni punti soltanto, ove stanno le presunte cellule acustiche, si trovano degli otoliti fa presupporre e per conseguenza ricercare se le vibrazioni sonore influenzino gli elementi nervosi in due modi diversi. L' anatomia comparata finalmente ci dimostra che i rudimenti della chiocciola, allorquando si presentano nei primi vertebrati, hanno tali disposizioni anatomiche da farci supporre che la funzione loro spettante si accosti molto a quella che disimpegna l'otricello, ove sono degli otoliti e dove sono identiche aree acustiche con cellule provviste di pelettini pressochè uguali. Essa poi, dimostrandoci come adagio adagio

Digitized by Google

la tessitura delle parti che rappresentano la lagena si discosti da quella dell' otricello, ci avverte che il modo di funzionare della lagena è più elevato e dall' altro assolutamente diverso.

Le indagini fisiologiche saranno tanto meglio dirette quanto meglio si conoscerà la disposizione anatomica dell' organo che forma il soggetto di un dato studio. La celebre dottrina dell' Helmholtz non sarebbe sorta e per conseguenza caduta se la sua base anatomica fosse stata meglio conosciuta per mezzo degli studii dell' anatomia comparata. Così pure non avrebbero trovata ragione d' essere le dottrine dell' Hensen e Claudius, qualora fossero stati ben noti in più classi di animali i caratteri spettanti alle parti alle quali essi accordano la maggior attitudine di funzionare, ossia la capacità d' entrare in vibrazione sotto l' influenza di certi dati suoni. È per questo che la dottrina del Waldeyer raccolse i maggiori suffragii: essa si fonda sopra un fatto più generale e comune a tutte le parti dell' organo acustico. Helmholtz credè che gli archi del Corti potessero entrare in vibrazione, mentre gli studii successivi giunsero a dimostrare la loro fissità: Hensen e Claudius pensarono che potesse vibrar la membrana basale della chiocciola e che le onde sonore vi giungessero trasmesse per il timpano secondario e per la scala timpanica, mentre l' anatomia comparata dimostrò che di già negli Uccelli manca il timpano secondario e che l' equivalente della finestra rotonda non serve che a far comunicare l' apparecchio perilinfatico col sistema dei vasi bianchi, come il Meyer giustamente rileva. Venne poi rovesciata l' ipotesi dell' Hensen perchè si seppe che la pretesa membrana vibrante, che ha per suo carattere essenziale una striatura traversa negli animali superiori, la perde ben presto nei Rettili.

L' ipotesi emessa da Hasse, da lui ben presto abbandonata ed accettata in seguito da Waldeyer, si è sostenuta e si sostiene perchè si fonda sopra un fatto proprio a tutti quanti gli esseri, vale a dire sulla possibilità che vibrino i peli acustici. A questa ipotesi dettero già in parte ragione anche i fatti e bastimi citare le osservazioni di Boll, le quali dimostrano che nella *Pterotrachea coronata* l' otolito vien sospinto in certi dati momenti sopra tali appendici, influenzandole direttamente.

A tutti questi vantaggi poi si aggiunga, che investigando in una quantità d' esseri un dato organo arriviamo a conoscer dei caratteri nuovi e valevoli maggiormente a differenziare o le varie classi fra loro, o le specie diverse. E quando anche non avessi altre lance da spuntare in favore della mia causa, direi in modo reciso che nell' anatomia comparata soltanto si può trovare il mezzo per collegare le parti di un lavoro di tanta importanza e la ragione per enumerare con ordine i responsi delle varie osservazioni. Nell' anatomia comparata troveremo infine il punto di partenza per le nostre indagini ed esperimenti.

E questo punto non occorre che si vada cercando molto lontano

Digitized by Google

nella lunga serie degli animali, poichè lo troviamo subito nei più grossi Molluschi. La semplicità che presentano i Cefalopodi nella forma e nella tessitura delle loro otocisti è la ragione per la quale incominceremo i nostri studii da essi. Risalire dal semplice al composto è quello che siamo per fare, dopo che abbiam rammentato come sia inutile il discender con le nostre investigazioni più in basso nella scala zoologica. I pochi fatti che ricorderò qui sotto varranno solo a dimostrare come non mi sia male apposto incominciando i miei studii dall'otociste degli Octopodi e dei Decapodi, e come, prima di scegliere il punto fondamentale per il mio lavoro, siami pur dato cura di vedere di quali mezzi dispongano gli animali più degradati, perchè si compia anche in essi la funzione uditiva.

Mi son potuto in tal modo persuadere che questa ultima conoscenza non ha per me che uno scopo di semplice curiosità, per me che mi propongo di trattare dell'organo acustico dei vertebrati e specialmente di quello dell'uomo. È per questo che invece di fare un capitolo a parte sulle otocisti degli animali posti negli infimi gradini della scala zoologica, ho preferito dirne in questo punto poche parole. Il ricordare le disposizioni della loro tessitura mi servirà come preliminare alla descrizione dell'organo acustico dei rimanenti animali.

Come forma elementare, come prototipo di quest'organo, secondo le stesse affermazioni del Meyer,[1] possiamo figurarci una cellula situata alla superficie del corpo e provvista di tante piccole appendici o pelettini immersi nel mezzo in cui si trova l'animale. Una tal cellula, capace di entrare in azione sotto l'eccitamento delle onde sonore, è connessa ad un prolungamento nervoso, che le viene inviato da un ganglio. Il discendere dall'apparato acustico dei Pteropodi a quello, che si può riscontrare in alcuni animali di poco superiori ai Protozoi, è cosa di facile eliminazione. Sopprimete la parete che limita l'otociste dei primi, riducetene l'epitelio unimorfo ad una sola cellula ciliata posta, anzichè nella profondità dei tessuti, alla superficie del comune tegumento, ed avrete l'apparecchio uditivo dei secondi. Lo studio di sì fatti semplicizzamenti, che accadono negli animali inferiori, più che dal lato morfologico ed istologico potrebbe riescire importante dal punto di vista della sede e dei rapporti. L'importanza sta dunque precisamente in fatti che non trovano riscontro nei vertebrati, essendo in questi la sede dell'organo, che è soggetto del nostro esame, sempre costante e sempre profonda.

---

[1] Meyer, *Études histologiques sur le labyrinthe membraneux et plus spécialement sur le limaçon chez les Reptiles et les Oiseaux.* — Strasbourg, Trübner, libraire éditeur, 1876. Pag. 3.

Digitized by Google

Le otocisti degli animali più semplici dei Molluschi, mentre possono tutto al più presentare qualche varietà istologica relativamente alla grandezza degli elementi del loro epitelio unimorfo, hanno una sede mutabilissima. Sarebbe facile il dimostrare come esse, situate nei Cefalopodi in seno allo scheletro cartilagineo cefalico, divengano variabili per posizione nei Gasteropodi, nei quali talvolta si trovano alle parti laterali della regione frontale e tal altra nei pressi o sopra i ganglii podalici. E così via discorrendo potrei dire che le otocisti degli Acefali hanno uguale la sede a quella di quest'ultimi animali, e che nei Crostacei le si vedono disposte entro due piccole cavità alla base delle antenne interne o del primo paio, e che vi presentano la forma d'altrettante cellette ora chiuse ed ora comunicanti col mezzo esterno. Mi spetterebbe poi accennare che in alcuni Insetti le otocisti si trovano nella regione posteriore del torace alla origine dell'ultimo paio di zampe, e che quivi, sotto ad un anello chitinoso sostenente una delicata membranella, esiste una cavità nella quale il nervo acustico fa capo ad un epitelio ciliato. Infine è da sapersi che gli Anellidi le posseggono simmetriche ai lati dell'esofago, che le Meduse ce le presentano sull'orlo dell'ombrello nei corpuscoli marginali e che gli Echinodermi hanno fino a cinque paia di vescicole acustiche, contenenti sempre alcuni otoliti in vicinanza delle terminazioni nervose.

Esistono molte altre particolarità ancora, il rammentar le quali ci farebbe perdere un tempo prezioso. Ho soltanto da avvertire che lo studio dell'organo dell'udito in questi esseri così semplici, ci potrebbe riescire utile più che per le induzioni anatomiche per le fisiologiche; e ciò soltanto quando non potessimo trovare i fatti per le necessarie premesse nello studio di animali più perfetti. Ma riscontrandoli nei Molluschi e nei Pesci, è affatto inutile occuparsi dello studio fisiologico dell'organo acustico negl'Insetti, nei Crostacei e negli altri.

Se v'hanno leggi costanti che regolano il modo col quale si compie la funzione uditiva e se una volta le abbiamo potute riscontrare in più e diverse classi elevate d'animali, sarebbe una vera esagerazione lo spender tempo e moneta per confermarle negli esseri i più degradati. Il materiale scientifico capace di farci conoscere alcune proprietà fisiologiche di quelle parti ed elementi, che sono suscettibili d'esame microscopico, ci è venuto più che in abbondanza dalle varie classi dei Molluschi e dei Pesci. La maggior durata delle singole proprietà vitali negli elementi, dopo la morte di questi animali, ci permette d'eseguire alcune indagini che non si potrebbero fare nei Mammiferi. Si possono a mo'd'esempio togliere intatte le otocisti da taluni Eteropodi e possiamo poi essere spettatori del modo col quale vi si compiono alcune delle funzioni relative ai differenti elementi. È in questo modo che Boll, Claus e Ranke hanno veduto come si sposti l'otolito sotto i movimenti dei peli rigidi che escon dalle cellule a cuscinetto di alcuni Eteropodi, ed è in questo modo che hanno dimostrato come tali movimenti si ridestino per

Digitized by Google

l'influenza di qualche suono e come non sian vibratili le ciglia che ricuopron la superficie libera delle cellule connesse alle terminazioni del nervo acustico. Fu appunto dallo studio degli elementi allo stato di vita, studio che non può farsi altro che parzialmente e male negli animali superiori, che si scoprirono tanti errori dovuti alle manipolazioni: per questo s'escluse che la *cupula terminalis* del Lang nella ampolle fosse una formazione non esistente anche ad animale vivo. Io che ho potuto esaminare il laberinto membranoso in alcuni piccoli pesci viventi e rinchiusi in una camera umida, ho visto che nelle ampolle vi ha traccia della cupola suddetta, e che le ciglia delle cellule sensitive son più lunghe e più rigide di quanto nno apparisca allorchè le si studiano dopo la morte e dopo l'uso dei così detti reattivi fissatori. Con questo mezzo comparativo d'indagine son giunto altresì a porre in chiaro in qual modo funzionano gli epitelii del dutto endolinfatico ed ho veduto vibrare uno di quest'organi intiero per trentasei ore entro la camera umida nella quale era stato chiuso appena tolto da un Polpo ucciso da poco.

Dopo tutto apparisce chiaro quali e quanti sieno i vantaggi che mi son proposto d'ottenere dallo studio comparativo dell'organo dell'udito. Estendendo, bramo ripeterlo, le mie indagini fino ai Molluschi, parmi di esser sicuro di coglier giusto il punto di partenza per veder l'apparecchio acustico che dallo stato di semplice ciste passa a quello d'organo più complesso, ed acquista il nome di laberinto membranoso. Son convinto di poter con ciò esaminare in condizioni favorevoli gli elementi istologici nello stato di lor semplicità maggiore e di potere indurre, con speranza di felice successo, qual sia per essere il modo di funzionare d'un tessuto o d'un elemento negli animali superiori, allorchè avrò studiato altrettanto sulle parti corrispondenti e vive di quelli situati più in basso nella scala zoologica. Posto in guardia dal conoscimento di ciò che è semplice, mi sarà, in una parola, facile penetrare fino alle cose complesse. Finalmente lo svolgimento del tèma che mi son proposto sarà in tal modo più completo ed ordinato, sia che lo si consideri dal lato istologico sia che lo si studi da quello morfologico.

Se per lo studio d'un sistema o tessuto qualsiasi si richiedono varii mezzi, in questo caso essi debbono esser al certo molti e diversi, tenuto conto in particolar modo delle specie d'animali delle quali ci siamo occupati, e la tennica microscopica deve essere molto complessa e speciale. Si comprende infatti con somma facilità come non debba adoprarsi il medesimo processo d'indagine anatomica per l'organo acustico quasi completamente libero nella cartilagine cefalica di alcuni Molluschi o nella cavità cranica di alcuni Pesci, e per la chiocciola rudimentale dei Rettili e degli Uccelli, o per quella completa dei Mammiferi. Nel primo caso possiamo infatti togliere con poco il laberinto membranoso tutto intiero, e riporlo solo in un liquido fissatore come l'acido osmico,

Digitized by Google

mentre nel secondo non possiamo generalmente asportar la chiocciola altro che insieme alle parti dure che l'accompagnano. Per questo, mentre per gli uni basta un mezzo d'indagine assai semplice, ne occorre uno molto più complesso per gli altri, dovendo negli ultimi toglier via la sostanza calcarea per mezzo degli acidi, con la cautela di non apportare modificazioni profonde alle delicatissime parti che, ad esempio, compongono l'organo del Corti.

Anderei troppo per le lunghe, se qui volessi esporre tutti i metodi od i processi di tennica microscopica, da me impiegati per decalcificare il laberinto osseo o per riempirne di spazii vuoti con la parafina, con la celloidina, con la gomma o con la gelatina. Mi basterà soltanto accennare quelli dai quali ho ottenuti i risultamenti migliori.

Allorchè fu possibile, non trascurai in alcun caso di studiare l'organo dell'udito in condizioni tali che fosser capaci di conservare per lo meno la vita individuale degli elementi anatomici. Tale esame, per me fondamentale e d'un valore assoluto, mi riuscì, ad esempio, per molti rapporti utilissimo nei piccoli Pesci e nei Polpi, quantunque per effettuarlo in questi ultimi abbia incontrate difficoltà maggiori. Potei infatti esaminare in posto le parti componenti il laberinto membranoso del *Ciprinus auratus*, nato da poco tempo, mentre ogni volta fui costretto ad asportare l'otociste dalla cartilagine cefalica di alcuni Octopodi. In quest'ultimo caso, per conservare integre alcune funzioni individuali negli elementi, mi occorreva impiegare una certa rapidità nell'eseguire la preparazione da sottoporsi all'esame microscopico, rapidità che sarebbe stata superflua e forse dannosa nell'altro caso. L'esame istologico veniva poi fatto per mezzo d'una camera umida qualsiasi e semplicissima, non occorrendo il riscaldamento perchè si manifestino le proprietà vitali che desiderava di studiare nelle cellule dei Molluschi e dei Pesci.

Ed allorquando non potei fare indagini microscopiche sull'organo dell'udito vivente ed intiero, mi contentai di studiare le singole parti viventi. Così sottoposi alla mia osservazione gli epitelii acustici e gli altri indifferenti di tutti i vertebrati, sia che fossero tolti dal sistema delle ampolle o dal *recessus utriculi*, sia che provenissero dal sacchetto o dalla chiocciola. Non vi aggiunsi altro liquido tranne l'endolinfa che anche naturalmente li bagna.

Ma non sempre da questo secondo mezzo d'indagine si ottengono buoni resultati e non in ogni caso è dato per esso di arrivare a conoscere tutte le particolarità di tessitura e di forma che si ricercano, come non era possibile vederle tutte ancorquando l'organo dell'udito si esaminava integro nel *Ciprinus*. È difficile che si vedano separati gli elementi di qualche tessuto assai complesso, come sarebbe il neuroepitelio, ed è difficile distinguere in molti casi il volume e la forma di alcune cellule. Perciò fu sempre mia cura di far succedere allo studio predetto l'osservazione dei diversi tessuti dopo averli chiusi nel liquidi conservatori

Digitized by Google

ed indifferenti. Per questo esame, fatto sopra le parti allo stato fresco, ma non vive, mi sono servito in special modo dell' umor acqueo, del siero iodato o d' una soluzione di cloruro sodico a 0.75 0/0; e se poi ho voluti distinguere gli elementi, anzichè nel loro insieme, separati gli uni dagli altri, mi è toccato ricorrere ai metodi i più diversi di disgregamento o macerazione. Fra questi ultimi valgami il rammentarne due ugualmente importanti e per la facilità grande con la quale si riesce a separar fra loro le varie cellule e per le minime alterazioni che vi producono. Sono questi l' alcool a 1/3 di Ranvier e l' acido osmico accompagnato dalla successiva immersione dei tessuti da esaminarsi nel bicromato potassico a 0.40 0/0 oppure nell' acqua stillata. È inutile che io dica del potere disgregante ed ormai conosciutissimo dell'alcool a 1/3: dirò solamente che nel maggior numero dei casi basta il trattenervi i pezzetti del laberinto membranoso tutto al più 16 o 18 ore. Non è così dell' altro metodo di macerazione da me usato nel caso presente e che mi ha resi i migliori servigii. Dopo aver tolto un tessuto od una parte dall' organo dell' udito di un animale sacrificato da poco, l' ho riposta per cinque o sei ore in una soluzione debolissima d' acido osmico, e poscia, lavatala in acqua stillata, l' ho passata nel bicromato potassico trattenendovela da 36 a 48 ore. Si noti che le soluzioni d' acido osmico sono state diverse, ma non così deboli come quelle proposte da Meyer, avendo adoprata come dose minima quella in cui il reattivo vi era per 0.30 0/0 e per massima l' altra in cui vi figurava per 0.50 0/0. L' azione fissatrice di quest' acido, così sciolto nell'acqua, non impedisce al bicromato potassico di poter successivamente disciogliere i cementi intercellulari e render così facile la disgregazione delle varie cellule d' un tessuto. Non riesce del pari agevole ottener la loro separazione, quando l' acido osmico abbia agito con i suoi vapori soltanto, o quando s' impieghi il processo raccomandato dall' Hensen, e che consiste nell' esporre prima i tessuti ai vapori osmici e poscia nel metterli nell'acqua salata o nella soluzione di acetato potassico proposta da Schultze. Così pure non mi fu che raramente utile l' applicare a queste indagini il processo usato da poco dal Malassez per lo studio delle parti delicatissime costituenti il midollo delle ossa. Dover disgregare in tal caso un tessuto, prima di fare ad esso subire l'azione dell' agente fissatore, è cosa molto pericolosa per le modificazioni che questo fatto porta nella forma degli elementi.

Esaminati allo stato fresco o nei liquidi indifferenti e fissatori i caratteri morfologici ed istologici delle parti diverse del laberinto membranoso, ho sempre avuto cura di veder quali fossero per riuscire sovra essi le soluzioni di nitrato d' argento e di cloruro d' oro. Per mezzo di queste io mi son fatto la strada per passare dallo studio degli elementi isolati a quello delle preparazioni d'insieme, incominciando a conoscere dei rapporti che esistono fra le parti d' un dato tessuto e che non aveva potuti veder che a mezzo con gli altri metodi. Il nitrato d' argento mi svelò la

Digitized by Google

disposizione, le varietà, la forma e distribuzione delle cellule connettive della parete, allorchè procurai d'averne delle riduzioni negative, come pure mi dette la riprova di tal fatto in quei casi nei quali mi riuscì ottenerlo ridotto positivamente. Il cloruro d'oro mi confermò a ritenere esatte le immagini positive delle cellule esistenti nella parete ed ottenute dal nitrato d'argento: me ne mostrò le creste d'impronta ed i rapporti con i fasci fibrosi vicini ed in qualche raro caso potè svelarmi il nesso delle fibre nervose con le cellule acustiche. Il cloruro d'oro ed il nitrato d'argento, che mi sarebbero stati inutili per l'esame degli elementi isolati, mi offrirono le prime preparazioni d'insieme. Il nitrato d'argento fu sempre da me impiegato in soluzioni deboli 0.40 a 0.50 0/0 ed alla maniera indicata dal Ranvier nel suo libro che tratta della tessitura della cornea, sia che ne volessi ottener la riduzione positiva, sia la negativa. Il cloruro d'oro poi, che mi ha giovato assai per lo studio delle pareti del laberinto membranoso e raramente per quello delle terminazioni nervose, fu da me usato in più e diverse maniere e specialmente col mezzo indicatoci dal precitato scrittore. Volli pure in alcuni casi speciali, come per lo studio dell'andamento delle fibre spirali nell'organo del Corti, adoprare il metodo misto del Nuel[1] e non me ne ebbi a dolere. Esso consiste nell'isolare ed aprire la chiocciola ad un mammifero, nel riporla per un minuto nel cloruro d'oro ad 1 0/0 e poscia subito nella soluzione al 2 0/0 d'acido osmico.

Dopo le nozioni acquistate per questi primi reagenti, che mi davano più che altro idea di alcuni rapporti, sono sempre passato allo studio dei preparati ottenuti sezionando delle parti previamente indurite. Senza dubbio sono le indagini eseguite in questa ultima maniera quelle che rendono più esatto conto delle forme minute e dell'intima tessitura; mentre gli esami fatti a fresco o con l'aggiunta dei liquidi indifferenti servono per lo studio di ciascuno elemento isolato. I preparati fatti per mezzo delle sezioni richiedono doppia abilità nell'istologo, il quale deve sapere scegliere un processo innocuo per indurire i tessuti, e deve praticare delle sottili fettucce sopra parti non sempre ugualmente resistenti e che dopo indurite presentano nel loro seno delle cavità.

Per non dilungarmi soverchiamente dirò subito che i metodi adatti per l'indurimento del laberinto membranoso devono essere ad uno stesso tempo e nel maggior numero dei casi anche metodi capaci di decalcificare le parti che lo circondano. Nei Molluschi e nei Pesci cartilaginei si può studiare il laberinto membranoso sopra fettucce ottenute dopo il solo indurimento. Si potranno studiare in questo modo anche i

---

[1] Nuel, *Recherches microscopiques sur l'Anatomie du limaçon des Mammifères.* Mémoires couronnés et Mémoires des savants étrangers publiés par l'Académie Royale des Sciences, des Lettres et de Beaux-Arts de Belgique. Tome XLII. 1878. Pag. 55.

Digitized by Google

tessuti di qualche ampolla, otricello o sacchetto tolti intieri dall' orecchio di qualche vertebrato superiore, ma non riusciremo in alcun caso a studiare l'organo del Corti nei suoi rapporti senza la decalcificazione. Il legame dell' organo del Corti con l' osso è troppo stretto, perchè si possa liberar l' uno dall' altro senza produrvi qualche alterazione notevole.

Il metodo per me fondamentale ed il più generalmente applicabile per questi studii è quello che consiste nel trattare prima l' organo coll' acido osmico, soluzione 0.50 0/0 per 6 ore circa, ed in seguito, o dopo una breve immersione nell' alcool o dopo un semplice lavacro in acqua distillata, farlo soggiornare più o meno prolungamente a seconda dei casi, o nelle soluzioni di bicromato potassico o di cloruro palladico o d'acido cromico. Il processo in cui si usa il bicromato potassico riesce in tutti i casi nei quali non occorre la decalcificazione; quello nel quale si adopera il cloruro di palladio basta per i casi precedenti e più per quando la decalcificazione deve esser leggera, come accade per lo studio del laberinto membranoso dei piccoli rettili Lucertole, Geco dei muri, ec., o degli animali nati da poco, Pulcino, Topo, ec. L' altro in fine è applicabile in ogni evenienza, ma più specialmente quando la sostanza calcarea da togliersi è piuttosto abbondante. Quest' ultimo è il mezzo adoprato con maggior vantaggio per lo studio della scala media della chiocciola.

Il bicromato potassico basta adoprarlo a dose di 0.40 0/0. Del cloruro di palladio se ne farà una soluzione color del Vin di Marsala e si renderà appena appena acida agitandola con una bacchetta bagnata nell' acido cloroidrico. Questo mezzo è pure adoprato da Waldeyer e Meyer, come da questi è posto in pratica l'altro con gli acidi cromico e picrico. L' acido cromico si usa sciolto nell' acqua nella proporzione di 0.25 a 0.60 0/0, incominciando come per l' ordinaria decalcificazione delle ossa ad adoprar le soluzioni più deboli per passare, rinnuovandole, alle più forti. Non ho parlato del processo consistente nel fare uso dell' acido picrico riconoscendo a questo ultimo, come il Meyer, lo svantaggio di render facile la disgregazione fra i diversi elementi.

La durata dell' indurimento e della decalcificazione, come si può facilmente comprendere, varia a seconda dei casi. Con l' esperienza ed i ripetuti tentativi potremo arrivare a distinguere il punto in cui è completa la decalcificazione e giusto l' indurimento.

Per tali mezzi siamo giunti a render più resistenti le parti ed a toglier la calce ai tessuti. Non si creda però che subito e senza altri artifizii riesca ottenere delle buone e complete fettucce della scala cocleare media o d' un *recessus utriculi* connesso alle sue dilatazioni ampollari. A tutto questo si oppongon le due cause seguenti: il non poter eseguire delle sezioni sottili e complete sopra dei piccoli frammenti che mal si maneggiano, e il non trovare nelle diverse parti ugual resistenza sotto

Digitized by Google

il tagliente. I liquidi che hanno servito per l' indurimento e decalcificazione hanno modificata e sostituita l' endolinfa ed hanno lasciato vuoto il laberinto e le scale della chiocciola. Questi vacui, rimasti in mezzo ad un tessuto, fanno sì che il coltello, non incontrando la dovuta resistenza negli strati che più da vicino gli circondano, laceri spesso e disgreghi invece di tagliar nettamente. Occorre perciò trovar modo di riempire ad un tempo queste cavità e di fissare i frammenti di tessuto in maniera da maneggiarli a comodo nostro. Ad una parte di tali indicazioni ho trovato che mi ha sempre ben corrisposto il metodo dello Stricker, riuscendomi costantemente e facile di fissare i pezzetti o tutto l' organo acustico d' un dato animale in un mescuglio di cera e di olio. All' altra parte, consistente nel dover riempire le cavità vuote, ho supplito, servendomi d' una soluzione di gomma arabica preparata da poco e della successiva immersione dei tessuti nell' alcool. In questo caso, ancorchè le cavità non sieno completamente ripiene di gomma, pure ve ne ha sempre uno strato tale disposto sopra le loro pareti, che è bastevole ad impedire al coltello di lacerare dei tessuti fatti per la maggior parte da cellule, come gli epitelii acustici. Sono troppo note le particolarità relative a questo processo perchè debba qui tutte ripeterle. Farò solamente osservare che il trattamento con alcool, successivo a quello con la gomma, deve essere abbastanza breve, onde non si alterino alcuni elementi. Il prolungarlo di troppo fa sì che la gomma, divenendo dura e serrandosi addosso agli epitelii, ne determini talvolta la caduta o ne rimpiccolisca le forme. Nei casi di piccoli frammenti mi è bastato un quarto d' ora, mentre un' ora d' immersione nell' alcool è stata più che sufficiente a dare il necessario indurimento all' intiera chiocciola di un Gatto.

Avendomi sempre e bene corrisposto un simil trattamento, era inutile che io ricorressi, se non per dire d' averlo provato, al processo del Meyer. Questo distinto micrografo pone il laberinto da studiarsi in un miscuglio a parti eguali di gelatina e glicerina e ve lo mantiene per un certo tempo, scaldandovelo a bagnomaria. Il riscaldamento, a parer suo, è necessario per cacciar tutte le bolle d' aria che vi possono esser racchiuse, e rimpiazza, come egli dice, la macchina pneumatica proposta dal Moseley. In fine il frammento del laberinto, posto in mezzo ad un pezzetto di fegato indurito, vien ricoperto del medesimo mescuglio di glicerina e gelatina per esser poi trattenuto qualche giorno nell' alcool. Per debito di giustizia devo dichiarare che questo metodo corrisponde assai bene. Però fra due cose ugualmente buone ebbi la debolezza di voler sempre scegliere la più sbrigativa, ed è perciò che gli ho preferito generalmente l' altro del quale ho parlato più sopra.

Arrivato per tali mezzi a conoscere gli elementi e la maniera con la quale si dispongono nel comporre il laberinto membranoso, ho cercato nel maggior numero dei casi di vedere anche quali modificazioni pro-

Digitized by Google

ducano nei medesimi il sopraggiungere della morte ed i diversi reagenti. Ho mirato in sì fatta maniera ad ottener i dati più che bastevoli per decidere, insieme ai caratteri avuti dalle precedenti preparazioni, sulla natura d'uno o d'un altro elemento. E, nel saggiare quindi sopra le diverse parti l'azione dell'acqua, del calore, dello essiccamento, degli acidi, delle sostanze che disciolgono i grassi e delle materie coloranti, ho potuto farmi talora un giusto concetto della natura chimica degli elementi, quanto di altre particolarità istologiche minutissime che mi si sarebbero altrimenti nascoste.

Fra le sostanze coloranti che mi riuscirono più vantaggiose citerò l'eosina, il picrocarminio, il carminio alluminoso, l'ematossilina ed il violetto di genziana. Le soluzioni d'eosina deboli, acquose e preparate da poco mi servirono stupendamente, come vedremo in seguito, a svelare la particolare forma e disposizione delle cellule di sostegno nel mezzo agli epitelii acustici. Il picrocarminio mi fu d'aiuto per colorire i preparati ottenuti allo stato fresco o soltanto per poco sottoposti all'azione dell'acido osmico. L'ematossilina ed il carminio alluminoso furono quelle fra le sostanze coloranti che per le loro proprietà vennero da me prescelte per colorire le preparazioni tolte dalle parti già sottoposte ai diversi processi d'indurimento.

Nel terminare questa rassegna sulla tennica microscopica voglio fare avvertire che, se oltre il consueto mi sono esteso nel descrivere cose in apparenza futili, l'ho fatto per non doverci poi insistere nei diversi capitoli. Io ritengo d'essermi in tal modo abbreviato il cammino, e d'aver dimostrato ai pratici quale indirizzo abbia seguìto e con quale ordine intenda procedere.

A mio avviso nelle memorie d'istologia deve avere sempre una parte importante l'esposizione dei mezzi adoprati, essendo ad essi dovuto il maggior numero dei felici resultamenti. L'accennare alla maggiore o minore perfezione, alla loro semplicità più o meno grande, contribuisce a rendere completo il lavoro, fa sì che i lettori, conoscendo la bontà dei mezzi che noi abbiamo usati, giudichino in prevenzione in nostro favore, e siano poi al caso di poterne ripetere l'esperimento.

Non è mai troppo il trattenersi a discutere sul modo conveniente di condursi allorchè si studia una parte, talvolta di per sè stessa microscopica, e sulla quale dobbiamo praticare in determinate direzioni col microtomo alcune sottili fettucce. Non è mai troppo accennare a quali cautele ci siamo affidati per sfuggire il maggior numero d'errori possibile. Coloro che son pratici delle non poche difficoltà che s'incontrano nell'intraprendere studii di questo genere, mi sapranno giustificare se, nell'esposizione delle cose contenute in questo capitolo, mi sono trattenuto un poco più di quanto erami proposto in principio.

Digitized by Google

CAPITOLO SECONDO.

Organo dell'udito dei Cefalopodi.

La cassula acustica od otociste dei Molluschi, descritta già dallo Scarpa, tende per la prima volta a presentarsi composta nei Cefalopodi. Infatti: fino a questi invertebrati la cavità della otociste è più o meno sferica e non accenna a dividersi, nè si vedono intorno ad essa alcune prominenze più o meno marcate. Appariscono soltanto nei Polpi e nelle Seppie i primi rilievi ed incavi, e più specialmente in queste che in quelli. Tali fatti vi si presentano così evidenti, da far ritenere, anche a prima vista, che le otocisti in questi esseri formino la linea di passaggio fra l'organo acustico monocavitario degli animali invertebrati ed il laberinto membranoso dei vertebrati. Ed al modo istesso che si modifica la grossolana apparenza dell'otociste, vi appariscono ancora differenze istologiche importanti. L'epitelio nervoso che nei Molluschi inferiori si trova disteso sopra tutta quanta l'interna superficie della cavità acustica o soltanto raccolto in un punto di essa, si dispone invece in due luoghi distinti nei Cefalopodi. Abbiamo infatti, all'interno delle loro otocisti e dalla parte più vicina ai ganglii nervosi dell'animale, un aggruppamento di cellule acustiche costituenti una macchia circoscritta, rotondeggiante od ellittica, mentre dall'altro lato od esterno si presentano alcuni elementi cellulari identici, diversamente disposti, ed aggruppati in modo da formare un'abbastanza prolungata listerella di tessuto epiteliale, rilevato in mezzo all'ordinario rivestimento cellulare. Al primo ammasso di cellule poste in rapporto col nervo spetta il nome di macchia ed al secondo quello di cresta acustica.

Descrivere con accuratezza queste modificazioni è quello che mi propongo di fare, dopo che avrò rammentati alcuni fatti ed opinioni importanti e relative alla tessitura delle otocisti in alcuni altri Molluschi.

L'organo dell'udito dei Gasteropodi e Pteropodi è il più semplice; quello degli Eteropodi segna già un grado di maggiore differenziamento. Boll,[1] mentre afferma che nei primi oltre la membrana limitante dell'otociste vi è un rivestimento epiteliale uniforme, fa osservare che nei secondi, astrazion fatta dai piccoli epitelii indifferenti, si trovano due forme distinte di cellule sensitive, le cellule stellate cioè a forma di cuscino (*Polsterzellen*) e le altre cilindriche, alte, costituenti il punto in-

[1] Boll, *Beiträge zur vergleichenden Histologie des. Molluskentypus.* (Archiv für mikroskopische Anatomie. Supplement 1869.)

Digitized by Google

grossato della vescicola uditiva. Se ciò fosse vero in tutta l'estensione del significato attribuitogli dal Boll, non mi sarei espresso esattamente allorquando più sopra ho detto che soltanto nei Cefalopodi si presentano diverse forme d'epitelio sensitivo, che si osservano in più punti e che appariscono in questi le prime tracce della morfologica complicazione successiva.

A dir vero, quelli che dopo Boll hanno ripreso a studiare l'argomento hanno altresì veduto che mentre il citato scrittore completamente dette nel segno ammettendo nell'interna cavità dell'otocisti negli Eteropodi due forme diverse di cellule connesse con le terminazioni nervose, errò poi nell'interpretazione del fatto, ritenendole ambedue sensitive. Vedremo in seguito quale sia il valore fisiologico delle une e quale sia quello delle altre. Basti per il momento ricordare come tutti al giorno d'oggi concordino nel ritenere che tanto nei Gasteropodi che nei Pteropodi l'epitelio sensitivo è fatto da una sola qualità di cellule, aventi una forma molto differente negli individui delle singole specie. Nella *Neretina* ad esempio l'epitelio che tappezza la vescicola acustica è di sole cellule cilindriche, strette, col nucleo sul fondo e con la superficie libera provvista di piccoli e sottilissimi peli. Nella *Succinea* invece, secondo Boll, gli elementi sono veramente colossali, ciliati con piccole gocce di grasso e corpuscoli colorati in verde nel protoplasma. Pressochè identico è l'epitelio dei Pteropodi: soltanto il nucleo cellulare è più grande (*Cleodora cuspidata*) ed i corpuscoli colorati sono riuniti in ammassi e di un color rosso ruggine.

Leydig[1] descrisse da principio negli Eteropodi una vescicola limitata da una membrana omogenea, connessa col nervo e contenente un otolito. L'epitelio che riveste la cavità dell'otociste della *Carinaria* è composto di cellule in parte provviste di ciglia, che per la loro resistenza e rigidità rassomigliano le setole mobili d'alcuni infusorii, ed in parte no. Le cellule in tal modo ciliate non si trovano in tutta l'estensione del rivestimento epiteliale, ma soltanto di tratto in tratto e sono piuttosto sporgenti in mezzo agli epitelii. Corrispondono siffatti elementi comuni a quelli a cuscinetto del Boll e non si trovano nell'orecchio di questi molluschi altrochè in un numero limitato, cioè da dodici o quindici. Leydig ammette che anche nella *Firola coronata* la vescicola acustica, posta all'estremità d'un lungo nervo, abbia una cassula chiara con un epitelio provvisto d'alcune cellule rilevate più delle altre a mo' di papille e portanti ciascuna delle ciglia aggruppate. Il nervo acustico avente una guaina chiara perderebbe questa soltanto penetrando nell'otociste, ove termina dipoi risolvendosi in una finissima polvere.

---

[1] Leydig, *Anatomische Bemerkungen über Carinaria, Firola und Amphicora.* (Zeitschr. für wiss. Zoologie. Bd. XIII, pag. 325.)

Digitized by Google

Gegenbaur[1] confermando i lavori del Leydig non fu più felice di lui, come giustamente nota lo stesso Claus,[2] per rispetto alle indagini sulla terminazione del nervo negli elementi della vescichetta acustica. Egli ammise che il nervo, penetratovi assai bruscamente, vi termini formando una prominenza granulosa.

Boll[3] parlando delle otocisti degli Eteropodi afferma che la cosa più notevole è la presenza nella loro parete di alcuni ammassi nucleari dai quali si partono altrettanti mazzetti di dieci a quindici setole, abbastanza dure e resistenti. Egli dice ancora che la lunghezza di queste è uguale alla metà del raggio dell'organo acustico.

Alle cellule provviste di siffatti peli rigidi Boll non assegna, come i suoi predecessori, il carattere d'esser vibratili. Esso crede passivi i movimenti presentati dalle setole allorquando dalla posizione di riposo passano allo stato di erezione. Ogni due o tre secondi queste appendici, che sono ordinariamente sdraiate più o meno lungo la parete dell'otociste, s'inalzano e vanno a toccare l'otolito. È notevole il fatto che ciascun mazzetto di setole, come ciascuna setola in particolare, nel passaggio dallo stato di riposo a quello d'erezione non perda la sua rigidità. Le setole solo si possono talvolta appena appena incurvare verso la loro estremità libera quando toccano l'otolito: sembra che il movimento da esse presentato sia un fatto per parte loro assolutamente passivo e dipendente piuttosto dall'organo che le sopporta. I mazzetti di setole appariscono collocati in modo come se avessero alla loro base una cerniera sulla quale si potessero muovere per virtù d'una forza motrice situata dietro questa articolazione. I movimenti sono bruschi, di circa 90°: le dieci o quindici setole dei singoli mazzetti restan sempre unite fra loro, tranne quando le cellule sopra le quali riposano son vicine a morire.

Queste cellule provviste di mazzetti di setole si trovano sparse per i cinque sesti della superficie interna dell'otociste, mentre nella restante sesta parte le forme cellulari sono diverse. Nei grandi esemplari di *Carinaria* e *Pterotrachea coronata* si contano fino a ventiquattro cellule a cuscinetto, mentre non sono che quindici quelle della *Pterotrachea mutica*. La forma di questi elementi a cuscinetto per alcuni rapporti apparisce simile all'altra delle cellule dell'epitelio indifferente fra cui si trovano sparsi, essendo pianeggianti al pari di queste ma provvisti di cinque o sei prominenze che s'insinuano negli spazî intercellulari limitrofi. Queste prominenze delle cellule a cuscinetto, osserva Boll, per il modo

---

[1] Gegenbaur, *Untersuchungen über Pteropoden und Heteropoden.* Leipzig, 1855, pag. 141.

[2] Claus, *Das Gehörorgan der Heteropoden.* (Archiv für mikroskopische Anatomie. 1875, pag. 103).

[3] Boll, *Loc. cit.*, pag. 77.

Digitized by Google

loro di contenersi, hanno qualche somiglianza con i prolungamenti d'una cellula gangliare nervosa. Il nucleo cellulare è ovale e quasi sempre provvisto di più nucleoli, e nei suoi pressi, se non che dal lato interno, si trova una massa granulosa scura, il così detto *Polster*, col quale hanno rapporto i mazzetti di setole, e che è probabilmente la causa motrice da noi accennata più sopra.

Le cellule di tale specie sono le uniche nelle quali sia riuscito al Boll di trovar la diretta unione con le fibre nervose, ed è perciò che egli ritiene che sieno sensitive. Questo fatto sarebbe importantissimo dal lato morfologico e fisiologico se fosse stato da altri interpretato alla maniera stessa e se fosse stato anche da altri accertato che i filamenti nervosi che vi arrivano provengono dal nervo acustico.

Nella rimanente sesta parte della superficie interna delle otociste degli Eteropodi, ossia nel polo opposto all' entrata del nervo acustico, si riscontra a parer suo un epitelio cilindrico ciliato, alto, costituente un accumulo che passa poi verso i lati, per mezzo di forme intermedie, a quello indifferente ordinario, ed è precisamente come si comporta quando il cumulo proligero ingrossato passa nella membrana vitellina. Questo epitelio, che non è vibratile, ed in cui non ha potuto il Boll riscontrar con certezza terminazioni nervose sopra le cellule cilindriche, è pur non ostante da lui ritenuto siccome un punto di terminazione nervosa ossia come una *macula* o *crista acustica*.

Egli poi nel nervo acustico descrive una specie di guaina che si strozza avanti d' arrivare all' otociste; non accenna alla presenza d' un rigonfiamento gangliare e dice che il nervo, giunto fin presso l' epitelio, vi si divide nelle sue ultime fibrille che si distribuiscono come i meridiani che parton da un polo. I filamenti nervosi risultanti da tal divisione andrebbero a riunirsi alle cellule stellate dei cuscinetti. Dal Boll, come da altri osservatori, non si è riscontrato che le fibre nervee siano in comunicazione coi nuclei cellulari, nè si videro questi in comunicazione coi centri dell' attività speciale od ammassi granulari sopra descritti.

A questo lavoro del Boll, del quale ho bramato parlare un po' lungamente, perchè da esso hanno preso in seguito punto di partenza alcuni altri osservatori, tien dietro uno dell' Hasse. Questi sebben non si occupi che di passaggio dell'organo dell'udito nei Molluschi pure giustamente esprime la persuasione che l' accumulo cellulare opposto all' ingresso del nervo acustico, sia veramente un ammasso di cellule sensitive frammiste ad elementi indifferenti che non furon veduti dal Boll. Accenna già il dubbio che possan ritenersi per elementi sensitivi le cellule a guancialetto, pensando invece che la immobilità delle ciglia spettanti all'accumulo delle cellule cilindriche e l' alterabilità di questo epitelio osservato dal suo predecessore richiedono nuove indagini, dalle quali scaturirà la dimostrazione dell' essere queste le vere

Digitized by Google

cellule acustiche. Secondo Hasse[1] le fibre del nervo acustico vanno a terminare nelle ciglia di tali cellule, e le ciglia alle quali così farebbero capo le fibrille terminali, non sono mobili che sotto l'influenza delle onde sonore.

Gli studî del Claus confermano completamente le previsioni dell'Hasse e risolvon due questioni importanti relative alla natura degli epitelii speciali delle otocisti negli Eteropodi. Egli afferma che al polo distale, ossia alla parte diametralmente opposta all'ingresso del nervo acustico, si trova una bella formazione cellulare che fa contrasto con quelli ammassi di cellule con setole, mobili di tanto in tanto e sparsi per la rimanente superficie interna delle otocisti. Le cellule a cuscinetto, allorchè si accostano al predetto ammasso del polo distale, rimpiccoliscono e sono provviste di setole più corte e più strette. Il loro numero è maggiore di quello che gli autori dal Leydig al Boll abbiano ammesso, ed infatti mentre quest'ultimo ne ammette circa quindici nella *Pterotrachea mutica* nella *coronata* e nella *Carinaria* fino a ventiquattro, Claus ne descrive un numero due e tre volte più grande.

La parte importante della Memoria del Boll consisteva nel ritenere che tali cellule indubbiamente fossero sensitive e collegate perciò col nervo acustico. Ma era vero che egli non aveva vedute le connessioni fra queste cellule ed i ramoscelli nervosi altro che su preparati ottenuti per sezione dopo conveniente indurimento. Claus invece tende a ritener come giusta l'ipotesi emessa dall'Hasse, ammettendo che le setole appartengano alla categoria dei peli vibratili, non essendo autorizzato dalle sue indagini a ritenere le cellule, sulle quali s'impiantano i pelettini, come elementi gangliari nervosi.

Secondo Claus potrebbe tutto al più esser vero che le fibre nervee, vedute dal Boll in connessione con le cellule a cuscinetto, appartengano al sistema motore. Il nervo acustico infatti in taluni di questi animali distribuisce anche delle fibre motrici ai muscoli circonvicini. Potrebbe darsi che il nervo acustico penetrando nell'otociste vi porti delle fibre motrici destinate ad organi di reflessione, od in altri termini capaci d'azioni riflesse. In questo caso però sarebbe molto interessante conoscer bene il rapporto esistente fra cellule vibratili e fibrille nervose e si potrebbe credere che l'alternativa fra i momenti di riposo e di moto, dipenda da influenze di natura reflessa.

Nel medesimo tempo che Claus emette la sopra accennata dottrina dice d'aver potuto dimostrare il passaggio delle fibre del nervo acustico dal polo prossimale della otociste a quello distale e la penetrazione loro nell'ammasso di cellule cilindriche, supposte già sensitive da Hasse.

---

[1] C. Hasse, *Die vergleichende Morphologie und Histologie des häutigen Gehörorganes der Wirbelthiere.* (Supplement zu den anatomischen Studien Band I. pag. 8. Leipzig, 1873).

Digitized by Google

Questa macchia acustica comincia adagio adagio o progressiva contenendo ai suoi confini alcune piccole cellule di transizione, con ciglia interposte alle altre cellule pianeggianti. Il suo studio si fa bene senza reagenti o con l'aggiunta del solo acido osmico 1/2 0/0, giacchè le altre sostanze ne alterano rapidamente ed in modo profondo gli elementi. Al Claus è pur riuscito dimostrare che in tal macchia acustica non si trovano soltanto le cellule sensitive: ad esso è pur riuscito dimostrare come al centro di lei si trovi un elemento più grande parimente destinato alla sensibilità speciale. Questa gran cellula del centro occupa il punto opposto all' ingresso del nervo acustico, ha un'altezza notevole ed uguale presso a poco alla sua larghezza e tale da formare una prominenza nel mezzo della macchia. Essa ha maggior quantità di ciglia ma identiche a quelle delle altre cellule cilindriche sensitive: ha la forma di una piccola urna: la si può isolar facilmente e trovarla a lato di qualche cellula di sostegno o collegata con qualche filamento nervoso.[1]

Spetta parimente al Claus aver dimostrato che nella costituzione della macchia della *Pterotrachea* esistono delle cellule isolanti, d'una larghezza abbastanza uniforme, ma più basse ed appianate delle cellule sensitive, ai contorni delle quali formano come un fosso circolare. La connessione di queste cellule di sostegno alla membrana anista sono assai forti essendovi riunite per mezzo di prominenze fibrose.

Poco tempo dopo che Claus pubblicava il fin qui citato lavoro, ne vedeva la luce uno del Ranke,[2] ugualmente pregevole, che in parte confermava e completava le osservazioni di lui. Questi studiando le otocisti viventi della *Pterotrachea* venne alla conclusione importante che l'incurvamento ritmico delle setole appartenenti alle cellule a cuscinetto è una clonica manifestazione di un tessuto contrattile vicino a morire. Ranke sostiene che l'inalzamento delle setole predette accade normalmente al seguito d'un suono assai forte. Per tutto il tempo in cui l'animale vivente non è eccitato da un rumore, i mazzetti di setole rimangono giacenti alla superficie interna dell' otociste, per inalzarsi d'un tratto contro l'otolito allorchè accada l'eccitazione. L'otolito viene in tal modo ad esser tenuto in una posizione più fissa, portandosi eccentricamente verso la macchia acustica.

L'osservazione del Ranke, come lo stesso Claus[3] fa giustamente osservare in un'appendice al suo lavoro, ha molto valore scientifico. Il fatto consistente nell' inalzamento delle setole al seguito d'un forte ru-

---

[1] Claus, *Mem. cit.*, figura 7.

[2] Ranke, *Das acustische organ in Ohre der Pterotrachea.* (Archiv für mikroskopische Anatomie. 1876).

[3] Claus, *Appendice alla Memoria citata*, pag. 114-115. (Archiv für mikros. Anat., etc.).

Digitized by Google

more ci fa ritenere che esso sia collegato ad un processo di reflessione. I movimenti che in tal modo si presentano sarebbero perciò simili a quelli reflessi dovuti alla muscolatura dell' iride e perciò i ciuffetti di setole, nella vescicola acustica degli Eteropodi, servirebbero come organi di accomodazione.

Il conoscimento, quantunque un po' superficiale, che abbiamo per questa esposizione di fatti e dottrine acquistato dell' organo acustico degli Eteropodi ci fa strada allo studio delle Otocisti dei Cefalopodi. In questi esseri il rapporto fra i ganglii, donde provengono i nervi acustici, ed il luogo ove terminano, diviene più costante e più stretto, sebbene vi si scorga sempre qualche variazione. Le otocisti che si trovan libere in mezzo ai tessuti i più differenti nei Molluschi inferiori, in questo gruppo più elevato riseggono costantemente in seno alla cartilagine cefalica. Fra questo tessuto esse talvolta sono accolte in una cavità molto ampia e talaltra invece la cartilagine si modella esattamente sopra la loro parete. Così, mentre nei Polpi le vescicole acustiche sono da ricercarsi in una cavità abbastanza ampia, alle pareti della quale son debolmente e per varie parti connesse, nei Calamai e nelle Seppie appariscono circondate tanto da presso dal tessuto cartilagineo, che questo in alcuni punti fa sporgenza sotto il loro interno rivestimento epiteliale a guisa di tanti piccoli mammelloni o tubercoli. Questa ultima disposizione dei Decapodi ci rammenta l' altra dell' organo dell' udito dei Ciclostomi nei quali il laberinto membranoso è strettamente circondato dal tessuto cartilagineo.

A tali cambiamenti di sede e di rapporti tengon dietro nei Cefalopodi variazioni di forma non meno notevoli. Le otocisti in questi esseri sono diversamente configurate dalle altre appartenenti agli animali inferiori, e presentano differenze anche fra gl' individui d' una medesima classe. Quelle dei Polpi tengono per la loro forma una via di mezzo fra gli apparati acustici più o meno perfettamente sferici che si osservan discendendo nella scala zoologica e fra quelli anfrattuosi ed irregolari, per un numero variabile di prominenze ed incavi, dei Calamai e delle Seppie. E mentre in questi ultimi non si scorgono i canali semicircolari, non vi è il sacchetto e l' otricello e non vi sono le ampolle; pure vi esiste già una disposizione così complicata di parti che ne accenna prossima la comparsa. Bene ed a ragione si sono già volute distinguere nelle varie parti delle otocisti dei Decapodi le vestigia delle ampolle esistenti nel laberinto membranoso dei Pesci e non a torto nella macchia e nella listerella epiteliale sensitiva si sono intraveduti gli apparecchi corrispondenti alla macchia acustica del *recessus utriculi* ed alle creste che si rilevano nella cavità delle ampolle.

Il gruppo dei Cefalopodi fra l' invertebrati, per questi ed altri speciali caratteri è apparso a me il più importante di tutti a studiarsi. Mentre con una sola descrizione si può dire dell' organo dell' udito dei Ba-

Digitized by Google

traciani, mentre con un sol discorso si possono accennare tutte quante le particolarità di forma e tessitura che esso prende negli Ofidiani, o nei Sauriani e tutto al più accennare in breve alle poche e semplici differenze che in essi presenta, non è possibile che si faccia altrettanto per l'apparecchio acustico dei Cefalopodi. Nel gruppo di questi Molluschi si rivelano diversità molto sensibili da un animale ad un altro; e queste non tanto relativamente alla sede ed alla forma grossolana, quanto anche alla tessitura minuta. Chi studiasse l'organo dell'udito in tutti gli animali fino ai Gasteropodi e da questi saltasse di botto ai Pesci, si troverebbe ad aver lasciata una lacuna tale nelle sue osservazioni, quale non potrebbe aversi trascurando lo studio di qualsiasi altro gruppo d'animali. Trascurate, ad esempio, d'esaminare il laberinto membranoso dei Coccodrilliani e voi troverete facilmente maniera di passare da quello dei Cheloniani all'altro degli Uccelli. Il maggiore interesse per gli embriologisti sta nel conoscere il momento in cui un dato organo o tessuto si presenta per la prima volta. Per noi che studiamo la morfogenesi d'un organo così complicato, è da riporsi tutta l'attenzione nello studio di quelli animali che presentano il primo abbozzo delle future forme complicatissime e che costituiscono in una parola il punto di passaggio fra il semplice ed il composto.

Per queste ragioni non è superfluo ch'io divida in due la futura descrizione, occupandomi in principio delle otocisti degli Octopodi e poscia delle altre dei Decapodi. Dirò ancora qualche parola della sede e dei rapporti di esse, per entrar poscia a parlare della parte più interessante, ossia della loro morfologia e della intima tessitura. A proposito di quest'ultima mi giova far subito rilevare che mi toccherà a trattenermi separatamente tanto quando sarà il caso di studiare le parti accessorie alla funzione acustica, tanto quando mi spetterà d'occuparmi delle altre assolutamente indispensabili a che ella si compia. Formerà perciò il primo argomento, dopo gli studii morfologici, l'esame della parete cistica, degli epitelii indifferenti e del condotto endolinfatico, ed il secondo la descrizione dei neuroepitelii e delle terminazioni nervose.

Si è visto più sopra che le otocisti dei Polpi si trovano accolte in una cavità abbastanza ampia scavata nella parte posteriore e più bassa della cartilagine cefalica. Accennerò in questo luogo al fatto che esse non riempiono tutto lo spazio che quest'ultima appositamente ha loro lasciato vuoto, ma che ne occupano la metà circa.

La cartilagine cefalica, nel formare la parete della cavità nella quale sono accolti gli organi predetti, dispone i suoi elementi diversamente da ciò che ha fatto nelle altre sue parti. Mentre dovunque nel suo seno le cellule ramose sono distribuite più qua e più là a gruppetti e senza un ordine regolare, esse nell'avvicinarsi a tal cavità si dispongono in modo da far apparire la cartilagine come formata da tanti strati concentrici.

Digitized by Google

Gli strati cartilaginei vi sembrano alternativamente composti di sostanza fondamentale e di cellule: queste hanno il loro maggior diametro diretto parallelamente alla superficie delle otocisti.

Alla cartilagine che si modifica in siffatta maniera prendono inserzione delle sottilissime briglie connettivali che poi si recano, insieme ai vasi del succo nutritivo, alla parete dell'otociste. Le otocisti dei Polpi per mezzo di tali briglie si trovano quasi ad esser sospese, nella predetta cavità cartilaginea, in mezzo ad un liquido acquoso limpidissimo, occupandovi una posizione alquanto eccentrica. Infatti stanno esse un poco in basso, all'interno ed in avanti: questi rapporti son relativi alla posizione normale della cartilagine cefalica nei Polpi viventi. Laddove le otocisti si avvicinano maggiormente alla parete cartilaginea crescono i legami fra questa e quelle, moltiplicandosi le aderenze per render sempre più fisso il punto per cui devon nell'interno dell'organo acustico penetrare le diramazioni nervose. In prossimità ed in mezzo al luogo d'ingresso delle due branche del nervo la parete delle otocisti tocca per una assai piccola estensione la superficie interna della cartilagine cefalica e per un punto assai limitato sembra che vi prenda aderenza. Quest'ultima adesione e le molteplici briglie che le circondano rendon difficile il poter liberare intere e senza modificazioni le otocisti dei Polpi. Con ciò non dico che non sia possibile un tal fatto quando si usino manovre molto delicate e reagenti adattati. È più facile togliere intiera dalla sua posizione un'otociste, se prima l'avremo immersa nelle soluzioni d'acido osmico o bicromato potassico, di quello che non sarebbe accaduto se avessimo preteso di fare altrettanto senza impiegare alcun reattivo. In quest'ultimo caso la trasparenza e la delicatezza grande delle parti ci avrebbero impedito nel maggior numero dei casi di ottenere un buon successo. Però mi è riuscito qualche volta togliere intiera un'otociste dalla sua sede, senza far uso di alcun reagente, e poi rinchiuderla in una ampia camera umida ed esaminarvela vivente.

Le otocisti nella predetta cavità cefalica si distinguono per il color bianco di latte che hanno i loro otoliti. Ancor quando essa è rimasta aperta, purchè non sia scolato il liquido che contiene, non ci fa distinguere alcuna altra parte tranne le concrezioni predette. Sono così trasparenti ed incolore le aderenze e la parete delle cassule acustiche che, immerse le une e l'altra in un liquido parimente incoloro e trasparente, non vi si vedono, come non si vede una bacchetta di vetro posta in un bicchier d'acqua, se non ci poniamo in condizioni opportune per distinguerla. Ma tanto le otòcisti che i loro legami si fanno prontamente visibili quando sia scolato il liquido linfatico nel quale si trovano immersi. In questo caso si mostrano limpide e come se fossero di cristallo: allora conosciamo che occupano la sede di sopra accennata. Soltanto allorchè si guardano e si riguardano con attenzione e da vicino si scorge che all'interno della parete nella cassula acustica trovansi alcuni punti nei

Digitized by Google

quali, anche in condizioni di vita, le parti non sono tanto trasparenti. Questo fatto dipende dalla presenza, come vedremo in seguito, d'un epitelio speciale e composto che, dissimile da tutto il rimanente interno rivestimento cellulare per la forma degli elementi, ne differisce altresì per l'altezza e per la composizione. Così le otocisti nei Polpi ci presentano una lieve opacità in corrispondenza della cresta acustica e del nervo che ad essa si porta, come ce la presenterebbero di contro alla macchia se questa non fosse sormontata dall'ammasso opaco lattescente degli otoliti.

La forma delle otocisti si avvicinerebbe a quella sferica, se non vi si riscontrasse una depressione lineare a modo d'una listerella bipartita ai suoi due estremi e corrispondente all'opacamento più sopra accennato.

Fig. 1.

Cavità situate nella cartilagine cefalica dell' *Octopus vulgaris* per contener le otocisti. Posizione e forma di queste.

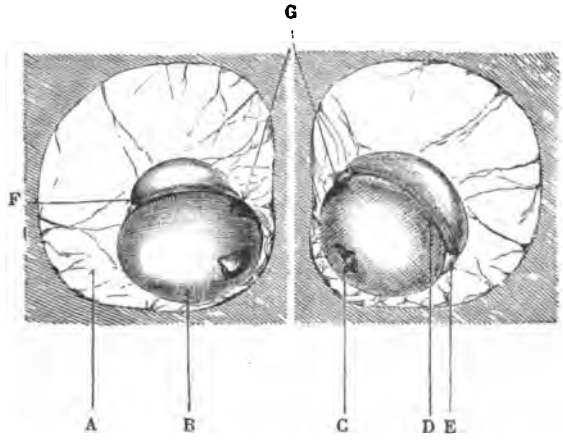

In ambedue le figure le cassule cartilaginee sono aperte con un taglio diretto sempre dall'alto verso il basso, ma in un caso più obliquamente che nell'altro.

A. Cavità posta nella cartilagine cefalica. In essa si notano moltissime piccole briglie che si recano sopra l'otociste. (B)
B. Otociste.
C. Macchia acustica. Sua posizione in basso ed all'interno.
D. Listerella acustica.
E. Tessuto interposto all'apparente biforcazione esterna della listerella acustica.
F. Listerella acustica. Ramo superiore della biforcazione.
G. Piccoli sproni prominenti nell'interna cavità dell'otocisti.

Per dare un'idea del come si presenti la parete dell'otociste, così appena appena infossata, s'immagini d'avere a nostra disposizione una palla dovunque elastica, tenuta strettamente serrata da un anello rigido, molto stretto ed incompleto perchè mancante d'un terzo. In questo caso seguirà appunto ciò che accade per le otocisti: la parete elastica compressa

Digitized by Google

nei punti ove si trova la detta cintura si farà più prominente negli altri nei quali è libera da tali impacci. La depressione che si riscontra linearmente disposta sulla parete delle otocisti sta a rappresentare un rilievo interno: percorre i due terzi della loro circonferenza ed è diretta d'avanti in dietro, di basso in alto e dall'interno all'esterno in principio, e poscia di nuovo di fuori in dentro e d'alto in basso. La macchia lattea si trova rivolta internamente verso la massa nervosa. Se dalle due macchie acustiche si prolungassero altrettante linee rette, che avessero il loro punto di partenza nel vertice dell'ammasso degli otoliti, le vedremmo incontrarsi ben presto in basso alla radice dei due prolungamenti o piedi inferiori.

Sotto la macchia lattea si trova l'area acustica che è leggermente ellittica ed ha un picciòlo ad uno dei suoi estremi fattole dalla diramazione del nervo che la raggiunge. Non è facile osservarla scoperta, poichè ancor quando il cono degli otoliti si distacca da essa, ve ne rimangono sempre aderenti in sì gran numero da non permettere che a prima vista si scorgano tutti i suoi consueti caratteri.

Le briglie che uniscono alla parete cartilaginea quella dell'otociste descrivono più o meno una linea retta e sembrano tanti raggi convergenti dall'una sull'altra: sono sottili come i fili di una tela di ragno e più che altro son visibili dopo l'uso dei reagenti. L'ufficio di queste briglie è duplice secondo quanto ho potuto osservare: devono cioè contribuire a mantenere nella sua posizione l'organo acustico e devono ad esso portare i necessarii succhi nutritivi. E questo secondo incarico deve esser quello di preferenza da esse disimpegnato, se consideriamo che quasi tutte le briglie portano vasi e che talune sono da essi quasi esclusivamente composte. Inoltre è da notarsi che il legame principale fra la parete della cavità cartilaginea e l'otociste si trova vicino al punto d'ingresso del nervo acustico e consiste nel venire la parete dell'una e dell'altra a mutuo contatto e quasi ad immedesimarsi. Io ritengo che per questo l'otociste conserverebbe la sua posizione, ancorchè non esistessero le altre briglie, le quali non servono ad altro che a limitare dei movimenti, ai quali essa potrebbe andar soggetta quando fosse legata alla cartilagine per un punto soltanto.

Le briglie predette hanno una direzione ed una lunghezza differente a seconda del luogo ove si studiano. Sono dirette dall'esterno all'interno talune ed altre inversamente, come pure ve ne hanno di quelle che di basso risalgono o che dall'alto della volta cartilaginea discendono sulla parete dell'otociste. La loro lunghezza è naturalmente diversa e ciò in ragion diretta della distanza che passa fra la cartilagine e la vescicola acustica. Così esse sono assai lunghe all'esterno e cortissime dalla parte interna ed in vicinanza ai punti d'ingresso dei rami del nervo. Quivi sono anche più numerose di quanto non si osservi altrove: all'esterno specialmente sono esse abbastanza scarse di numero.

Digitized by Google

Un primo ed importante quesito ci si presenta a risolvere ed è quello che riguarda la natura della cavità nella quale si trovano le otocisti. Dicemmo più sopra che in essa esiste un liquido limpidissimo, abbastanza scorrevole e tale che nel maggior numero dei casi scola quasi nella sua totalità, appena il coltello abbia aperta la parete entro la quale era contenuto. Esaminandone una goccia nella camera umida ed alla temperatura ordinaria, non troviamo in esso alcun altro elemento tranne delle piccole cellule linfatiche con tutti i loro consueti caratteri. Il numero delle cellule linfatiche raccoltevi è relativamente scarso, ma varia a seconda degl'individui da cui fu presa la sierosità da esaminarsi ed a seconda del modo col quale venne raccolta.

Questo liquido è riposto in una cavità cistica, tappezzata da un rivestimento continuo, oppure bagna direttamente la sostanza fondamentale cartilaginea e le briglie che da essa si portano alle otocisti? Per risolver la questione sembrerebbe a prima vista che il mezzo più adatto si fosse il por mano alle reazioni col nitrato d'argento. Ma disgraziatamente chi ne facesse l'esperimento al pari di me si dovrebbe ben presto accorgere come sia poco vantaggioso, nel caso in termini, l'uso del sale indicato. Accade infatti che il nitrato d'argento reagisca nel maggior numero dei casi tanto irregolarmente, e si precipiti in così gran copia da impedire qualsiasi giusta osservazione. Più che il siero contenuto nella cavità cartilaginea, perchè già lavata con acqua stillata, i succhi nutritivi che imbevono il tessuto, da cui quest'ultima è composta, sono capaci d'impedire la riduzione regolare del nitrato d'argento. Questo sale si precipita subito ed in abbondanza sotto forma di granuli e difficilmente reagisce, come d'ordinario accade quando l'impieghiamo per scuoprire la disposizione d'un epitelio od endotelio. Si riduce a contatto del cloruro sodico che vi si trova in abbondanza o si riduce a contatto delle sostanze proteiche, dando luogo a numerose granulazioni d'albuminato d'argento che rimangono ad insudiciare le preparazioni. Ad ovviare soltanto in parte a questo inconveniente occorre che le parti da esaminarsi sieno sottoposte a ripetuti e prolungati lavacri in acqua stillata. Però ognuno si accorge subito come essi non sieno del tutto innocui per l'integrità dei varii elementi. A volere infatti che i lavacri sien fatti bene è necessario che si agitino nell'acqua i frammenti da esaminarsi ed è necessario che tale operazione si prolunghi alcun poco. In forza di ciò troveremo degli elementi che hanno perduti i loro rapporti, ne vedremo altri profondamente alterati per l'azione dell'acqua e molti sfuggiranno alla nostra osservazione essendo stati portati via.

A rimediare a tali difficoltà giova il prender da ciascun mezzo d'indagine quel poco di buono che se ne può avere, farne tesoro e completar poi con i resultati di altre osservazioni quello che con un solo modo non abbiamo potuto veder completamente svelato. Il cloruro d'oro, posto in uso col metodo del Ranvier o del Loewit, l'acido osmico sciolto in molta

Digitized by Google

acqua, l'esame fatto a fresco e con l'aiuto delle sostanze coloranti furono i mezzi che mi soccorsero in questo caso in cui non potei avere che resultati imperfetti dal nitrato d'argento.

Aprendo una delle cavità che si trovano nella cartilagine cefalica degli Octopodi, e togliendo con un rasoio bene affilato alquanto del tessuto che ne forma l'interna superficie, faremo un primo esame capace di mostrarci subito una delle tante e principali difficoltà che incontriamo ogni momento nello studio di questi organi così delicati. Ci sarà facile di osservare a prima vista, o tutto al più con l'aggiunta d'una semplice lente, che la superficie interna della cavità cartilaginea predetta non è liscia ed omogenea. Immergendo infatti il frammentuolo nell'acqua vedremo che dalla parte che guardava la cavità, ove sono accolte le otocisti, si presenta di superficie irregolare e come lanoso. Numerosi e sottili residui delle briglie che dalla cartilagine si portano alle otocisti contribuiscono a che si abbia tale apparenza. Essi vedonsi prima che d'ogni altra parte e prima che segua altrettanto del circostante tessuto cartilagineo, perchè imbevendosi d'acqua si fanno opachi. Ecco subito che ci apparisce un fatto che, insieme alle difficoltà predette, rende sempre più ardua la ricerca del rivestimento interno in tal cavità. Sarà difficile distinguere il rivestimento d'una parete quando rimanga imbarazzata da un bosco di prolungamenti che se ne stacchino e che per esser tagliati a mezzo vi giaccian sopra distesi per ogni senso.

Ma se questa difficoltà si aggiunge alle sopra accennate, pure vi ha mezzo di renderla minore allorchè ripensiamo a quanto fu detto relativamente alla distribuzione delle briglie che recan sostegno e nutrimento alle otocisti. Dicemmo che queste briglie erano in minor numero sul lato esterno ed inferiore. È di questa particolare disposizione che trarremo profitto, ed è dall'esame della parete della cavità tolta in questo luogo che potremo conoscere come essa sia rivestita.

Un frammentuolo di parete, preso nel luogo indicato ed esaminato nel siero, che naturalmente lo bagna, si mostra provvisto, sulla sua faccia interna laddove non si staccano briglie, di nuclei di differenti forme. Si ricordi come la cartilagine, nell'avvicinarsi a formar la cavità che accoglie le otocisti, disponga i suoi elementi in modo da averli tutti situati parallelamente alla superficie interna. Fra le disparate forme di nuclei vedute per tale esame vi sono anche quelle delle cellule cartilaginee dello strato più interno e che vi appariscono pianeggianti. Sarebbe facile il riconoscere che queste non sono dovute ad elementi destinati a far parte di qualsiasi rivestimento, quando se ne potessero a prima giunta distinguere i prolungamenti od i rapporti. Vi sono ancora non pochi nuclei di cellule semoventi che si sono fissate alla parete e vi si sono distese sopra, come vi sono altri nuclei che appariscono più grandi di questi ultimi e che in qualche luogo sono disposti con una certa regolarità ad uguale distanza. Questi ultimi, mentre si differenziano da quelli più ro-

Digitized by Google

tondi e più piccoli delle cellule semoventi, si posson confondere con gli altri delle cellule cartilaginee degli strati più interni, quando non si tenesse esatto conto della disposizione degli uni e degli altri. I nuclei della cartilagine, come le cellule, si trovano in generale disposti a gruppetti: quelli degli epitelii od endotelii sono in generale ugualmente distanti gli uni dagli altri. Giova poi a differenziare i nuclei di questo ultimo ordine da quelli delle cellule semoventi il fatto, che questi si fanno tanto più rari quanto meglio è stata eseguita la lavatura del preparato con l'acqua stillata.

A sempre più differenziare le diverse specie di nuclei e per distinguer meglio il protoplasma che le circonda, giovano le colorazioni e specialmete quelle ottenute dall' eosina o dalla eosina ematossilica del Renaut. Innanzi tutto ho da ricordare che le sostanze coloranti adoprate per breve tempo non arrivano a colorire le cellule cartilaginee. Per questo noi possiamo subito avere un altro carattere differenziale fra le varie qualità di cellule che a prima vista potrebbero sembrarci destinate a comporre un rinvestimento endoteliale. Appariscono in questo caso ben netti i caratteri dissimili fra le cellule semoventi e le cellule di rivestimento. Queste ultime hanno nucleo ovale, grande in confronto di quello delle altre, con uno o più nucleoli e protoplasma appena appena granuloso con diversi vacuoli. Anche con siffatto esame si vede che le cellule di rivestimento non si trovano dovunque a costituire uno strato continuo. Più qua e più là notansi degli elementi membranacei o cellule pianeggianti disposte sulla parete interna della cavità, specialmente in vicinanza dei luoghi dai quali provengono le briglie con i vasi linfatici. Nel tempo però che si distingue la loro esistenza e che si vede qual sede esse occupano, riesce difficile altresì d'apprezzare alcuni dei loro rapporti scambievoli ed alcune delle qualità del loro protoplasma, specialmente alla periferia.

Nei preparati ottenuti esponendo ai vapori osmici un pezzo di parete e poscia coloriti col picrocarminio si vedono altri fatti importanti. Si conferma che il rivestimento cellulare non è continuo, che è fatto da cellule pianeggianti, con protoplasma disteso a lamella e che presenta in qualche caso dei fori relativamente grandi. Ho veduto che laddove più cellule si trovan disposte a modo di rivestimento endoteliale ve ne sono alcune che hanno perforato il loro protoplasma, ed ho veduto in qualche caso degli elementi semoventi annicchiarsi entro queste perforazioni. In una parola mi sono apparse in questo caso diverse delle particolarità che in qualche animale presentano gli endotelii del grande omento. Ricorderò ancora per convalidare con le analogie il mio asserto come gli stomi peritoneali si trovino nella stessa rana chiusi dalle cellule semoventi e come le medesime occludano le aperture dei pozzetti linfatici, che altrimenti si troverebbero aperti nella cavità peritoneale. I fatti invocati in questi casi per spiegare la perforazione dei protoplasmi delle cellule endoteliche e la facilità grande delle cellule linfatiche ad insi-

Digitized by Google

nuarsi nei fori delle pareti d'una cavità, avvalorano non poco le mie osservazioni.

Avuta per tal modo cognizione del perchè talune cellule si dispongono sulla parete della cavità contenente le otocisti, sono ricorso ad ottenerne la riprova col nitrato d'argento. È difficile, come dissi più sopra, la reazione con questo sale, ma quando riesce può esserci di non poco giovamento, purchè si sappiano giustamente apprezzare i fatti che per esso si mostrano e si giudichino alla stregua di quanto abbiamo ora ora osservato. Mettendo in rapporto le preparazioni ottenute in questo ultimo modo con le altre fin qui rammentate, troveremo il riscontro dell'une nell'altre e viceversa. Vedremo nei preparati ottenuti col nitrato d'argento che più qua e più là si disegnano delle linee brune ove il sale si è ridotto. Queste linee tracciano col loro decorso anfrattuoso i limiti esistenti fra i diversi gruppi delle cellule endoteliali. Talvolta si vede che, in mezzo ad un gruppo di queste cellule, si trova un vuoto nel quale non si ha alcuna traccia di riduzione regolare del nitrato di argento, e che fa supporre mancare in esso qualsiasi forma cellulare. Con questo mezzo abbiamo altresì la conferma del fatto più sopra accennato, relativo alla penetrazione delle cellule semoventi nei fori della parete. Le cellule semoventi si colarono positivamente e perciò si distinguono benissimo e si differenziano agevolmente dai fori, che rimangono soltanto coloriti in nero sopra i loro margini.

Con tutti questi mezzi e col soccorso del cloruro d'oro, mentre si mette fuori di dubbio che sulla parete delle cavità simmetriche esistenti nella cartilagine cefalica degli octopodi esistono delle cellule di carattere endoteliale, non si può concludere per l'esistenza d'un rivestimento continuo. Anche i preparati fatti sezionando la parete perpendicolarmente, se pur ci fanno vedere che esiste qualche nucleo ovale disposto sul limite interno, non ci autorizzano in modo alcuno a potere almeno per questo lato scendere a qualche conclusione. Giovami però qui ricordare che la particolarità di tessitura più sopra notata e relativa alla parte che adesso studiamo, nonchè le difficoltà che si incontrano prima di ottenere delle reazioni complete, in unione alle manipolazioni diverse che son necessarie, possono esser altrettante cause d'errore, alle quali difficilmente è dato sfuggire.

A me non basta, per argomentare dell'esistenza d'un rivestimento endoteliale continuo, aver trovata qualche cellula pianeggiante all'interno d'una parete. Mi occorre accertarmi che gli elementi di questa specie si trovano in qualsiasi punto che formi soggetto delle nostre indagini. Dall'altro canto oggi non è più il caso di dover giudicare fra due fatti solamente; vale a dire se uno spazio o cavità linfatica sia tappezzata dovunque o se non lo sia affatto dalle cellule endoteliali. Oggi sappiamo, per più casi bene osservati, che le cellule possono mancare in molti punti ed esistere in altri: oggi sappiamo che le cellule possono col loro corpo

Digitized by Google

non ricuoprire una superficie, mentre la ricuoprono esattamente con una espansione cuticolare da esse prodotta. Valgami citare l'epitelio che riveste internamente gli alveoli polmonali, bastimi ricordare quanto si osserva sopra alcune sierose, per vedere come oggi si possa restare anche incerti ed ammettere, come cosa possibile, un rivestimento in cui le cellule non vengono con i loro protoplasmi a contatto.

Al certo quest' ultima disposizione sarebbe quella più facilmente ammissibile dopo tutti gli studii ed osservazioni che all' uopo furono da me fatte. Un dubbio però mi molesta, e per amor del vero è bene che lo si annunzi : le numerose reazioni e le diverse difficoltà incontrate possono averci fatta sfuggire l'opportunità di constatare che il rivestimento endoteliale è continuo. Il fatto solo, che senza esitazione è da ritenersi ormai certo, è la presenza di cellule pianeggianti disposte sopra varii punti della superficie interna della cavità cartilaginea. Se ne possono ottenere alcune isolate macerando la parete nel siero iodico o nell' alcool al terzo; ma non mi è riuscito in alcun caso di osservare le membranelle cuticolari che si vedon benissimo quando si sottopongono a tali processi di macerazione i rivestimenti degli alveoli polmonali o delle pleure. Sicchè se il rivestimento osservato nel caso nostro è in realtà discontinuo, esso differisce da quello più sopra ricordato, almeno per questo carattere.

Dalla parete cartilaginea si vedono anche ad occhio nudo staccare numerosi e sottili filamenti, per gettarsi sulla superficie esterna delle vescicole acustiche. Tali filamenti corrispondono, come lo dimostra la successiva osservazione microscopica, a membranelle connettivali od a vasi conduttori dei succhi nutritivi. Ed a seconda della grossezza del vaso e della distanza che questo deve percorrere, anche le briglie predette si presentano più o meno lunghe, più o meno grosse ; come pure se il medesimo si divide queste pure molte volte si presentan divise. Ho detto molte volte giacchè accade non di rado che il connettivo accompagnante i vasi si disponga alla maniera d' una membrana fra due loro diramazioni e contribuisca in tal guisa a mantenerli riuniti.

I vasi nutritivi predetti escono dalla circostante cartilagine e penetrando nella cavità si dirigono diversamente e diversamente si comportano. Nell' atto in cui lasciano il tessuto cartilagineo vengono nel maggior numero dei casi accompagnati da poco tessuto fibrillare connettivo delicatissimo, come pure da membranelle connettivali che sovra essi si avvolgono, e che si vedono chiaramente esistere laddove ad esempio un vaso si biforca ed un fascetto di connettivo s' incontra con un altro ad angolo acuto. In quest' ultima circostanza è benissimo visibile una membranella di tessuto omogeneo traversato da qualche fibra assai rigida tesa fra l' uno e l' altro ed apparisce chiaro che sopra questa membranella si trovano talvolta delle cellule connettivali con protoplasma disteso in più sensi. Esaminando le briglie o filamenti che si portano

Digitized by Google

alle otocisti ci siamo formati il concetto che essi non siano fatti altro che da vasi attorno ai quali si avvolge un sottile strato di connettivo, che si portano dietro nell' atto di lasciare la parete cartilaginea. In alcuni luoghi si osserva insieme ad essi anche qualche fascetto di delicatissime fibre di connettivo.

Sottoponendo alcuni di tali filamenti ai reattivi stessi che abbiamo impiegati per lo studio della parete, apparisce chiaro che non si riscontra un rivestimento continuo sopra di loro. I punti più convenienti per simile osservazione sono quelli ove la membranella che accompagna i vasi si distende libera fra i due rami d' una biforcazione. Quivi nè col nitrato d'argento, nè con gli altri mezzi è dato vedere delle regolari interlinee, o porre in evidenza un rivestimento endoteliale continuo. Si osserva però di quando in quando qualche cellula a nucleo grande, ovale, nucleolato e con protoplasma disteso a mo' di sottilissima membranella e presentante dei prolungamenti. Queste cellule per il solito sono le une distanti dalle altre; e fra loro non raramente si osservano delle perforazioni più o meno rotonde nel connettivo. Nei preparati che non furon sottoposti a lavacri abbastanza prolungati, si nota inoltre la presenza di molti elementi linfoidi lunghesso le pareti vasali, come se ne osservano nell' interno di queste. Il nitrato d' argento che svela l'esistenza dell' endotelio della tunica interna dei vasi non è valevole a scuoprire altrettanto sopra di questi. È ciò un segno certo della sua mancanza o della sua discontinuità.

Molti vasi hanno anche una tunica contrattile fatta da fibrocellule disposte in un solo strato circolare: altri ne mancano e si riducono ad un solo endotelio e ad una membranella anista situata al suo esterno. Nelle preparazioni ottenute coll' acido osmico e bicromato potassico si vede che i vasi sono ripieni da una massa trasparente come se fosse di cristallo, appena appena colorita in giallognolo e contenente di tanto in tanto qualche cellula bianca di forma rotonda, nucleata e con dei granelli di pigmento nel protoplasma.

I filamenti che traversano la cavità esistente nella cartilagine cefalica degli Octopodi, come son giunti in vicinanza delle otocisti, vi si gettano sopra e vi si confondono. Non raggiungono in alcun caso perpendicolarmente la parete di queste, ma le divengono prima obliqui e quindi adagio adagio le si fanno tangenti. I vasi una volta che sono arrivati all' otociste vi s' insinuano e la percorrono in diversi sensi, facendosi in alcuni punti quasi sotto epiteliali. La loro disposizione ulteriore ha del resto poco di caratteristico e meno dell' importante perchè dobbiamo seguitare ad occuparcene. Dirò subito che, esaminata la superficie esterna della parete della vescicola acustica con i soliti reagenti, non vi ho ritrovato alcun rivestimento endoteliale continuo. Al solito anche in questo caso ho veduto più qua e più là alcune cellule di connettivo.

Dopo quanto ho fin qui detto mi sarà permesso concludere che la

Digitized by Google

cavità entro la quale sono accolte le otocisti è un vero e proprio sacco linfatico che manca di un rivestimento cellulare continuo. Su questo sacco o cavità linfatica si trovano dei vasi i quali non lo percorrono privi di qualsiasi rivestimento, essendo contornati ed avvolti da una finissima membranella connettivale provvista di tratto in tratto di cellule. In esso, per quanto mi sia dato premura di ricercarle, non ho trovate aperture che manifestamente si mostrassero in continuazione con i vasi linfatici.

Venendo allo studio della parete è necessario avvertire come ella non si presenti in tutti i punti ugualmente composta. Resistentissima in alcuni si lascia lacerare in altri con una facilità straordinaria: sottile talora, si fa grossa tal' altra. In generale è più resistente ed ha maggior grossezza laddove devono riposare sopra lei gli epitelii composti od i neuroepitelii. Le aree di tessuto più compatto hanno per conseguenza nella parete una posizione presso a poco identica all' altra che si vede esser tenuta dalla macchia e dalla listerella acustica, con la sola diversità che le prime sono un poco più estese delle seconde. Oltre tutto ciò è da notarsi che nella parete esiste un altro punto un poco ingrossato. Ha questo ultimo la sua sede fra la macchia acustica ed il cominciamento della listerella, in basso ed anteriormente nell' otociste. I punti resistenti si possono liberare con una certa tal quale facilità dalle parti che gli circondano o che gli ricuoprono. Questo fatto ci fa subito nascer l' idea che fra il comune tessuto e l' altro che forma le parti ingrossate, non esista un nesso strettissimo. Ciò specialmente è vero per la area ovale sopra cui risiede la macchia acustica; potendosi questa liberar facilmente da una membranella connettivale che le forma al di fuori un sottilissimo strato o rivestimento. Ci troveremo ad osservare altrettanto, allorchè sarà il caso di studiar la tessitura del laberinto membranoso dei vertebrati; in alcuni dei quali, come nel Bufo e nella Rana, riesce facile isolare dal rimanente l' anello che forma il sostegno delle *pars basilaris* e della *lagena*.

La resistenza maggiore o minore, che presentano le varie parti della sostanza propria all' otociste nei Polpi, devesi attribuire alla sua diversità di composizione. Laddove ella si presenta ingrossata e resistente v' ha un tessuto cartilaginiforme, mentre negli altri in cui è sottile la si vede composta semplicemente da uno o più piani o membranelle connettivali sovrapposte.

Lo studio minuto tanto delle prime parti quanto delle altre si è fatto con varii metodi ma specialmente ponendo in pratica le reazioni col nitrato d' argento. Procurai di ottener ridotto questo sale non solo negativamente, ma tentai di vederlo anche depositato sopra le forme cellulari. In questo modo i secondi preparati veduti a confronto con i primi mi poterono offrir la riprova dei fatti che per mezzo di questi era giunto a conoscere. Fu sempre difficile di avere le deposizioni positive, e quelle

Digitized by Google

poche che ottenni non riuscirono completissime: furon però più che bastevoli perchè potessi raggiungere per mezzo loro lo scopo prefissomi. Le si ottennero toccando con un cristallo di nitrato d' argento in alcuni punti le pareti dell' otociste e lasciandole poscia per ventiquattro, trentasei e più ore nell' acqua stillata esposte alla luce diffusa.

La tessitura intima della parete dell' otociste, laddove questa è ingrossata, ci presenta a considerare due parti, ossia le cellule e la sostanza interposta: notiamo che le cellule sono relativamente scarse, situate quasi a distanze uguali fra loro ed in fila. Le file cellulari che perciò si osservano, sui preparati fatti sezionando l' otociste nel senso della sua grossezza, sono disposte parallelamente alla superficie interna. A prima giunta si ha l' idea che il tessuto sia d' una composizione diversa da quella che in realtà vi esiste. Potrebbe infatti credersi che le aree di tessuto resistente, sopra le quali riposano i neuroepitelii, sieno formate da tanti strati sovrapposti gli uni agli altri, mentre non è possibile separare da esse altro che dei frammenti lacerati e non dissimili da quelli che si ottengono strappando delle particelle dalle comuni cartilagini. I contorni sempre rigidi ed irregolarissimi di questi frammentuoli ci fanno capire subito che, se fu possibile la loro separazione, essa avvenne non perchè il tessuto fosse conformato in modo da favorirla, ma soltanto in virtù d' una forza che agiva meccanicamente e senza una regola fissa.

In tali fettucce, eseguite in questi luoghi di consistenza simile alla cartilagine, si hanno dunque delle cellule pianeggianti disposte come se fossero collocate fra tanti strati ed aventi la loro faccia interna parallela alla superficie epiteliale. Perciò esse in queste preparazioni si mostrano per taglio, e sembrano molto più piccole di quello che sono. Per conoscerne esattamente la forma conviene osservarle anche di faccia e specialmente dopo aver posti in pratica i varii mezzi di coloramento. L' eosina ematossilica o le colorazioni positive e negative ottenute col nitrato d' argento ci dimostrano che le cellule contenute in questi punti della parete, allorchè son vedute di faccia, ci presentano dei prolungamenti. In generale sono questi in numero maggiore di due e si partono dalle estremità opposte della cellula. Si vedono più o meno presto divisi e l' arborizzazione che da loro deriva si spinge verso quella che le viene incontro dalla cellula più vicina, senza però raggiungerla in alcun caso. Se qualche diramazione si parte da quei lati del protoplasma dai quali non provengono le principali, è assai sottile e di poca lunghezza. Il protoplasma componente tali cellule e che non prende parte a formar prolungamenti è piuttosto scarso e situato presso a poco ugualmente da tutte le parti intorno al nucleo. Questo ultimo è ovale od anche rotondeggiante ed ha uno o più nucleoli.

Le predette cellule sono accolte in cavità preparate appositamente per esse dalla sostanza interposta. I limiti di tali cavità si disegnano ottima-

Digitized by Google

mente per mezzo di quella linea più scura che si vede limitare le figure cellulari nelle riduzioni negative di nitrato d' argento. I sali d' argento si riducono in contatto delle sostanze albuminoidi che riempiono quei piccolissimi spazii a fessura rimasti all' interno delle cassule scavate nelle sostanza fondamentale, ed all' esterno del protoplasma cellulare.

La sostanza fondamentale in questi punti a tutta prima sembra avere un aspetto omogeneo: essa è molto abbondante. È a lei che si deve la resistenza offertaci dalle parti sulle quali riposano gli epitelii sensitivi: è dessa che caratterizza la natura del tessuto nel quale si trova. Per quanta diligenza e per quanti mezzi abbia posti in pratica sul tessuto fresco per vedere se nel suo seno fossero nascoste molteplici fibre di connettivo, pure non mi è riuscito discoprirvele. Tali indagini furono da me eseguite nella supposizione, possibile del resto, che in questi luoghi maggiormente resistenti, si unisca alle fibre del connettivo comune una sostanza cementante solida che, avendo un indice di refrazione moltissimo simile a quello di loro, sia capace perciò di nasconderle alla nostra osservazione.

Non avendo dunque riscontrata allo stato fresco nella sostanza fondamentale interposta alcuna traccia di tessitura, considerando che le cellule in essa distribuite sono situate presso a poco come quelle che si trovano nelle parti della cassula cartilaginea più vicine alla cavità linfatica contenente le otocisti, e tenuto conto della resistenza presentata dal tessuto che ella per una parte compone, e del modo speciale per cui da questo possono staccarsi dei frammentuoli, mi pareva che senza tema d' errare si potessero ritenere come fatte da cartilagine ialina anche le aree più resistenti della parete.

Però nel riesaminare alcune preparazioni fatte sezionando la parete nei punti ingrossati, dopo averla indurita con l' acido osmico e bicromato potassico e conservate da qualche tempo nella glicerina, allungata con un terzo d' acqua, mi accorsi che la sostanza fondamentale è composta d' un' infinità di fibrille delicatissime particolarmente disposte. Si noti che tali preparazioni nel momento in cui furono fatte non presentavano nella loro sostanza fondamentale neppur la presenza di pochissime fibre sparse qua e là.

Sopra i preparati invece che avevan risentita per qualche tempo l' azione della glicerina se ne videro moltissime ed esse ci apparvero o sezionate in traverso o disposte secondo la loro lunghezza. Le fibrille sezionate si mostrarono come tanti puntolini rotondeggianti disposti irregolarmente in seno ad una sostanza incolora, amorfa e trasparente. Le altre vedute per lo lungo ci apparvero quasi tutte presso a poco rettilinee o con qualche lieve ondulazione. L' importante a conoscersi era appunto il modo col quale tali fibrille si disponevano nella composizione dei punti ingrossati della parete. In proposito io vidi sopra molti preparati che la direzione loro doveva essere in due sensi diversi, ossia in un piano dovevano es-

Digitized by Google

ser dirette in senso presso a poco perpendicolare a quello che avevano nello strato contiguo. Uno sguardo alla qui annessa figura basterà a convincerci di quanto ho fin qui detto.

FIGURA 2.

Sezione perpendicolare della parte ingrossata della parete nel punto ove si trova il condotto endolinfatico. Trattamento con acido osmico e bicromato potassico. Conservazione per quattro mesi in glicerina allungata.

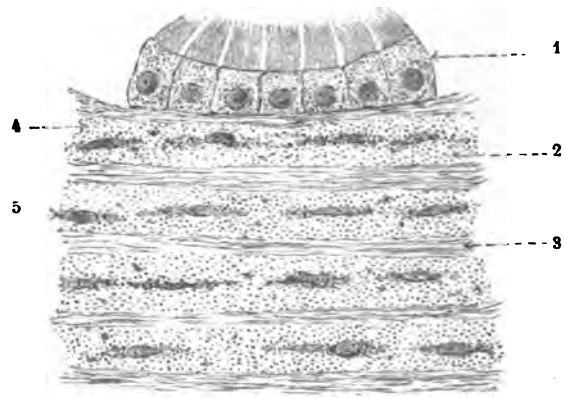

1. Epitelio vibratile del condotto endolinfatico. — 2. Strato in cui le fibrille son collocate in modo da esser sezionate in traverso. — 3. Strato in cui le fibrille decorrono parallelamente alla superficie di sezione. — 4. Limite fra i due strati nei quali le fibrille sono disposte diversamente. — 5. Cellule e loro posizione.

Sistema Hartnack, Oculare 4 × Obiettivo 8. Tubo allungato.

Si vede in questi preparati che le fibrille componenti in parte la sostanza interposta dei punti ingrossati nella parete dell' otociste si trovano ad aver due direzioni diverse. Per intendersi subito dirò che in essa si vedono tanti piani fibrillari alterni e che alcuni di questi hanno le loro fibrille che decorrono nel senso del diametro maggiore della macchia o della listerella acustica e che altri invece ce le presentano dirette secondo quello trasverso. Un fatto notevole si è poi la posizione occupata dalle cellule. Queste si trovano come immerse in quello dei due strati fibrillari in cui le fibrille decorrono nel senso della lunghezza della listerella acustica. Uno sguardo alla figura seconda basterà a darne una idea abbastanza precisa.

Del resto dopo esser venuto a cognizione di questi fatti ho nuovamente e con altri mezzi cercato di riscontrare tal minuta disposizione e finalmente vi son riuscito. La macerazione prolungata per oltre un mese nell' alcool al 1/3 e nel bicromato potassico 0.40 0/0, è bastata a far comparire non poche delle predette fibrille, ed a farmi conoscere nuovamente la loro disposizione.

Digitized by Google

Perciò ho dovuto modificare il mio concetto relativamente alla composizione della parte dell' otociste nei punti ingrossati, ed ho creduto che in essa non si vedano allo stato fresco le fibrille e non appariscano con tutti i reagenti perchè cementate fra loro da una sostanza unitiva avente un identico indice di refrazione. Ed ho poi ritenuto che il loro apparire si colleghi col fatto dell' esser tolta o modificata nei preparati questa sostanza unitiva, in seguito alla macerazione praticatavi con alcuni liquidi particolari. Diverse sostanze capaci di sciogliere la col lungo andar del tempo mostrerebbero a nudo l' elemento fibrillare.

Del resto avrò in seguito ragione e tempo di trattenermi più a lungo sulla tessitura della parete dell' organo acustico membranoso e di dimostrare che Cisow contrariamente ad Hasse, a Retzius e Kuhne in parte ha un po' di ragione allorchè dice che nella parete non vi si trovano nuclei cartilaginei. Allora avrò modo d' avvalorare con altri fatti desunti dall' anatomia comparata questi che ultimamente ho descritti.

Fuori di tali punti ingrossati la parete dell' otociste è sottile e con facilità, non sapendola convenientemente distendere, si ripiega sopra sè stessa e si lacera. Quivi pure ci presenta a studiare i soliti componenti, vale a dire le cellule e la sostanza fondamentale. Tanto le une che l' altra sono molto meglio a fresco accessibili alle nostre indagini, giacchè si colorano più sollecitamente e bene con le materie che d' ordinario si usano, quali l' eosina ematossilica, l' eosina pura ed il picrocarminio. Con la prima materia colorante sopra tutto o col picrocarminio si pongon bene in evidenza i caratteri delle cellule. Con questa ultima poi si hanno delle buone preparazioni anche quando l' acido osmico ha per poco agito sulla parete. In generale espongo un frammentuolo di parete ai vapori osmici, e dopo averlo ben disteso sopra una lamella porta oggetti ed avervelo fatto aderire, lo lavo con acqua stillata: lascio quindi che l' eccesso dell' acido se ne vada, essendo molto volatile e poi lo colorisco ponendovi sopra qualche goccia di picrocarminio che di tanto in tanto rinnuovo. Per impedire che quest' ultimo si dissecchi ho cura di riporre il vetrino, su cui riposa il preparato, sotto una campana di vetro ove si trova dell' acqua ad evaporare.

Da queste preparazioni ho conosciuto che la parete nei punti più sottili non contiene nel proprio seno che uno strato discontinuo di cellule. Infatti, allorchè è conservato l' epitelio che sta nell' interno dell' otociste, non si vedono al disotto di lui in un primo strato altro che pochi nuclei e dopo, mutando foco con l' abbassar l' obbiettivo, si scorgono subito le trabecole connettivali ed i vasi che raggiungono la parete. Insieme con questi e con quelle è vero che ci appariscon nuovi nuclei; ma è facile altresì riconoscere come essi non entrino a far parte del tessuto che studiamo.

Conosciuta la tessitura intima della parete ci rimangon due cose a studiare, ossia il canale che si stacca dall' interno dell' otociste e che

Digitized by Google

percorrendone una porzione termina a fondo cieco, ed un' appendice che si riscontra a forma di sprone a far prominenza in mezzo all' endolinfa.

Nell' interna cavità dell' otociste osservasi in un punto l' apertura molto ristretta d' un canaletto che è chiuso alla sua estremità opposta. Questo canaletto io credo debba esser chiamato col nome di condotto endolinfatico per la somiglianza morfologica che presenta con un' identica produzione che avremo motivo di constatare in tutti gli altri animali. Nella *Myxine glutinosa* un tal canaletto si distingue benissimo separato già dalle altre parti dell' organo acustico membranoso, mentre negli Octopodi e nei Decapodi trovasi tutto quanto accolto nella densità della parete dell' otociste. La posizione del condotto endolinfatico dell' *Octopus vulgaris* è la seguente. La sua apertura si trova precisamente all' esterno e superiormente del braccio superiore in cui sembra biforcarsi la listerella acustica e lo fa comunicare con la cavità che contiene l' endolinfa. In altre parole l' apertura di sbocco sta, come dimostra la seguente figura, di fianco alla diramazione del nervo acustico che raggiunge

FIGURA 3.

La figura più grande rappresenta la listerella acustica nella sua apparente biforcazione esterna, il ramo superiore esterno del nervo acustico ed il condotto endolinfatico.

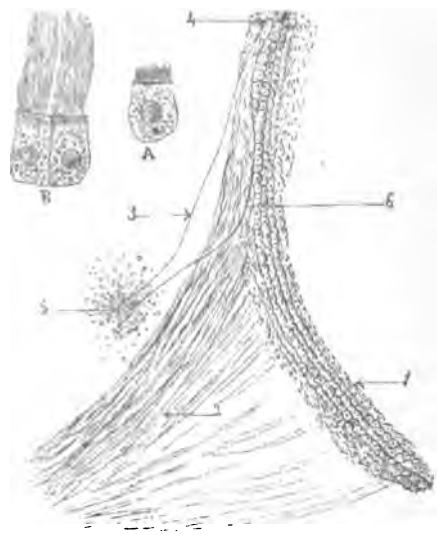

1. Listerella acustica. — 2. Nervo che sfibrandosi si reca alla listerella. — 3. Condotto endolinfatico disegnato schematicamente. — 4. Fondo cieco del condotto predetto. — 5. Sua apertura che lo fa comunicare con l' interna cavità dell' otociste.

A. Cellula dell' epitelio vibratile tolta dal fondo del condotto endolinfatico.
B. Cellule con ciglia più lunghe prese da un punto molto prossimo all' apertura.

Digitized by Google

l' estremo della listerella che è rivolto in fuori. L' apertura di questo condotto è visibilissima anche con piccolo ingrandimento per il fatto che nelle sue vicinanze vi si modifica il comune indifferente rivestimento epiteliale. Le cellule poligonali che costituiscono quest' ultimo si fanno meno larghe e più serrate avvicinandosi a tal punto. Il lume dell' apertura è molto piccolo ed apparisce or più grande ed or più ristretto a seconda della maggiore o minor distensione subìta dal preparato.

Il condotto endolinfatico ha quasi la forma d' una sanguisuga, il cui ventre sia molto disteso e rigonfio. Presenta una curva all' esterno ed una più lieve che guarda verso l' interna cavità dell' otociste. Nelle preparazioni fatte per mezzo dell' acido osmico e private mediante la spennellatura del loro rivestimento epiteliale, si vedcno benissimo tutte le accennate particolarità. Esso dunque ha un collo allungato e ristretto; un corpo rigonfio fusiforme ed un fondo parimente stretto e che termina in cul di sacco. Nella sua cavità non son riuscito in alcun esemplare a distinguere gli otoliti esistenti nel sacchetto endolinfatico di altri animali.

L' esame di questa parte dell' organo acustico è stato da me eseguito in più maniere, ma specialmente allo stato fresco. Mi è riuscito entro una camera umida mantenerlo in condizioni tali da esaminare i suoi elementi viventi e dotati delle loro proprietà fisiologiche. L' epitelio vibratile che ne riveste l' interna cavità, l' ho veduto muoversi attivissimamente anche dopo ventiquattro ore da che l' avevo tolto dall' otociste, ed ho sempre osservato che il movimento è più attivo in vicinanza della apertura anzichè verso il fondo. Ed anzi dirò subito come tanto nei preparati fatti disgregando le parti delle quali si compone tale organo, quanto in quelli ottenuti sezionandolo per lungo e per largo, dopo averlo indurito, mi sono apparse più alte e provviste di ciglia le cellule che ne occupano il collo. Le cellule più basse e che hanno appendici vibratili più corte si trovano nel fondo. Quivi le appendici predette lasciano libero un lume maggiore all' interno, mentre si può dir che non ne rimanga verso lo sbocco, dove le ciglia d' un lato vanno a toccar quelle della parte opposta. Nella parte rigonfia si comprende del resto come sia più ampia la cavità.

L' esame fisiologico di siffatto rivestimento epiteliale ci dimostra che la vibrazione non dipende già dalle ciglia ma dalla sostanza delle cellule che le sopporta. La vibrazione è ondulata e come quando le mèssi agitate dal vento si abbassano tutte in un senso e successivamente. È facile vedere che nelle cellule si deprime od abbassa prima il protoplasma da un lato e poscia dall' altro. Questa vibrazione ondulatoria procede dall' interno del condotto endolinfatico verso l' apertura. È più accentuata in questo luogo anzichè nelle altre parti, come ho già detto; e ciò sta appunto in relazione col fatto, che adesso studieremo e che consiste

Digitized by Google

nell' essere d' una altezza disuguale le cellule che formano l' interno rivestimento di tal condotto.

Il condotto endolinfatico è naturalmente vicinissimo alla superficie interna dell' otociste ove ha la sua apertura: se ne scosta in seguito per riavvicinarsi di nuovo. Il cul di sacco terminale sta appunto sotto la listerella acustica avanti che la si mostri apparentemente divisa. Le sue cellule hanno un' altezza diversa nei varii luoghi, hanno un protoplasma abbondante, chiaro in special modo verso la superficie libera che è sormontata da un piatticello traversato perpendicolarmente dalle ciglia vibratili. La parte contrattile di queste cellule mi è sembrata esser precisamente quella omogenea che sta fra il piatticello ed il nucleo. Infatti durante la vibrazione di questo epitelio ho veduto che essa si accorcia, mentre resta immutata l' altezza dell' altra parte. Il nucleo di tali elementi che non hanno membrana è rotondo, nucleolato e circondato specialmente verso la base cellulare da qualche piccola granulazione.

Figura 4.

Sezione trasversale del condotto endolinfatico nel punto ove il collo passa nella dilatazione centrale. Il lume del canale è quasi completamente occupato dalle ciglia vibratili.

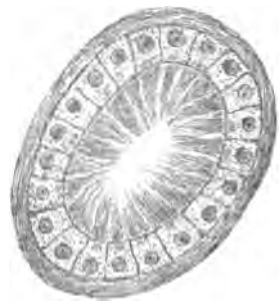

Il condotto endolinfatico apparisce scavato in mezzo ai comuni tessuti della parete. È da notarsi che quest' ultima appunto nel luogo ove l' accoglie ha un' insolita grossezza. Attorno attorno all' epitelio sopra descritto si osserva che il tessuto fondamentale, massime nei preparati mantenuti per un certo tempo in glicerina, ha più in abbondanza i sottilissimi filamenti di connettivo. Questo fatto è assai visibile nella figura quarta.

Finalmente mi resta ad accennare l' esistenza d' una produzione triangolare a base allargata che protunde nell' interna cavità dell' otociste

Digitized by Google

e sopra cui posa l'epitelio ad un solo strato pavimentoso che ricuopre tutte le parti non sensitive della vescicola acustica. Questa particolar produzione è situata in corrispondenza del ramo inferiore dell'apparente biforcazione interna della listerella. Nella figura prima si vedon benissimo rappresentate queste produzioni nei punti indicati dalla lettera *G*. La loro altezza è presso a poco uguale a quella della massa otolitica che ricuopre la sottostante macchia fatta dal neuroepitelio. Il tessuto che la forma comprende cellule ed abbondante sostanza interposta. Quest' ultima è molto molle e fatta da fibre delicate con una parte omogenea che le separa, ed in cui trovansi molte cellule ramose presso a poco come nei tessuti mucccosi. L' alcool ed il bicromato potassico, ma più specialmente il primo, la raggrinzano: facilmente si distacca dal tessuto della parete col quale non sembra avere uno stretto legame.

Dallo studio della parete passiamo a quello dell' epitelio che le si trova all' interno. È questo di due specie differenti, ossia ve ne ha una varietà comune e semplice ed un' altra composta o speciale. Queste due forme d' epitelio sono distribuite con una certa tal qual regola e si alternano, corrispondendo generalmente l' epitelio semplice ai punti ove la parete è sottile ed il composto agli altri ove essa si presenta resistente ed ingrossata. Il primo è l' epitelio indifferente o rivestimento ordinario ed il secondo è l'epitelio acustico o neuroepitelio.

Dicemmo già più sopra, allorquando ci occupammo della morfologia delle otocisti dei Polpi, che nell' interno di queste si osservano due luoghi alquanto più opachi dovuti ad una area ovale e ad una listerella fatti da epitelio assai alto e composto. Si disse allora anche del modo col quale erano situate tali parti nella vescicola acustica. Or bene, spetta parlare in questo momento dei caratteri microscopici che presentano siffatti epitelii; caratteri, che presi giustamente in esame negli animali, che ora studiamo, saranno riscontrati in appresso in quasi tutti i vertebrati.

Togliendo all' otociste d' un Polpo l'area ovale che sopporta la macchia acustica ed esaminandola a piccolo ingrandimento (*Obiettivo 4 Oculare 4 Hartnack*), vedremo che essa si presenta composta come un mosaico che sia fatto da due varietà d' elementi. Vi si vedono l' estremità libere rotondeggianti di alcune cellule, più grosse al centro che alla periferia, e che sono inquadrate nelle lacune d' una specie di alveare composto da un tessuto più oscuro e disugualmente distribuito. Anche quando si ripeta lo esame adoprando ingrandimenti più forti, troviamo alcune cellule le quali con l' estremo libero sono accolte in una maglia formata al loro contorno da un tessuto istologicamente e chimicamente diverso. Infatti la testa ciliata delle cellule acustiche appare d' un color omogeneo, grigio pallido: il tessuto formante le maglie ha un coloramento giallo verdastro cupo, disuguale nei varii punti ed è assai refran-

Digitized by Google

gente. Nella figura qui appresso riportata si vede benissimo che nello epitelio della macchia acustica, osservato nel suo insieme e per di sopra, si trovano due parti differenti che sono, come dirò in appresso, le cellule acustiche e gli elementi di sostegno.

FIGURA 5.

Epitelio della macchia acustica dell' *Octopus vulgaris* veduto dalla sua superficie libera.

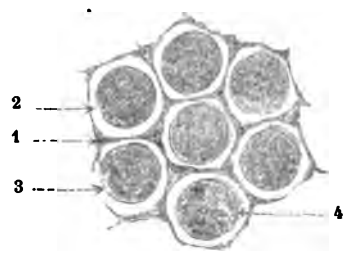

1. Cellule epiteliali formanti le caselle destinate ad accoglier gli elementi acustici. — 2. Spazio vuoto che rimane in taluni preparati fra le due varietà d'elementi. — 3. Elementi acustici. — 4. Peletini che fuoriescono da quest' ultime cellule.

Al centro e nelle parti che stanno fra questo e la periferia della macchia acustica, le cellule ciliate sono più grandi e son limitate da una strisciuola più stretta di tessuto scuro assai refrangente. Da ciò subito comprendiamo che la differenza fra elementi centrali e periferici non deve esser solamente di sede ma sì pure di forma e di rapporto.

Facendo succedere a tali indagini lo studio degli elementi della macchia acustica, dopo averli trattati coll' acido osmico e bicromato potassico ed averli disgregati, vedremo qual forma hanno le cellule delle quali col precedente esame se ne distingueva la sola estremità libera e ciliata, ed a cosa corrisponda il tessuto interposto che le conteneva nelle sue maglie. Allorchè si sono ottenute delle buone preparazioni, nelle quali gli elementi son fra loro bene isolati e si è avuta l' avvertenza di colorarli per mezzo d' una soluzione acquosa d' eosina, si vede che nell' epitelio della macchia acustica si trovano prevalenti due forme di cellule. Una di queste è fatta da elementi alti, cilindrici, con piccoli e finissimi peli sopra l' estremo libero e l' altra da cellule membranacee sottilissime e disposte in un modo assai particolare. Ho detto che si trovano specialmente due forme di cellule, perchè in qualche punto della macchia acustica ve ne ha una terza varietà, rappresentata dagli elementi gangliari nervosi. Le cellule della prima specie e che fin d'ora chiamerò acustiche o sensoriali sono quelle che caratterizzano l'epitelio di cui adesso ci occupiamo. Tutte sono di forma cilindrica, ma alcune più grosse

Digitized by Google

e più alte dell'altre: hanno tutte un protoplasma finissimamente granelloso ed un bel nucleo rotondo situato presso a poco all' unione dei due terzi superiori con quello inferiore. Dei loro due estremi uno è libero ed un altro è riposto in seno allo strato epiteliale di cui fanno parte. Il primo termina con una superficie pianeggiante, limitata da una listerella assai più scura del tessuto che le sta a contatto e sormontata da una innumerevole quantità di pelettini ugualmente sottili tanto nel punto di uscire dalla cellula alla quale appartengono, quanto alla loro estremità libera. La lunghezza estracellulare di questi è rappresentata nei giusti rapporti in tutte le figure. Amo fin da questo momento di far rilevare come tali appendici cellulari non siano da riporsi fra le ciglia vibratili, giacchè non ne godono le proprietà, e come perciò debbano, a scanso di male interpretazioni, esser chiamate con un nome che anche a prima giunta ne faccia capire la differenza.

FIGURA 6.

Frammenti di cellule acustiche dell' *Octopus vulgaris.*

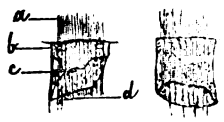

a. Pelettini acustici. — *b.* Superficie libera delle cellule acustiche.
c. Parte periferica addensata dai reagenti. — *d.* Continuazione dei pelettini in seno alle cellule.

I pelettini che sormontano le cellule acustiche si posson seguire per un certo tratto anche dentro, ed alla periferia del protoplasma cellulare: però vi spariscon ben presto mascherati completamente da quest'ultimo, che nelle preparazioni ottenute nel modo indicato si presenta sempre più o meno granuloso. L'estremo opposto delle cellule della prima specie è più difficilmente osservabile, accadendo per il solito che esso si mantenga avviluppato in mezzo agli altri elementi, oppure che si rompa o si alteri essendo delicatissimo. Pur nonostante mi sono imbattuto più volte in talune di queste cellule che erano completamente conservate. Presentavansi queste con un estremo rotondeggiante da cui partivasi spesso un prolungamento protoplasmatico destinato ad attaccarsi alla parete, più o meno distante a seconda dei casi. Attaccato a tale estremità ho anche veduto qualche volta un fascettino di fibrille nervose: di questo fatto però ci occuperemo in appresso, e quando conosceremo esattamente anche la composizione della listerella acustica. Aggiungerò soltanto che non mi è sembrato esistere una parete limitante il protoplasma delle cellule acustiche, e che soltanto in qualche caso e dopo l'uso prolungato di alcuni reagenti ho visto che il medesimo si era addensato alla periferia.

Digitized by Google

Le cellule della seconda varietà o di sostegno per la loro forma e disposizione sono quelle appunto che attirano in questo caso tutta la nostra attenzione. Per vederle bene è necessario che siano colorite: non vi è sostanza che le colorisca più sollecitamente e meglio della eosina: dopo di questa è da preferirsi l'ematossilina. Nei preparati ben riusciti non è difficile riscontrare alcune di queste cellule completamente isolate o riunite in gruppetti di due o tre. Quelle isolate si presentano sotto l'aspetto d'una membranella sottilissima, piegata in senso longitudi-

FIGURA 7.

Elementi del neuroepitelio dell'*Octopus vulgaris* che in parte soltanto conservano i loro reciproci rapporti.

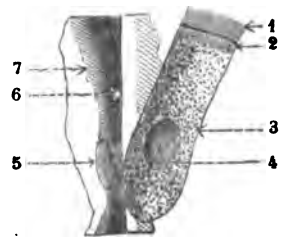

1. Peli acustici. — 2. Piatticello della cellula sensitiva. — 3. Protoplasma granuloso delle cellule acustiche. — 4. Nucleo loro. — 5. Nucleo della cellula di sostegno. — 6. Sua cresta longitudinale d'impronta. — 7. Ala protoplasmatica membranosa.

FIGURA 8.

Elementi del neuroepitelio dell'*Octopus vulgaris* conservanti tutti i loro normali rapporti.

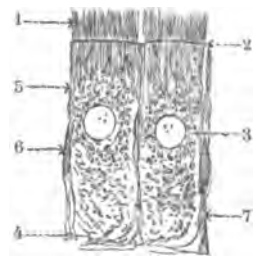

1. Peli delle cellule acustiche. — 2. Piatticello delle medesime. — 3. Loro nucleo. — 4. Loro base. 5. Cellula di sostegno veduta parzialmente e per profilo. — 6. Suo nucleo. — 7. Altra cellula di sostegno.

nale in modo da formare una specie di prominenza o cresta d'impronta diretta dalla superficie della macchia acustica alla membrana costituente la parete dell'otocisto. In una parola, per spiegarmi con termini un po' grossolani ma efficaci a rendere esatto conto della loro forma, dirò che esse sono piegate alla maniera stessa con la quale i ragazzi adattano le carte da giuoco allorchè vogliono farle star ritte. Nel nostro caso la ripiegatura non è sempre centrale, tantochè spesso si trova a destra la

Digitized by Google

maggior parte del protoplasma disteso a lamella anzichè a sinistra o viceversa. Accade di osservare che la predetta piegatura non è talora completamente rettilinea, e che forma qualche lieve sinuosità. Anche quando la piegatura si trova nel centro, è difficile che il protoplasma sia distribuito in porzioni perfettamente uguali dalle due parti: ciò dipende dal non esser regolari i contorni della cellula. Il protoplasma contiene un nucleo che spesso si fa sporgente avendo questo una grossezza maggiore di quella che egli non abbia: è ovolare e nucleolato. La sede del nucleo è presso a poco nel mezzo della cellula, e perciò nel maggior numero dei casi si trova a lato della piegatura longitudinale. A motivo di siffatta disposizione lo si vede sovente di fianco anzichè di faccia ed apparisce in conseguenza ellittico anzichè ovale.

Un fatto degno di nota e che ha molto interesse per facilitarci a comprendere il modo col quale nervi e cellule si comportano nel neuroepitelio acustico, è la irregolarità dei contorni laterali delle cellule di sostegno. Questa disposizione ha importanza nel caso in cui due cellule vengono a contatto per i loro margini. Se esse quivi non hanno rilievi o prominenze che si corrispondano, sarà difficile che possan venire a contatto per tutta l'estensione della loro lunghezza. Perciò mentre si potranno toccare in un punto, rimarranno in un altro discoste. Allorquando si trovano due o più cellule di sostegno, senza gli elementi acustici che stanno loro a contatto, che siano rimaste nei rapporti che naturalmente presentavano in vita, si osserva che dal loro insieme risultano tante loggette o caselle. Da due o più elementi di sostegno convenientemente disposti si forma una cavità allungata, diretta dalla membrana dell'otociste all'interno di questa, capace di contenere nel suo seno uno degli altri cilindrici od acustici, dei quali abbiam parlato più sopra. Accade presso a poco, ma con le debite varianti, nel caso nostro quello che si osserva quando si pongon ritte, in faccia ed a contatto per i loro margini due carte da giuoco. Ne risulta uno spazio vuoto compreso framezzo a loro, avente un diametro longitudinale superiore a quello trasverso. Se potessimo ottenere una intiera macchia acustica isolata e formata dalle sole cellule di sostegno, conservanti i loro naturali rapporti, avremmo sott'occhio qualche cosa che ci ricorderebbe molto fedelmente la disposizione d'un alveare. Quest'alveare però avrebbe le sue caselle più larghe nel centro e più strette alla periferia, come pure quelle sarebbero più alte di queste, giacchè l'epitelio della macchia acustica non ha dovunque la medesima altezza, come è dato di vedere nei preparati ottenuti facendone delle fettuccie sottili. E siccome le cellule di sostegno, a qualunque luogo appartengano, hanno il protoplasma più abbondante dal lato della superficie libera, ne deriva che le caselle dell'alveare devono avere la loro parete più facilmente completa in alto che in basso. Questa disposizione, e lo vedremo bene in appresso, è molto favorevole all'accomodamento dei vari elementi ner-

Digitized by Google

vosi ed ai loro rapporti. Infatti se le caselle fossero limitate da pareti complete per ogni dove, sarebbe difficile che i nervi potesser raggiungere le cellule acustiche che vi son collocate dentro. Anzi le cellule di sostegno, avendo poco protoplasma verso la base, ossia presso il punto della loro inserzione all'otociste, fanno sì che le diverse caselle possano sul fondo facilmente comunicare fra loro, e che le diramazioni nervose e le cellule gangliari vi trovino libero ingresso.

Lo studio della terza varietà di elementi che compongono la parte cellulare nel neuroepitelio della macchia acustica, è quello che si effettua con una maggior difficoltà. Quantunque si adopri una soluzione d'acido osmico al 0.50 0/0 ed una soluzione identica di bicromato potassico, oppure si dia mano all'alcool al 1/3 ec., è difficile che si riesca ad ottener completamente libere ed intatte alcune di tali cellule gangliari. Pur nonostante mi è accaduto di osservarne talvolta di quelle affatto isolate e non ho visto che possedessero più di un prolungamento. Nè con tali mezzi nè con altri mi son potuto convincere del contrario. Ciò a mio avviso, mentre ha un certo valore per sostenere la natura gangliare di questi elementi nervosi, mi fa stare in guardia perchè nel caso d'una sola osservazione positiva bene accertata sarei pronto a rinunziare all'emessa opinione.

Queste cellule nervose non differiscono per alcun carattere dalle altre che osserviamo nei rimanenti animali. Non sono tutte d'una medesima grandezza, specialmente considerando il luogo ove si trovano. Hanno un nucleo grosso, vescicoloso, con uno o più nucleoli; il loro protoplasma è torbo per innumerevoli granulazioni e presenta in qualche caso una striatura alla periferia. Si colora col carminio più facilmente il protoplasma centrale di quello periferico. Nel maggior numero dei casi si osservano attorno al nucleo alcune gocciolette dovute a sostanze grasse, colorabili in bruno per mezzo dell'acido osmico.

Il prolungamento protoplasmatico che ho in esse qualche volta visto mi è sembrato abbastanza lungo e rettilineo. Non ho potuto però nella macchia acustica dei Polpi osservare la connessione di questo prolungamento con altre cellule o con le fibre nervose che scorrono in seno all'epitelio. Finalmente osserverò che la forma di queste cellule gangliari è diversa a seconda del luogo ove si trovano, dovendosi adattare a vivere in spazii assai ristretti. Vedute di fianco quando non son rotonde, si mostrano triangolari ma con angoli smussi.

Quantunque sia facile dopo tali indagini argomentare qual possa esser la disposizione reciproca che hanno le prime due varietà di cellule nella macchia acustica, cellule sensitive e di sostegno, non è facile stabilire la sede che vi occuperanno quelle ultimamente descritte. Così pure molte particolarità sfuggono con tali esami sia relative agli elementi di sostegno che agli altri che sono in rapporto coi nervi.

Per conoscer questi fatti praticammo delle sottili fettucce della mac-

Digitized by Google

chia acustica insieme con la parete che la sopporta. Il processo d'indurimento fu quello accennato nel primo capitolo ove parlammo della tecnica microscopica. Furono ottenuti i tagli in più e diversi sensi e non si trascurò in alcun caso di comprendervi i punti, ove l'epitelio composto della macchia passa nel rivestimento indifferente che tappezza tutta l'interna superficie dell'otociste.

È necessario innanzi tutto che io faccia osservare che la macchia acustica, essendo ovale, riceve ad uno dei suoi poli il tronco nervoso destinatole, e che quest'ultimo le arriva tutto compatto e senza previo disperdimento di alcuna delle sue fibre. Essendo tale appunto la sede d'ingresso del nervo e dovendosi le fibre di questo ugualmente distribuire nelle parti diverse, accade che la tessitura della macchia non sia simile dovunque. Infatti in vicinanza del luogo d'ingresso le cellule epiteliali si sono allontanate per cedergli tutto lo spazio, relativamente non piccolo, che gli è necessario; mentre le medesime al polo opposto si conservano serrate le une alle altre non dovendo ormai lasciar libero il passo che a dei sottili filamenti nervosi. Il nervo acustico una volta penetrato nella macchia vi occupa la parte centrale, e si conserva sempre assai grosso fino oltre la metà della lunghezza di lei, nel qual luogo diramandosi sotto forma di moltiplici fibre, cessa d'aver l'aspetto d'un tronco nervoso. È vero però che egli incomincia subito ad emettere delle diramazioni laterali, e finisce col dividersi in numerosi rami, dei quali quelli del centro seguitano a portarsi in avanti e gli altri adagio adagio lateralmente e poi obliqui ed anche orizzontali. Nella prima parte del suo decorso nella macchia acustica non è rivestito altrochè da un epitelio ordinario e simile a quello indifferente della restante superficie interna dell'otociste. Però adagio adagio che il nervo s'inoltra si comincia a trovargli addosso un epitelio che si fa più alto, e finalmente allorquando egli ha raggiunto un quarto della lunghezza della macchia acustica, gli si presentano sopra le prime cellule provviste di peli. Negli elementi cellulari intermedii o di passaggio si osserva qualche apparenza simile a quella che descriveremo nelle cellule di transizione. Essi hanno dei prolungamenti che insinuandosi fra fibra e fibra nervosa tendono a guadagnar la parete.

Le differenti fettucce, sempre praticate perpendicolari all'asse della macchia acustica, avranno una larghezza massima se fatte nel centro, e tanto più piccola se eseguite verso i poli. Conterranno il maggior numero di elementi epiteliali quelle del centro ed il minore le altre ottenute in vicinanza del punto d'ingresso del nervo acustico. La figura seguente è appunto tolta da un preparato della macchia stessa fatto laddove il nervo incomincia ad esser ricoperto da un epitelio con cellule provviste di peli, ossia all'unione del primo quarto con i rimanenti. In questa come nelle altre sezioni apparisce chiaramente che le cellule provviste di peli si trovano annidate nelle caselle dell'alveare formato

Digitized by Google

per esse dalle cellule di sostegno, e si vede che questi ultimi elementi si fanno più serrati verso la periferia.

Non mi confonderò gran fatto nel dire che l'asse delle caselle come quello delle cellule provviste di peli è presso a poco in tutti i casi perpendicolare alla superficie interna dell' otociste. È facile poi accorgersi, studiando molte preparazioni di tal genere, che la terza varietà di cellule si trova costantemente sul fondo dell' epitelio, ossia presso la parete ed a contatto con i filamenti nervosi. Questi ultimi occupano precisamente lo spazio lasciato loro libero dai piedi ossia dall' espansioni d'attacco delle cellule acustiche e di sostegno. Osservando bene lo strato nervoso, le cui diramazioni generalmente decorrono rettilinee e parallele alla parete, vi si scorgono sotto le sembianze di altrettante fibre o prolun-

FIGURA 9.

Sezione trasversa incompleta della macchia acustica dell' *Octopus vulgaris.*



1. Nervo acustico presso il punto del suo ingresso nella macchia acustica. — 2. Sua parte superficiale. — 3. Fibre che se ne staccano lateralmente. — 4-4. Peli delle cellule acustiche e piatticello delle medesime. — 5-5. Loro nucleo. — 6. Estremità delle cellule acustiche situata verso la parete dell'otociste. — 7. Base o piede d' una cellula di sostegno. — 8. Fibrille nervose riunite in un fascio che si portano ad una cellula acustica. — 9. Cellula gangliare posta in seno al neuroepitelio presso la periferia della macchia acustica. — 10. Suo prolungamento protoplasmatico diretto verso il nervo acustico. — 11. Cellula di sostegno veduta per profilo e suo nucleo. — 12. Suo nucleo.

Sistema Hartnack, Oculare 4, Obiettivo 8. Tubo allungato.

gamenti protoplasmatici, perpendicolari ai piedi delle cellule dell' epitelio. Fra questi piedi, e fra le fibre nervose in basso e l'estremo interno delle cellule acustiche in alto stanno allogate le cellule gangliari. Anzi, per cedere ad esse più libero il posto, accade sovente che taluni elementi acustici, che loro corrispondono, divengan più bassi o più stretti. Finalmente si osserva che nei pochi casi nei quali è possibile vedere in queste cellule un prolungamento protoplasmatico esso è sempre rivolto verso il centro della macchia.

Digitized by Google

Il maggior numero di queste cellule nervose si riscontra alla periferia della macchia acustica. Ve ne sono anche talune che la sorpassano e che si trovano oltre il limite delle cellule provviste di peli, sotto i comuni elementi dell' epitelio indifferente o di passaggio da questo a quello composto e speciale.

Dall' osservazione della figura precedente e degli altri preparati, mentre risulta chiaro che le cellule acustiche più alte si trovan nel centro, apparisce altresì che la loro lunghezza non sta in proporzione diretta con l' altezza che presenta la macchia nei varii punti. Infatti le cellule centrali, quantunque siano più alte delle esterne, riposano sopra un fondo più rilevato di quello che per l' altre non sia, e non raggiungono la parete. Nelle parti di mezzo vi deve essere più spazio per le fibre nervose che si trovano in maggior numero di quello che non si vedano alla periferia. Non accade però altrettanto per gli elementi di sostegno. Questi, tranne laddove il nervo penetra nella macchia, raggiungono costantemente la superficie interna della parete dell' otociste. Sono osservazioni molto delicate essendo confuso il loro prolungamento podalico nell' intricato strato delle fibre nervose. È pure difficile constatare la lunghezza di queste cellule negl' istessi preparati fatti per dilacerazione, accadendo il più delle volte che esse si rompano appunto laddove son più sottili, ossia in prossimità del loro piede. Vedremo in appresso, allorchè sarà il caso di parlare delle cellule di sostegno appartenenti al rivestimento speciale all' otricello di alcuni Pesci, che mentre è facilissimo trovare isolata quella parte delle cellule stesse che guarda la cavità otricolare, è difficilissimo trovarla congiunta con la metà che si attacca alla parete, e nella quale sta il nucleo. Nel caso nostro l' esser tratti ad ammetter false apparenze è più difficile. La cellula di sostegno ha il nucleo verso la sua metà e sopra il punto ove essa solitamente si rompe. Nei Pesci accade precisamente il contrario di quanto si osserva nelle cellule di sostegno appartenenti ad un lembo della macchia acustica delle Seppie. In queste e nel luogo indicato, tali elementi hanno il nucleo proprio accanto alla loro superficie libera. Vedute a primo aspetto sembrerebbero cellule capovolte.

Con la disposizione istologica già ricordata, si accorda fino ad un certo segno la tessitura intima dell' altra parte dell' epitelio composto che si osserva all' interno dell' otociste dei Polpi. L' epitelio speciale è situato nella macchia acustica in modo da formare un' area ovale, mentre nel caso che andiamo adesso a considerare, compone una lunga fila o strisciuola, che per ciò e per esser rilevata ebbe il nome di listerella o cresta acustica. Questa listerella si presenta anche a primo aspetto, come avemmo più sopra occasione di osservare, nel luogo ove la parete dell' otociste s' infossa alquanto. Essa circonda quasi i tre quarti della vescicola acustica e riceve ai suoi due estremi il nervo che le è

Digitized by Google

destinato in un modo un po' speciale e degno d'essere in seguito descritto. Il suo decorso è tracciato nella prima figura, dall'avanti e dall'interno in dietro ed all'esterno: cominciando di basso subito diviene ascendente per poi ridiscendere.

Questa listerella o cresta acustica ha presso a poco per tutto il suo andamento la medesima larghezza. Esaminandola intatta e distesa sotto il microscopio, ed osservandone la superficie libera la si vede composta da sei o sette file di elementi cellulari tutte parallelamente disposte. Si distingue subito che non tutte queste file sono formate da elementi grossi e grandi del pari, giacchè appariscono più piccole le estremità libere delle cellule periferiche in confronto di quelle centrali. Fra queste file di elementi, anche nel caso in termini, si mostra una sostanza più colorata, simile a quella che formava nella macchia acustica una specie di alveare, nelle cui caselle venivano ad essere alloggiate le cellule sensitive. Sono l'estremità libere degli elementi di sostegno che si presentano come tante linee che servono ad isolare una dall'altra le file cellulari ricordate più sopra.

Solamente in qualche punto sembra in apparenza compromessa la continuità di questa listerella acustica, perchè vengono a farle difetto gli elementi di alcune righe cellulari. Però quando accade un tal fatto non è in alcun caso la fila centrale quella che sparisce: sono gli elementi periferici che vengono a mancare, e non tutti ad un tempo. Primi sono quelli esterni e poscia gli altri di mezzo; per modo che, conservandosi la continuità nella fila centrale, e per il sollecito ricomparir che essi fanno, la listerella acustica acquista in alcune parti del suo decorso quasi un'apparenza grossolanamente moniliforme. Nella figura che segue è rappresentato appunto un piccolo tratto della listerella acustica, e se ne vede in un punto terminare ad arte il disegno e precisamente laddove essa non è formata che dalle sole cellule centrali.

I due estremi della listerella acustica terminano arrotondati. Anche quivi sono le ultime a sparire le cellule della parte di mezzo.

A chi esaminasse questa parte del neuroepitelio dopo averla assoggettata all'azione del cloruro d'oro col processo del Ranvier, e la esaminasse distesa per piano come nella precedente osservazione, ma con un più forte ingrandimento, apparirebbero a tutta prima anche le cellule nervose di preferenza situate all'esterno. Potremmo allora distinguere, osservando la superficie libera della cresta acustica contornata dall'epitelio indifferente che tappezza l'otociste, come alcune cellule nervose le si trovino di fianco in mezzo ad esso e da un lato soltanto. Si vede inoltre come in alcuni luoghi e specialmente presso le due estremità, la listerella acustica sia fiancheggiata, dalla parte opposta a quella nella quale si vedono tali cellule gangliari, da un fascio di fibre nervose. Con tal processo colorandosi bene le cellule nervose e le cellule acustiche e poco o punto gli elementi di sostegno, si rileva anche meglio la disposi-

Digitized by Google

zione particolare con cui si mettono in fila le cellule provviste di peli o le sensitive.

FIGURA 10.

Disegno d' una piccola parte della listerella acustica veduta dal lato della sua superficie libera. *Octopus vulgaris.*

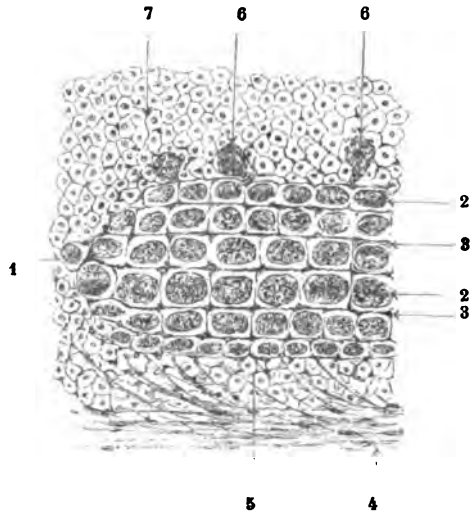

1. Cellula acustica che termina la listerella. — 2. Cellule acustiche o sensoriali. — 3. Elementi di sostegno. — 4. Nervo acustico. — 5. Fibre che si staccan dal medesimo per recarsi in seno all' epitelio della listerella. — 6. Cellule gangliari alloggiate in mezzo all' epitelio indifferente al di fuori della listerella. — 7. Epitelio indifferente.

Sistema Hartnack, Obiettivo 4 × Oculare 5.

Se cerchiamo poi di ottenere isolati gli elementi che compongono la cresta acustica, vedremo che essi si presentano come gli altri della macchia ossia di tre forme diverse. L'esame eseguito sull' organo intiero ce ne aveva già fatto nascere il presentimento. Notando le sole differenze che nel caso presente si vedono, osserverò che le cellule acustiche ossia quelle provviste di peletti alla superficie libera sono d' una forma molto variabile. Mentre nella macchia acustica si trovarono tutte cilindriche, quivi se ne vedono di forme svariatissime, essendovene soltanto alcune compagne a quelle e le altre mostrandosi piriformi. Queste ultime non sono tutte ugualmente grandi nè tutte regolarmente piriformi, avendo diverse l'apice come troncato. In generale sono molto più larghe, il doppio circa, alla base rivolta verso la parete di quello che non lo siano presso la loro superficie libera che guarda verso la cavità dell' otociste. Anche nella listerella acustica tali cellule hanno un protoplasma sottilmente granuloso con un nucleo posto verso la base, e sono sormontate da un numero grande di pelettini tutti uguali e delicatissimi.

Digitized by Google

Fra questa forma di cellule e le comuni cilindriche simili alle altre studiate nella macchia vi sono di mezzo tutte le gradazioni possibili. È notevole il fatto come tali cellule piriformi nell' assumere la forma decisamente cilindrica divengano adagio adagio più piccole e più strette. Questa modificazione sta appunto in chiave con la forma e rilevatezza particolare della cresta la quale veduta in sezione ci si presenta di aspetto grossolanamente triangolare (Vedi la figura che segue).

In mezzo a questi elementi acustici, in connessione ai quali vedremo in appresso stare i filamenti nervosi, si osservano isolate alcune cellule di sostegno. Esse pure si presentano membranacee, con una piegatura longitudinale nel loro sottil protoplasma: hanno un nucleo ovale e sporgente qualche volta all' esterno. Laddove se ne trovano alcune conservanti i rapporti scambievoli, possiamo subito farci un concetto del modo col quale le si dispongono nella cresta acustica per isolare gli uni dagli altri gli elementi provvisti di peli che stanno in connessione con i nervi. Anche in questo caso si forma dal loro insieme una specie di alveare, le caselle del quale sono più larghe al centro della listerella di quel che non siano sui lati. Però non sono le pareti delle predette caselle tanto complete come nella macchia acustica, essendo largamente comunicanti fra loro nella metà inferiore, ossia in quella rivolta verso la parete dell' otociste.

Figura 11.

Sezione trasversa della cresta acustica dell' *Octopus vulgaris.*

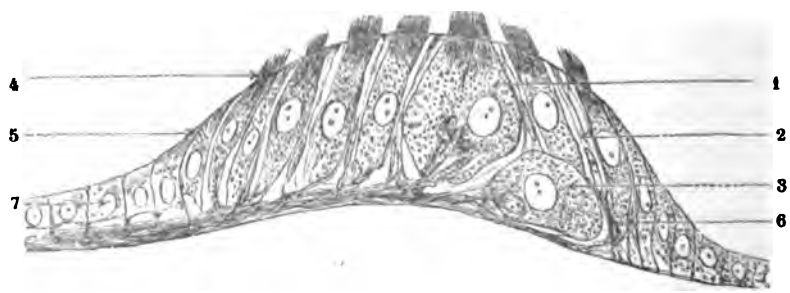

1. Cellula acustica della fila centrale. — 2. Cellula di sostegno. — 3. Cellula gangliare. — 4. Peli acustici. — 5. Cellula dell' epitelio indifferente che limita la cresta acustica. — 6. Fascetti di fibrille nervose che si recano ad una cellula acustica. — 7. Epitelio indifferente.

Sistema Hartnack, Oculare 4 × Obiettivo 8. Tubo allungato.

Della terza varietà di elementi, ossia delle cellule gangliari che entrano a prender parte alla composizione della listerella acustica non dirò altro che esse furon da me sempre vedute con un solo prolungamento protoplasmatico e furon vedute di grandezza diversa. La loro forma mi apparve più o meno modificata, ma il tipo prevalente, allorchè

Digitized by Google

si osservava di fianco, era grossolanamente quello d'una piramide triangolare.

Dai preparati della listerella acustica, ottenuti dopo un conveniente indurimento e fatti sezionandola perpendicolarmente al suo asse, si rileva molto presto qual sia la distribuzione che vi hanno le diverse qualità di cellule che fino ad ora abbiam ricordate. Le sezioni di questa parte del neuroepitelio si presentano per lo più d' aspetto irregolarmente triangolare, con la base larga rivolta alla cartilagine della parete e l' angolo smusso verso l' interna cavità dell' otociste. Per adattarsi a tale conformazione grossolana, visibile specialmente accentuata nelle parti di mezzo della listerella acustica, non che per effetto della diversa forma delle cellule, è necessario che le differenti file di quelle si dispongano diversamente. Si vede infatti che le cellule centrali sono appunto le piriformi o più grosse e che si trovano presso a poco col loro asse perpendicolare alla parete della vescicola acustica, mentre sono periferiche l' altre cilindriche: queste vi si adattano disponendosi più o meno inclinate. L' inclinazione loro è tanto maggiore quanto più si trovano alla periferia della listerella: sono dirette di basso in alto e di fuori in dentro. Fra le file delle cellule sensoriali si distinguon benissimo le creste d' impronta ed i nuclei ovali delle cellule di sostegno.

Analizzando sempre diverse di queste preparazioni si vede ancora che la terza varietà di cellule nervose, quando non occupa una sede all' esterno nella listerella acustica fra il comune epitelio indifferente, si trova accolta nel suo seno, e per l' appunto al disotto delle cellule cilindriche opposte alla parte per cui penetrano le diramazioni del nervo acustico. Così ad esempio, se troveremo a sinistra d' un preparato il fascio del nervo, dovremo ricercare a destra della fila centrale o delle cellule piriformi la terza varietà di elementi ossia quelli gangliari. Trovano questi il loro posto per l' adattamento che subiscono le cellule che vi sono a contatto. Infatti quando una cellula nervosa è collocata in tal punto facilmente ci accorgiamo che le piriformi presentano una depressione che le corrisponde, oppure ci appariranno più corte del solito le cellule cilindriche.

Per quanto mi sia dato cura di ricercare anche sopra tali preparati se le cellule gangliari sono provviste di più prolungamenti, posso affermare di non averne visto che un solo e questo rivolto sempre dalla parte ove resta il fascio nervoso. Ho guardato e riguardato, specialmente nei preparati sottilissimi, se esistono comunicazioni protoplasmatiche fra tali cellule e le loro vicine, ma non ne ho vedute alcuna volta. Non mi è parimente accaduto di riscontrare qualche loro prolungamento rivolto verso la superficie libera del neuroepitelio: l' unico che da loro si stacca, nel recarsi dalla parte del nervo, ha sempre un andamento presso a poco parallelo alla superficie sulla quale riposa l' epitelio.

Fin qui abbiamo detto della morfologia delle parti sensitive dell' *Oc-*

Digitized by Google

topus vulgaris ed abbiamo abbastanza profusamente discorso delle forme cellulari che le compongono. Per terminar di discorrere di questo argomento non resta altra cosa da riferire tranne il risultato ottenuto per mezzo delle indagini da noi dirette allo scopo di conoscere come terminano i filamenti nervosi nelle aree acustiche.

Quantunque siami costantemente riuscito molto difficile questo studio, pure sono per diverse vie pervenuto a conoscere quali sono le terminazioni del nervo. In qualche preparato semplicemente ottenuto per disgregamento, in qualche sottile fettuccia della macchia acustica indurita dopo essere stata nell' acido osmico, oppure nei frammenti di tal tessuto coloriti per mezzo del cloruro d' oro, son riescito a stabilire che le fibre nervose hanno se non connessione, almeno un rapporto strettissimo con le cellule provviste di peli. Prima però di venire alla descrizione dei filamenti del nervo acustico, mi giova far rilevare che questo nervo penetra nella cavità scavata entro la cartilagine cefalica degli Octopodi dopo essersi diviso in due rami, dei quali uno è destinato alla macchia e l'altro alla cresta acustica.

Questa divisione segna già un primo fatto importante a conoscersi per l' ulteriore differenziamento delle parti nervose. Il lettore ricorderà che il nervo acustico è composto d' un tronco solo nel momento in cui raggiunge l' otociste di tutti gli altri animali che son posti al di sotto dei Cefalopodi nella scala zoologica.

Il nervo acustico penetra dunque dopo essersi già diviso in due rami presso a poco identici per grossezza, e ben presto guadagna la superficie esterna dell' otociste. Il suo tragitto nella cavità scavata nella cartilagine cefalica è brevissimo, giacchè esso si compie precisamente laddove l' otociste è quasi a contatto con la parete cartilaginea e nel punto in cui essa è più fissa. Questo luogo è in avanti, un poco all' interno ed in basso. Appena che l'acustico è per raggiungere l' otociste accadono in esso modificazioni ulteriori, poichè dei suoi rami quello destinato alla listerella si divide nuovamente in due.

Così diviso in tre parti il nervo guadagna la parete e vi s' insinua, percorrendovi un brevissimo cammino del pari obliquo, prima di giungere al luogo ove si trova l' epitelio in cui possa terminare. Il ramoscello che si porta alla macchia acustica raggiunge il suo epitelio per il polo che è rivolto all' interno, mentre le altre due diramazioni tendono ad arrivare all'estremità della cresta acustica. La superiore di queste vi penetra immediatamente, mentre l' inferiore non si accosta con tutte le sue fibre alla listerella acustica altrochè nel punto in cui il *ductus endolymphaticus* comincia a non trovarsi più collocato al disotto di questa. Perchè gli elementi che compongono la listerella acustica situata esternamente a questo punto non rimangano sprovvisti di fibre, il fascio inferiore del nervo gliene abbandona alcune soltanto nel recarsi più oltre.

Durante tutto il tragitto che abbiamo visto seguire al nervo acustico

Digitized by Google

prima di giungere ai punti della sua terminazione, non ci fu dato osservare traccia alcuna di ganglio. Non una sola fibra nervosa si è trovata unita ad una cellula gangliare nel suo decorso, e neppur la si è vista esservi più o meno direttamente congiunta. È questo ancora un fatto importante poichè da qui in avanti troveremo nei vertebrati che sopra alcuni dei rami del nervo acustico, non peranco arrivato alla sua ultima destinazione, si osservano delle cellule gangliari. Nei Decapodi invece le cellule nervose unipolari riseggono in seno al neuroepitelio, e si congiungono anzichè ai fasci nervosi alle loro diramazioni ulteriori. Le fibre avanti di penetrare in seno all' epitelio sono composte d' una guaina nucleata, anista, con un contenuto colorabile appena appena in grigiastro per l' azione dell' acido osmico e resultante dall' aggregato di tanti sottilissimi filamenti tutti parallelamente disposti. Lo stato fibrillare del contenuto di questi tubi nervosi apparisce manifesto specialmente quando siasi disgregato un fascio di fibre trattate prima con acido osmico e poscia fatte macerare per tre giorni in una soluzione 0.40 0[0 di bicromato potassico.

Penetrate nella macchia acustica o nella cresta, sparisce ben presto la guaina inviluppante e le fibre nervose si risolvono in una quantità grande di filamenti delicatissimi, che facilmente si alterano anche sotto l' influenza dei migliori reagenti. Questi filamenti formano uno strato fra i piedi delle cellule di sostegno e di quelle acustiche, e si trovano quivi a ricevere il prolungamento cha invian loro le cellule gangliari che si trovano collocate dappresso. Non mi è riuscito conoscere esattamente come si compia la miscela dei filamenti che provengono dalla scomposizione delle fibre nervose con gli altri derivanti dalle cellule gangliari.

Una volta che è bella ed accaduta questa fusione si vedono staccarsi da tale strato nervoso dei fascetti di sottilissimi filamenti, i quali vanno a formare le ultime diramazioni. Posso con certezza assicurare di aver veduto in molti casi delle cellule acustiche direttamente connesse con questi fascetti. Ho detto fascetti giacchè sono sempre più fibrille che raggiungono una medesima cellula e la raggiungono unite e per un punto soltanto. I nervi si staccano dal loro strato più o meno obliquamente e raggiungono l' estremità inferiore delle cellule provviste di peli generalmente da un punto alquanto distante dalla parte ove si osserva il piede che va ad inserirsi alla parete.

Che alle sole cellule acustiche, ossia a quelle provviste di peli, si rechino i nervi, e che invece d' una fibrilla ad un medesimo elemento cellulare ne arrivino molte insieme riunite, è un fatto che non ammette contestazioni. Il punto difficile della questione sta precisamente nel decidere se le fibre nervose che hanno raggiunto le cellule acustiche vi si confondono o se pure loro si addossano per procedere più oltre e per terminarvi all' intorno e ad immediato contatto. In altri casi, ed a riguardo d' altre terminazioni, è stato deciso che le fibrille nervose appena hanno toccata la cellula, alla quale si recano, vi terminano a contatto con una

Digitized by Google

estremità bottonata e non vi si addentrano. Così il Meyer[1] si è mostrato propenso a ritenere, allorchè parla dell' epitelio acustico della chiocciola, *papilla spiralis*, degli Uccelli che i filamenti nervosi ridotti allo stato di fibre dell' asse passino fra cellule auditive e cellule auditive e scivolino lungo il loro corpo per raggiungere il piatto della superficie senza entrare in rapporto diretto con la loro parte centrale.

A me pure è sembrato che anche nei Polpi accada un fatto pressochè identico. Ho veduto, tanto nei preparati ottenuti per disgregamento quanto negli altri fatti per macerazione, che il fascetto delle fibrille assili, dopo aver raggiunto l' estremo interno delle cellule acustiche, vi si spande sopra dividendosi nei suoi componenti. Questi proseguono poi a decorrere lungo la superficie cellulare per un certo tratto senza prendervi stabile aderenza. Infatti, in alcune preparazioni nelle quali si vedono varie cellule acustiche isolate, è possibile scorger talvolta che i filamenti assili o si trovano ad esse accollati, od allontanati a mezzo. Ma se questa relativa indipendenza si può stabilire per un certo tratto, il difficile appunto sta nel vedere ciò che succede più oltre. Nell' accompagnare un filamento sulla superficie cellulare fin verso il nucleo si comincia a vedere che esso si divide generalmente in due diramazioncelle più piccole, le quali proseguono il loro andamento verso la parte libera dell' epitelio. Una volta che queste fibrille hanno guadagnato il terzo superiore delle cellule acustiche non siamo più in grado di stabilire ugualmente bene e per tutte la loro indipendenza dal protoplasma cellulare che le avvicina. Ciò dipende innanzi tutto dalla tenuità e dal numero loro relativamente più grande sopra una superficie più piccola. Le fibrille son cresciute di numero e la superficie cellulare è minore, essendo le cellule acustiche più strette verso il loro estremo provvisto di peli. Nonostante tali difficoltà mi è riuscito di poterle accompagnare fino a quella parte delle cellule acustiche che è rivolta verso la cavità dell' otociste, e quivi sovente le ho perdute completamente di vista.

L' averle accompagnate fino alla superficie interna farebbe anche a tutta prima supporre che esse potessero avere un rapporto molto stretto con i sottilissimi pelettini che vi abbiamo descritti più sopra. Però non è stato possibile stabilire nè il rapporto diretto nè quell' indiretto. È probabile che le fibre nervose avvicinandosi a questo punto della cellula, dopo essersi fatte in parte anche centrali, terminino ad un tratto. Non potrei però escludere il caso che si possano anche continuare con i pelettini acustici: ma allora occorre che si dividano ulteriormente e che mutino d' aspetto. Le fibrille nervee nel maggior numero dei casi si presentano granulose, mentre i pelettini sono fatti da una materia omo-

---

[1] Meyer, *op. cit.*, pag. 129.

Digitized by Google

genea. I peli acustici appariscono sempre troppo rigidi per essere ritenuti come filamenti nervosi non modificati.

Queste difficoltà si sarebbero potute superare quando il cloruro d'oro avesse meglio corrisposto. In generale questo reagente non ci è stato favorevole per lo studio delle otocisti dei Polpi, e per suo mezzo non avrei potuto sopra le cellule acustiche seguire le fibrille nervose oltre l'altezza del nucleo. Ma se nei Polpi non sono riuscito a stabilire con precisione qual sia l'ultimo punto ove arrivano i filamenti assili, ho potuto avere dei resultati più completi dalle mie indagini praticate sopra altri animali. Citerò ad esempio come io abbia seguite sopra le cellule acustiche delle ampolle del Gatto le fibrille derivanti dalla scomposizione d'un fascetto nervoso, e come le abbia accompagnate fino all'estremo libero cellulare, e quivi viste terminare al disotto del piatticello.

Sopra uno soltanto dei due punti composti dal neuroepitelio si trovano gli otoliti, ossia sopra la macchia acustica. Essi formano col loro insieme un cono molto simile per l'aspetto, salve le proporzioni, ad un troscisco di magistero di bismuto. La base di questo è rivolta e riposa sopra la macchia acustica e l'apice verso il centro della cavità: è di forma ovale allungata, e più stretta dell'area del neuroepitelio che perciò ricuopre soltanto in parte. Le file cellulari periferiche, ossia quelle ove si trovano più abbondanti gli elementi nervosi ne rimangono scoperte.

Avendo cura di staccar delicatamente l'ammasso degli otoliti dalla macchia acustica, abbiamo da notare un fatto abbastanza importante. Esaminandone la superficie libera a forte ingrandimento, si vede che non tutti gli otoliti se ne sono distaccati e che quei che le rimangono sopra presentano una particolare disposizione. Essi sono rimasti tuttora laddove si trovano gli estremi interni o liberi delle cellule di sostegno, e mancano completamente sopra le parti provviste di peli o spettanti alle cellule sensitive. Sopra l'estremità delle cellule epiteliali di sostegno sono essi disposti in più e diverse maniere, o per ritto, o sdraiati od inclinati sotto angoli diversi. Sono in generale piccolissimi e con questa loro disposizione formano una specie di rete nelle maglie della quale fanno sporgenza i pelettini acustici.

Io ritengo che tal disposizione da me osservata costantemente esista anche in vita ed abbia lo scopo d'impedire all'ammasso dei rimanenti otoliti di gravitare sopra le predette terminazioni delle cellule sensitive. In una parola gli otoliti disposti sopra le teste delle cellule di sostegno farebbero alla sovrastante piramide una base perforata, che perciò non riposerebbe altrochè sull'elemento accessorio della macchia acustica.

Nelle Seppie e negli altri Decapodi l'organo acustico, come ho più volte avuto motivo d'accennare, si presenta in apparenza più complicato, quantunque in realtà non lo sia gran fatto. Il difficile volendo studiare questi organi s'incontra più per lo studio della morfologia

Digitized by Google

anzichè per quello dell' intima tessitura. Questa rimanendo identica nei suoi caratteri generali a quella descritta fin qui nei Polpi la si riconosce facilmente, mentre non si può a primo aspetto e d' un colpo comprendere come sia configurata la loro otociste. Infatti negli Octopodi si vedeva la vescicola acustica contenuta in una cavità molto ampia scavata nella cartilagine cefalica: nei Decapodi la parete dell' otociste si trova ad immediato contatto con il tessuto cartilaginoso che la circonda. Quella degli Octopodi, spaziando in una cavità ove era tenuta in posto da pochi e sottilissimi ligamenti, poteva esser resa libera e tratta fuori isolata dalle altre parti. Non così accade allorquando vogliamo studiarla nelle Seppie, essendo impossibile toglierla senza lacerazioni delle parti che le son collocate intorno, tanto è il nesso che fra essa e queste sussiste. Perciò si comprende come si richieda maggior tempo per conoscere la grossolana conformazione dell' apparecchio acustico degli animali dei quali intendiamo adesso occuparci.

La posizione delle otocisti si riconosce agevolmente nella *Sepia* e nel *Loligo* e forse meglio di quanto non accada per l' *Octopus*. Togliendo infatti la cartilagine cefalica d' un Decapode e liberandola dalle parti molli che le si trovano addossate, riconosciamo subito alla sua parte inferiore ed interna due punti d' un color bianco di latte che si trovano nell' interno. Sono questi gli otoliti che si vedono per trasparenza e che accennano la sede precisa occupata dalle otocisti. Da questo esame grossolano apparisce subito che in tali esseri gli apparecchi acustici si trovano quasi ad immediato contatto l' uno dell' altro, mentre non era così nei Polpi e lo vedemmo più sopra. Si vede pure che il tessuto cartilagineo che costituisce l' inviluppo alle otocisti è più trasparente di quello che compone la restante cartilagine cefalica. Sembra quasi che in mezzo al tessuto leggermente opaco e bluastro di quest' ultima si trovino due piccole masse sferoidali di cristallo abbastanza limpido. Dentro a simili masse più trasparenti risiede la vescicola acustica che a primo aspetto non è possibile distinguere se non se per l' ammasso bianchissimo degli otoliti che si trova disposto nella sua parte più bassa ed interna.

Allorchè si apre l' apparecchio acustico d' un *Loligo* pare che non sia altrimenti composto d' una semplice vescichetta. A seconda dei tagli praticati si vedono apparire delle figure differenti a rappresentare la cavità acustica. Se non facessimo molta attenzione sarebbe facile essere tratti in errore da siffatte apparenze e credere che esistano più cavità acustiche nell' apparecchio uditivo del *Loligo*, mentre non ve ne ha che una sola alquanto anfrattuosa. E di questo fatto ci possiamo convincere sopra tutto se avremo avuta l' accortezza di esaminare l' organo nel *Loligo* dopo avere studiata la disposizione corrispondente nelle Seppie. In questi ultimi molluschi esso è prima di tutto più grande e poi sono meno alte e meno grosse le protuberanze che apparentemente si spingono nella sua cavità.

Digitized by Google

Ciò che a prima giunta può ingannarci relativamente alla forma della vescicola acustica dei Decapodi è l'esistenza di tanti mammelloni cartilaginei che le si spingono in seno. Anzi per esser più esatti diremo che la cartilagine circondante la loro otociste forma tante protuberanze che sollevano più qua e più là la parete di questa e la cacciano avanti, presso a poco nel modo stesso col quale potremmo infossare un dito nella parete d'un sacchetto completamente chiuso. Le protuberanze cartilaginee, mentre sembrano essersi inoltrate in seno all'otociste, in realtà non lo sono, essendosi ripiegata la parete di questa sopra di loro, ed in tutto e per tutto avendole seguite nell'addentrarsi.

Questi rilievi mammillari che si staccano dalla parete cartilaginea che circonda immediatamente l'organo uditivo, si portano in dentro con una direzione presso a poco uguale per tutti, essendo rivolti verso la parte centrale della cavità. Essi sono meno alti nella *Sepia* di quello che non lo siano nei *Loligo*, nei quali appunto, venendo per questa loro maggior lunghezza quasi a toccarsi per l'apice quelli d'una parte con i corrispondenti dell'altra, può nascere anche il sospetto che la cavità primitiva siasi successivamente suddivisa. È nelle Seppie pertanto che possiamo conoscere come l'organo acustico sia sempre formato da una sola cavità, non più rotondeggiante ma irregolarissima, dovendosi la sua parete adattare a ricuoprire le menzionate protuberanze cartilaginose.

Per tali fatti si mostra già in questi animali molto più accentuata la tendenza della vescicola acustica a dividersi in tante cavità distinte, più o meno direttamente comunicanti fra loro, e destinate ad accogliere le diverse terminazioni nervose. Vedremo a tal proposito come appunto in questo caso le terminazioni nervose si trovino già più indipendenti fra loro. La macchia acustica e la listerella sono disposte in maniera che, a motivo degli accennati rilievi, l'ammasso degli otoliti dell'una anche spostandosi non potrebbe giungere all'altra.

Spaccando l'otociste delle Seppie e dei Totani ed esaminandone delle sezioni dirette in più e diversi sensi, ci rendiamo conto del modo col quale le diverse parti essenziali al compimento della funzione acustica vi sono distribuite. Si osserva infatti che la macchia acustica vi occupa come la listerella una sede corrispondente appunto a quella che hanno nell'otociste degli Octopodi gli ammassi del neuroepitelio. La differenza non sta nella sede ma piuttosto nella disposizione. Nei Polpi le macchie del neuroepitelio si trovavano sopra una superficie concava e vi si adattavano esattamente seguendone la curva. Nelle Seppie, essendo irregolare la superficie interna dell'otociste, è naturale che la posizione dei punti od aree ove terminano i nervi si trovi disposta con minor regolarità. Così vedremo che la macchia acustica in alcuni punti è rivolta da un lato ed in altri guarda da un'altra parte, e troveremo la listerella che si adatta agli ostacoli che incontra per via, circondando e talora un poco risalendo

Digitized by Google

sulla base delle protuberanze accennate. Sarebbe impossibile fare dell'otociste d'una Seppia ciò che si fa di quella d'un Polpo; vale a dire togliere intatta la macchia acustica ed esaminarla tutta distesa a microscopio. Trovandosene parte sopra un rilievo e parte in un incavo, parte

FIGURA 12.

Disegno che dimostra la relativa posizione della macchia acustica e della listerella nel punto ove si trovan più ravvicinate.

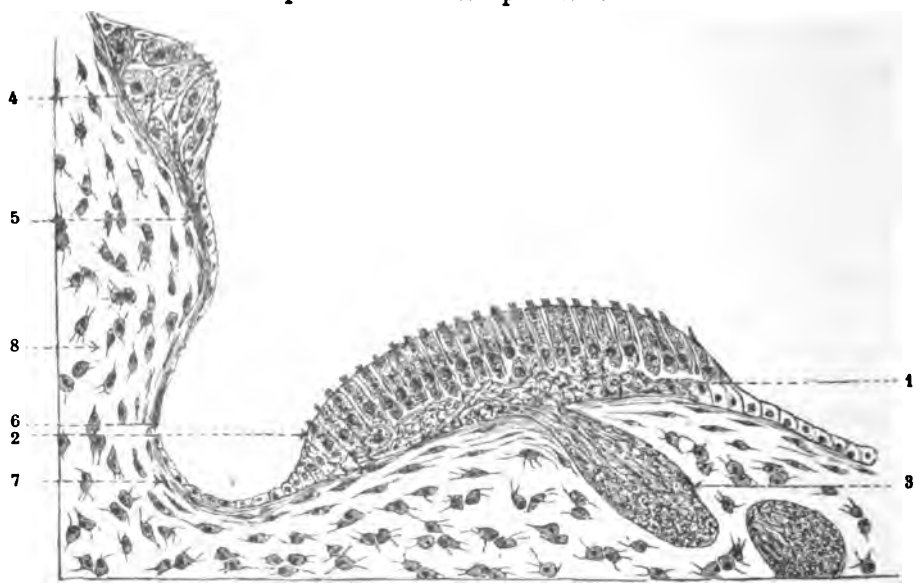

1. Macchia acustica. Vi si vedon le cellule provviste di pelettini, quelle di sostegno e qualche raro elemento gangliare nervoso. — 2. Punto che limita internamente il neuroepitelio della macchia dal comune rivestimento epiteliale. — 3. Ramo nervoso che si porta alla macchia acustica. — 4. Listerella acustica con le sue tre varietà di elementi. — 5. Nervo acustico che si avvia verso la listerella. — 6. Epitelio indifferente. — 7. Cellule cartilaginee disposte col loro maggior diametro parallelo alla superficie interna dell' otociste. — 8. Sostanza fondamentale ialina posta fra i gruppi delle cellule ramificate. Cartilagine speciale ai Cefalopodi.

Sistema Hartnack. Obiettivo 4 × Oculare 4.

rivolta per un verso e parte per un altro, sarebbe impossibile esaminarla tutta quanta, osservandola ad una medesima distanza focale, ancorchè ci riescisse prepararla insieme ad un sottilissimo strato di tessuto cartilagineo.

L'esame istologico dell'otociste dei Decapodi, mentre ci porta a conoscere molti fatti uguali a quelli già da noi veduti allorchè la studiammo negli Octopodi, ci fa rilevare alcune differenze importanti. Per non essere troppo lunghi nelle nostre descrizioni, non ci occuperemo che di queste ultime.

Noteremo subito che la parete delle otocisti diversifica alquanto,

Digitized by Google

giacchè essa generalmente è più sottile e non è provvista delle aree d'apparenza cartilaginea osservate nella vescicola caustica dei Polpi. Infatti non ha bisogno di rafforzarsi in certi punti determinati dal momento che alla sua fermezza è naturalmente provvisto col fatto dell'esser dovunque adesa alla comune cartilagine cefalica. Esaminandola sopra delle sottili fettucce, insieme a quest'ultimo tessuto, eseguite sul limite della cavità dell'otociste, si vede che agli strati più interni cartilaginei, nei quali le cellule sono disposte come in fila, fa seguito una listerella di tessuto connettivo fibrillare ricoperto al di dentro da cellule epiteliali distese in un solo strato, tranne in corrispondenza delle aree acustiche. In quanto alla composizione fondamentale di questo straterello, non abbiamo alcun fatto da aggiungere. Ci piace solo il ricordare come le cellule cartilaginee che compongono le protuberanze mammillari, e che si trovano apparentemente a sporgere nell' interno dell'otocisti, siano distribuite in tanti strati concentrici. In generale sopra un taglio trasverso d'una di queste prominenze appare una o due cellule ramose nel mezzo e le altre disposte all'esterno, concentricamente alla prima e separate fra loro da spazii presso a poco uguali. Le cellule centrali sono più grosse, e quelle periferiche più schiacciate; queste hanno il protoplasma diretto parallelamente alla superficie della prominenza in cui si trovano.

Per ultimo in quanto alle differenze presentate dalla parete delle otocisti nei Decapodi è necessario che si osservi come il condotto endolinfatico a rigore non si trovi più compreso nella sua grossezza. Il condotto endolinfatico delle Seppie occupa la posizione corrispondente all'altro dei Polpi, senonchè questo si trova tutto nascosto nella parete. Nelle Seppie, essendo questa sottilissima, egli si annida, dopo averla traversata, nella cartilagine cefalica. Insinuandovisi però si porta dietro e si circonda d'un poco del connettivo spettante alla parete dell'otociste. Nel condotto endolinfatico si trovano anche in questo caso delle cellule provviste di ciglia vibratili molto lunghe ed identiche alle altre osservate nei molluschi precedentemente studiati. La cavità di questo canale ci è apparsa generalmente un pochino più ristretta di quella dei Polpi, e nei preparati ottenuti per sezione, si son vedute le lunghe ciglia riempirla quasi del tutto.

Ciò che fra i varii fatti d'anatomia microscopica osservati nell'otociste delle Seppie c' interessa maggiormente è senza dubbio la conoscenza della composizione della macchia acustica. Questa è molto più grande di quello che potrebbe a primo aspetto apparire, trovandosi in gran parte nascosta nell'angolo anteriore interno della vescicola in una specie d'infossamento digitato. Essa, come quella dei Polpi è soltanto in parte ricoperta dagli otoliti, mancando questi generalmente dove a comporla non entrano le cellule provviste di peli, e dove si trovano soltanto cellule di sostegno e gli elementi gangliari nervosi.

Praticando sopra i suoi elementi ottenuti isolati per disgregamento,

Digitized by Google

si hanno resultati diversi a seconda del luogo donde furono presi. Così nella parte esterna troveremo delle forme cellulari molto più grandi e dissimili dalle altre che stanno a formare il neuroepitelio che è nell' angolo inferiore interno dell' otociste.

Per semplicizzare la descrizione amo dire che si possono ridurre anche in questo caso a tre varietà tutti gli elementi che ci cadono sott' occhio per mezzo di tale esame. Infatti anche qui abbiamo delle cellule membranacee più o meno modificate o di sostegno, delle cellule cilindriche diversamente alte e degli elementi gangliari nervosi.

Le cellule di sostegno nella macchia acustica delle Seppie ci presentano le forme le più differenti. Talune sono alte con una cresta mediana, col protoplasma disteso a mo' di sottil lamella, presso a poco distribuito ugualmente ai lati di questa, ed il nucleo verso la metà dell' altezza; mentre altre hanno poco protoplasma e distribuito quasi tutto da una parte. Il protoplasma membranaceo è più largo verso la superficie libera di queste cellule, ed è nel maggior numero dei casi assai scarso verso il loro punto d' inserzione alla parete. Ve ne hanno ancora talune che non ne posseggono altrochè poco o punto ai lati d' una cresta longitudinale, che presentano il nucleo non più nel centro ma verso la parte che sporge libera nel cavo dell' otociste. Tacerò finalmente che fra tutte queste cellule se ne incontrano delle molto alte e di quelle che misurano appena la metà dell' altezza di queste.

In una con loro ci cadono sott' occhio, nei preparati ottenuti per disgregamento, molteplici cellule cilindriche aventi un corpo allungato e due estremità, delle quali una è rivolta verso la parete ed un' altra verso l' interno dell' otociste. Dal primo di questi estremi si stacca un sottil prolungamento protoplasmatico per andare ad inserirsi alla parete, mentre poi gli arriva un fascetto di fibrille nervose; e sopra il secondo si presentano i soliti pelettini che sono caratteristici delle cellule acustiche. Di tutte queste cellule cilindriche alcune sono colorite in bigio abbastanza intenso per l' azione dell' acido osmico, altre invece non si presentan per niente modificate nel loro colorito e dissimili da quello che prende qualsiasi elemento cellulare per l' azione di un tale acido. Il loro protoplasma è granuloso, contiene un nucleo vescicoloso, nucleolato. I pelettini che vi si trovano ad un estremo si posson seguire per un brevissimo tratto anche in rapporto con l'attiguo protoplasma cellulare. È impossibile con tale esame di stabilire se i nervi hanno con queste appendici acustiche un rapporto più o meno diretto.

Come le cellule di sostegno così pure queste ultime sono di altezza molto diversa, e ciò è naturalissimo dovendosi le une adattare all' altre nella composizione del neuroepitelio della macchia acustica.

La terza varietà che s' incontra negli elementi disgregati è quella rappresentata dalle cellule gangliari. Sono queste d' una forma generalmente ovale, hanno grossezza molto variabile trovandosene delle molto

Digitized by Google

piccole e di quelle grandi il triplo delle prime. Le piccole hanno presso a poco la grandezza d' una emazia di Rana. Tutte quante ci appaiono provviste d' un bel nucleo vescicoloso con uno o due nucleoli, circondato da protoplasma composto di minutissime granulazioni in parte grassose. Un fatto notevole e relativo alla composizione del loro protoplasma ci vien offerto dai tentativi che facemmo per colorarle. Il picrocarminio colora con diversa intensità la zona perinucleare da quella periferica; la prima si presenta più intensamente colorata della seconda, nella quale si vede come una apparenza di striatura concentrica sottilissima. Nasce per tal reazione l' idea che queste cellule gangliari abbiano poco protoplasma raccolto intorno al nucleo, e che la rimanente massa sia formata da numerose fibrille che loro si avvolgono intorno.

Osservando poi l' epitelio della macchia acustica per di sopra, ossia esaminandone dei lembetti distesi fra i due vetrini, cuopri e portaoggetto, ci troveremo davanti ai primi fatti capaci di indicarci il modo col quale le differenti cellule vi si dispongono nel comporla. Ci apparirà subito in alcuni punti che gli estremi rotondeggianti delle cellule acustiche stanno con i loro pelettini quasi inquadrati in altrettante maglie formate dalla parte libera delle cellule di sostegno. In altri invece osserveremo che l' epitelio della macchia acustica veduto per di sopra si presenta composto di una sola varietà di cellule attestate irregolarmente fra loro e che fochettando apparisce in principio il nucleo di esse e poscia si distin-

Figura 13.

Parte periferica della macchia acustica della *Sepia officinalis*.

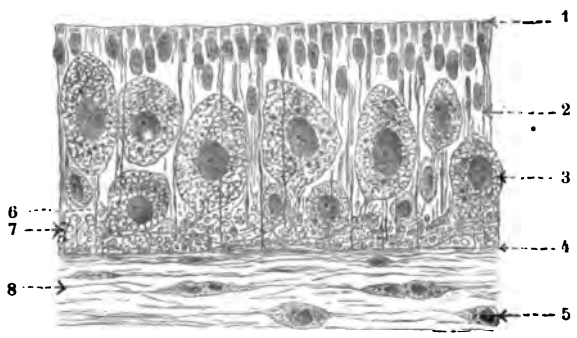

1. Limite interno del neuroepitelio fatto esclusivamente dalle cellule di sostegno. — 2. Cellule di sostegno. — 3. Cellule nervose. — 4. Confine fra il neuroepitelio ed il tessuto della parete. — 5. Cellule cartaliginee situate al di fuori dello scarso connettivo che forma la parete propria dell' otociste. — 6. Altra cellula gangliare. — 7. Fibre del nervo acustico tagliate in traverso. — 8. Fibre della parete.

Sistema Hartnack. Obiettivo 8 × Oculare 4.

Digitized by Google

guono in un piano inferiore le grosse cellule gangliari delle quali abbiamo fatto parola ora che è poco. A tali preparati poi fanno riscontro gli altri ottenuti praticando sottilissime fettucce della macchia acustica, e servono a completarci le nozioni acquistate sull' intima sua tessitura. Queste fettucce furono, come è naturale, eseguite perpendicolarmente alla superficie interna della otociste.

Dalle medesime potemmo subito apprendere che l' epitelio acustico non è uguale dovunque. In una parte è composto di cellule gangliari e di elementi di sostegno ed in un' altra da questi e dalle cellule cilindriche provviste di peli. Nel primo luogo, che si trova nella parte più esterna della macchia, si vedono le cellule gangliari e quelle di sostegno alternate fra loro in modo da esser queste ultime che formano tante loggette destinate ad accogliere le prime. Le cellule di sostegno hanno la parte che è provvista di nucleo verso l'interno della cavità e l' apice rivolto ove prende inserzione alla parete. Verso la superficie libera della macchia acustica trovansi a contatto le une con le altre, essendo quivi provviste di protoplasma in una certa quantità, e son distanti fra loro nel mezzo allo strato, ove non ne hanno che pochissimo.

FIGURA 14.

Figura rappresentante l' epitelio della macchia acustica della *Sepia officinalis* nel punto ove esso è più alto.

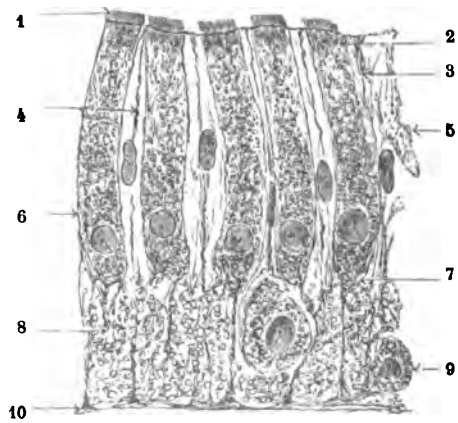

1. Pelettini che escono dalla superficie libera delle cellule acustiche. — 2. Pelettini che si seguitano nella parte interna e superiore di tali cellule. — 3. Limite d' una cellula acustica. — 4. Cellula di sostegno veduta di profilo. — 5. Cellula di sostegno veduta spiegata a mezzo. — 6. Corpo d' una cellula acustica. — 7. Estremità centrale d' una cellula acustica dove le fan capo i filamenti nervosi. — 8. Nervo acustico dopo essersi diviso nelle sue fibrille più sottili. — 9. Cellula nervosa. — 10. Parete dell' Otociste.

Sistema Hartnack. Obiettivo 8 × Oculare 4. Tubo allungato.

Digitized by Google

Per siffatta disposizione rimangono nella densità di questo epitelio, che è abbastanza alto, delle loggette allungate in senso perpendicolare all' interna superficie dell' otociste, loggette che sono ripiene dalle cellule gangliari. Questi elementi, per lo più ovali, vi si trovano accolti in modo da presentare il loro maggior diametro secondo la lunghezza della loggetta: in una stessa ne stanno anche due e tre ad un medesimo tempo. Hanno tutti quanti un prolungamento protoplasmatico rivolto inferiormente e che va ad unirsi agli elementi del nervo acustico decorrente fra i piedi delle cellule di sostegno ad immediato contatto con la parete.

Dai medesimi preparati, posti a confronto con quelli fatti sopra altre parti, si conosce che il nervo acustico è rappresentato da numerose fibrille dirette diversamente e in vario senso intrecciate laddove si trovano le cellule gangliari. Quivi sono anche quasi più numerose che in qualsiasi altro luogo.

FIGURA 15.

Tre varietà di elementi che si trovan nelle parti centrali della macchia della *Sepia officinalis*.

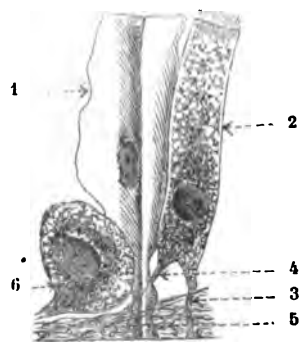

1. Cellula membranacea di sostegno. — 2. Cellula acustica. — 3. Piede col quale la cellula acustica si fissa alla parete. — 4. Fascetto di fibrille nervee che raggiungono la cellula acustica. — 5. Fibre nervose. — 6. Cellula gangliare con prolungamento.

Sistema Hartnack. Obiettivo 8 × Oculare 4.

Le preparazioni fatte nelle parti più interne della macchia ci presentano invece fra le cellule di sostegno anche gli elementi acustici provvisti di pelettini. Dalle medesime si arriva a conoscer due fatti che sono la diminuzione dell' altezza delle cellule sensoriali e del numero delle cellule gangliari e delle fibre nervose, allorchè dalle parti

Digitized by Google

esterne della macchia ci avviciniamo alla parete situata lungo l'asse del corpo dell'animale. In tutti questi punti si alternano le cellule acustiche con quelle di sostegno, non diversamente da quanto accade nella parte corrispondente dei Polpi. Si vedono forse nel caso in termini molto meglio i nuclei delle cellule di sostegno, situati sulla metà circa della altezza del neuroepitelio, e si comprende con più facilità qual possa esser la distribuzione e la figura di queste. In una parola da tutti gli esami, sia fatti a fresco, sia fatti dopo conveniente indurimento, siamo indotti a ritenere che anche quivi le cellule di sostegno compongono una specie di alveare a caselle incomplete, nelle quali sono collocate per lo lungo le altre sensitive provviste di peli. Uno sguardo alle figure qui disposte servirà, lo spero, a render maggiormente chiara la descrizione di questo epitelio abbastanza complesso, e dimostrerà bene qual sia la tessitura nei diversi punti della macchia acustica.

Spenderò poche parole per dire del modo col quale si comportano i varii componenti della listerella o cresta acustica. Le differenze con quella dei Polpi sono pochissime. Voglio avvertire soltanto che le cellule v'appariscono un poco più grosse e che specialmente quelle gangliari vi

Figura 16.

Elementi che compongono la listerella della *Sepia officinalis.*

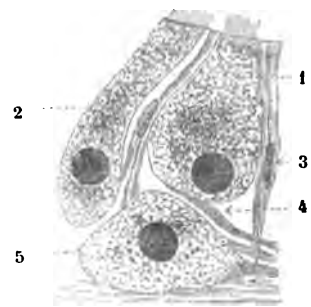

1. Cellula acustica grossa delle file centrali. — 2. Cellula acustica cilindrica delle file periferiche. — 3. Cellula di sostegno. — 4. Fascetto nerveo che va alla cellula acustica della fila centrale. — 5. Cellula gangliare.

Sistema Hartnack. Obiettivo 8 × Oculare 4.

sono voluminose. Ne ho vedute talvolta alcune nelle quali il fenomeno del coloramento accennato più sopra si presentò marcatissimo, ed ho veduto che alla loro periferia sembrano come fatte da numerose fibrille intri-

Digitized by Google

catissime ed avvolte concentricamente. Mi sono accorto pure che la forma cilindrica di una delle file cellulari componenti la cresta acustica si modifica alquanto, per adattarsi a lasciare il posto agli elementi gangliari che le si trovano al di sopra. Del resto poco ho da aggiungere. Senonchè ho da dire che le logge, formate dalle cellule di sostegno per accogliere gli elementi acustici, vi sono molto più incomplete delle altre già vedute nella macchia.

Il nervo acustico avanti di raggiungere la parete dell' otociste si è diviso in due grossi fasci che poscia, a differenza di quanto osservammo nei Polpi, si ridividono. Nei Polpi si partiva in due solamente quello destinato alla cresta acustica, mentre nelle Seppie e nei Totani fa altrettanto in seno alla cartilagine anche l' altro che si porta alla macchia. I fasci che raggiungono quest' ultima area di neuroepitelio vi penetrano a breve distanza l' uno dall' altro, mentre quelli che vanno alla cresta vi si addentrano presso le sue estremità.

Giunti in seno alla macchia acustica i fasci nervosi vi formano subito uno strato abbastanza grosso, in cui le fibre si presentano dirette diversamente. Molte si recano verso l' interno, ed altre all' esterno ove incontrano i prolungamenti delle cellule gangliari. Da queste ultime ricevono delle propaggini anche presso il loro punto d' ingresso nella macchia acustica. Il maggior numero dei rapporti del nervo con le cellule gangliari è verso la parte esterna, ove queste costituiscono nell' epitelio un vero e proprio ganglio. Il ganglio intraepiteliale così particolarmente foggiato sta a mio avviso a rappresentare quello che d' ora in poi troveremo, salendo nella scala zoologica, sopra talune diramazioni del nervo acustico. Le Seppie in una parola come i Polpi avrebbero le cellule gangliari in seno alle stesse aree sensitive, mentrechè gli altri animali le presenterebbero raccolte lungo l' andamento dei fasci nervosi, prima che raggiungano i luoghi delle loro terminazioni.

Una volta che le fibre si sono decomposte in fibrille, queste ultime riunite in fascetti raggiungono l' estremità inferiore delle cellule cilindriche ossia quella che sta rivolta alla parete. Da questo punto risalendo verso la superficie libera si comportano come nei Polpi, ed è perciò inutile ch' io lo ripeta. Così pure accade per le terminazioni nervose della macchia acustica.

In fine, per rispetto al nervo, osserverò che in esso, per mezzo della reazione caratteristica dell' acido osmico, si presentano già manifeste le tracce della mielina. Dirò pure come nel ramo destinato alla cresta o listerella s' incontrino fibre di due ordini differenti, raccolte in due parti distinte. In una sezione di questo ramo si osservano da una parte raccolte tutte le fibre di grosso diametro, mentre dall' altro si vedono quelle che sono piccolissime. È bene avvertire che nei Polpi quasi tutte le fibre hanno una grossezza presso a poco uguale e che non si colorano altrochè poco o punto sotto l' influenza dell' acido osmico. Nelle sezioni

Digitized by Google

trasverse delle fibre più grosse si vede benissimo come siano composte di una guaina esterna connettivale, d'uno straterello grigiastro indicante l'esistenza d'una minimissima quantità di mielina e d'un grosso fascio di fibrille. Queste ultime vi appariscon rappresentate da tanti piccolissimi e quasi impercettibili puntolini rotondi di color grigiastro.

Dal rivestimento speciale delle aree acustiche si passa per gradi a quello indifferente che si trova sopra tutta la residua superficie interna dell'otociste. Questo ultimo non presenta caratteri particolari: solamente diviene vibratile sui margini dell'apertura del condotto endolinfatico.

FIGURA 17.

Epitelio indifferente dell' otociste della *Sepia officinalis*, laddove esso si avvicina a quello speciale della listerella acustica.

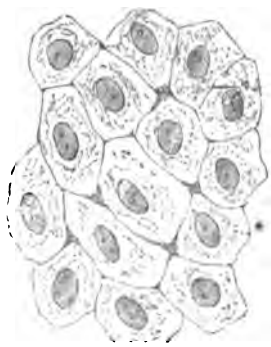

Nella *Sepia* e nel *Loligo* riesce più agevole di studiare le terminazioni delle fibrille nervee in seno agli epitelii acustici. La listerella si presta meglio per questo studio, che riesce discretamente col metodo dell'oro, oppure col soccorso dell'acido osmico e la successiva macerazione dei preparati per alcuni giorni nell'acqua stillata. Più volte mi è accaduto per tali mezzi di porre in chiaro che a ciascuna cellula fa capo un fascetto di fibrille nervose, le quali, raggiuntone l'estremo che sta rivolto verso la parete, vi si sparpagliano sopra. In seguito, anzichè penetrare nell'interno del protoplasma cellulare, vi si gettano all'esterno e corrono lunghesso fino in vicinanza del piatticello del quale è provvista ciascuna cellula acustica sulla sua superficie libera. Quivi sembra che ogni fibrilla, dopo esservi arrivata seguendo un tragitto più o meno tortuoso, si divida in filamenti più piccoli, che non è possibile in seguito distinguere come precisamente terminino, essendo filamentosa per

Digitized by Google

natura sua anche la parte sopra la quale riposano. Ho detto infatti più sopra che i pelettini, traversato il piatticello cellulare, seguitano, prima di scomparire, in mezzo al protoplasma per un certo tratto con tutti i loro caratteri. È in tal punto che si perdono le fibrille nervose alle quali accennava testè: ciò che possiamo affermare si è la loro costante posizione all' esterno degli elementi acustici fin verso la superficie. Potrà darsi che si addentrino nel protoplasma cellulare laddove appunto si perdono di vista.

FIGURA 18.

Elementi isolati dalla listerella acustica della *Sepia officinalis.*

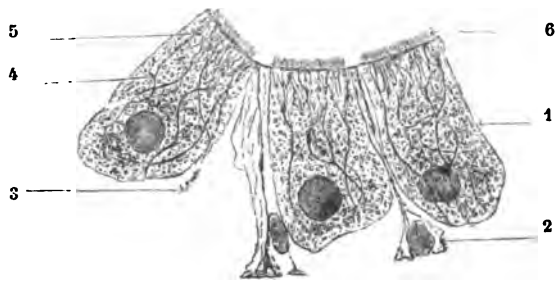

1. Cellula acustica della fila centrale. — 2. Elementi di sostegno incompleti. — 3. Fascettino di fibrille nervee staccatosi da una cellula acustica alla quale si trovava accollato. — 4. Fibrille nervee isolate che decorrono all'esterno delle cellule acustiche. — 5. Luogo ove si perdono le predette fibrille. — 6. Pelettini acustici.

Sistema Hartnack. Obiettivo 8 × Oculare 4.

Prima di venire a por termine alla descrizione anatomica dell' otociste dei Cefalopodi, voglio ricordare che gli ammassi otolitici si trovano distribuiti in modo sopra le macchie acustiche da lasciar libere le cellule sensoriali. Esaminando infatti un frammento della macchia, sopra cui rimangono sempre dei cristalli calcarei, ci accorgiamo come la loro disposizione non sia irregolare ma ordinata. Essi circoscrivono tante aree grossolanamente poligonali, entro le quali si vedono libere l' estremità degli elementi acustici provviste di pelettini. In tal modo adattandosi poggiano di necessità sopra l' estremo interno delle cellule di sostegno: questo fatto del resto si comprende anche dall' esame di alcune preparazioni bene eseguite ed ottenute tagliando di traverso e sottilmente una macchia acustica di *Sepia* o *Loligo*. Disponendosi i primi strati di cristalli in siffatta maniera ed i successivi essendo invece dovunque continui, accade che nell' ammasso otolitico che sormonta l' aree acustiche predette si veggano scavate tante piccole nicchiettine su quella delle sue fac-

Digitized by Google

ce, che si trova appunto in diretto rapporto con la superficie libera del neuroepitelio.

FIGURA 19.

Epitelio tolto dalla parte più bassa della macchia acustica d' un *Loligo* ed avente sempre i suoi otoliti.

1. Otoliti. — 2. Pelettini acustici. — 3. Cellule acustiche. — 4. Piede col quale tali cellule vanno a fissarsi alla parete dell' otociste. — 5. Cellula di sostegno e suo nucleo. — 6. Fibre nervose che decorrono in diverso senso nelle parti più profonde dell' epitelio.

Sistema Hartnack. Obiettivo 8 × Oculare 4.

Accade in questo caso, *mutatis mutandis*, ciò che ritroveremo poi in alcuni animali superiori, allorquando sarà tempo di studiare la membrana cuopritrice degli epitelii acustici nella così detta *papilla spiralis*. Negli Uccelli ad esempio noi avremo occasione di vedere che nella membrana del Corti si trovano tante piccolissime incavature entro cui vengono ricevute le appendici libere delle cellule sensoriali. Gli otoliti sovrastanti agli epitelii predetti vi stanno adagiati in diverse direzioni, ma sempre in modo tale da gravitare sulle estremità degli elementi di sostegno e non già sopra i pelettini acustici. Questo fatto è stato del resto da me ripetutamente studiato tanto negli *Octopodi* che nei *Decapodi*, e fra questi con maggior profitto nei *Loligo*. I cristalli dei quali si compongono gli ammassi otolitici non hanno tutti la medesima forma, nè la stessa dimensione: uno sguardo alla figura qui sopra intercalata nel testo è bastevole a convincere della verità del mio asserto. Non mi è riuscito osservare alcuna membrana che valga a mantenere in sito le predette formazioni calcaree: del resto è una prova della sua inesistenza anche la loro facile caducità.

Digitized by Google

CAPITOLO TERZO.

Organo acustico membranoso dei Pesci.[1]

I graduati perfezionamenti che si notano nella conformazione e nell' intima tessitura dell' organo uditivo degl' Invertebrati, allorchè si passa da una classe ad un' altra, proseguono a riscontrarsi, senonchè un poco più sensibili, quando si risale dai Cefalopodi ai Pesci. È vero che anche in questi ultimi l' apparecchio acustico è primitivamente composto da una sola vescicola; ma è altresì fuor di dubbio che tal disposizione è soltanto transitoria ed embrionale. La vescicola primitiva vi si modifica molto presto ed in modo tale da non poterne supporre neppur per idea la passata esistenza, quando non ne avessimo seguite una per una le diverse modificazioni.

La vescicola acustica, dopo essersi formata durante il primo periodo embrionario ai due lati della testa ed alla altezza del cervelletto da un invaginamento del foglietto cutaneo, tende a ristringersi presso il suo mezzo. In questo modo generalmente incomincia a presentare le traccie d' un sistema complicatissimo di cavità e si divide in due parti. Da tal divisione hanno origine da una parte le ampolle, i canali semicircolari e l' otricello, e dall' altra il sacchetto e quell' organo che rappresenta in rudimento la chiocciola degli animali superiori, ossia la *lagena*. Un fatto simile ha ragione d' essere per isolare le une dalle altre le differenti macchie acustiche, che, in numero di due nei Cefalopodi, si moltiplicano in seguito. Nei Molluschi superiori abbiamo già veduto qualche particolarità di forma disposta appunto in maniera da far presentire una prossima separazione delle due macchie acustiche. Nei Polpi notammo una piccola produzione a ventaglio che accennava quasi a divider l' unica cavità dell' otociste, e nelle Seppie vedemmo come questa fosse divenuta concamerata per molteplici protuberanze cartilaginee che le si spingono in seno. E nei Molluschi potemmo assistere ancora ad un altro fatto importante e che trova riscontro nella disposizione particolare delle parti che andremo studiando nell' organo acustico membranoso dei Pesci. Nei tipi inferiori, Acefali, Pteropodi ec., la macchia acustica era una sola e situata ad uno dei poli dell'otociste, mentre negli Octopodi e Decapodi se ne avevano due già nettamente separate, e delle quali una si tro-

[1] Ho scritto in testa di questo Capitolo non già il titolo: *Laberinto membranaceo*, ma *Organo acustico*, ec., perchè nel primo gruppo di Pesci in cui lo studieremo, non presenta davvero quella tal complicatezza che ce lo fa a buon dritto chiamar col nome di laberinto in molti animali, essendo formato in alcuni Ciclostomi da una semplice cavità tubulare foggiata ad anello.

Digitized by Google

vava in basso ed in dentro, e l'altra in alto ed all' esterno. Questo fatto relativo alla sede delle macchie acustiche nei Molluschi, nonchè quelle rudimentarie disposizioni morfologiche che accennano ad una tendenza dell' otociste a dividersi, allo scopo di separar nettamente le une terminazioni nervose dalle altre, ci fa strada a sempre meglio intender come e perchè si complichi l' organo acustico dei Pesci, quando diviene un vero e proprio laberinto. Ed infatti, dopo aver ricordate le predette disposizioni spettanti alle otocisti dei Molluschi superiori, ci vien subito in mente che la divisione inferiore della vescicola acustica primordiale dei Pesci sia destinata a comporre un sistema di cavità in cui avranno sede le terminazioni nervose corrispondenti all' area ovale del neuroepitelio che nei primi si trovava in basso ed in dentro. Così potremo subito arguire che la divisione superiore darà origine alle parti atte a ricevere le macchie acustiche che stanno a rappresentare la listerella dei Polpi e delle Seppie. In una parola, il sacchetto e le parti che lo accompagnano nei Pesci sta a quella porzione delle otocisti che contiene la macchia acustica, come le ampolle, i canali semicircolari e l' otricello stanno all' altra in cui si osserva la listerella nervosa.

Tutti questi cambiamenti dei quali ho voluto fin da questo momento dare un' idea sommaria e dei quali ho cercato spiegare il valore morfologico, non accadon d'un tratto, allorchè passiamo dai Molluschi all' infimo dei Vertebrati. Essi, mentre si mostrano con la maggiore evidenza nella maggior parte dei Pesci, non si trovano che a mezzo rappresentati in taluni altri, ossia nei Ciclostomi.

Si è sostenuto, dopo aver procurato di veder se vi esista, che nell'*Amphioxus* manca l' organo dell' udito. Avendo in più volte ricevuti alcuni individui di questa specie, mi detti cura di vedere se le mie indagini potessero riescire ad un dato positivo. Però, quantunque vi abbia lavorato un certo tempo, pure non ho ritrovato alcuna parte che me ne facesse suppor l' esistenza. È vero che queste indagini sono state fatte, non per mia colpa, in condizioni sfavorevoli; essendo tutti gli *Amphioxus*, dei quali ho potuto disporre, già stati per lungo tempo nell' alcool e nella glicerina. Speriamo che gli studii successivi eseguiti sopra animali freschi, e da potersi perciò sottoporre a tutti i mezzi d' indagine che si credano opportuni, dimostreranno come anche nell'*Amphioxus* esista l' organo dell' udito, e ne additeranno la sede e le particolarità morfologiche. Ripugna infatti il dover negare all'*Amphioxus* l' esistenza d' un organo che si osserva assai sviluppato, e che già si è cominciato a comporre in animali posti molto al di sotto di lui nella scala zoologica.

Organo dell' udito dei Ciclostomi (*Myxine glutinosa*). — L' organo dell' udito che per la sua conformazione e tessitura sta immediatamente al di sopra delle otocisti dei Molluschi è quello che si osserva nei Ciclostomi. È quanto mai si può dire importante lo studio di

Digitized by Google

questo, ed il tralasciarlo ci condurrebbe incontro a gravi difficoltà, quando ci volessimo render conto di quello che si osserva negli altri Pesci. Appunto per non imbatterci in cause d' errore assai facili, ho pensato d' intraprendere delle indagini anche sopra i Ciclostomi, e fra questi ho studiato l' organo acustico membranoso del *Petromyzon marinus*. Mi sarebbe stato di somma utilità poter far lo stesso sulla vescicola modificata della *Myxine*, quando avessi potuto averne a mia disposizione.

Quantunque io non abbia per propria esperienza conosciuto l' organo dell' udito della *Myxine glutinosa*, pure desidero, a fine di render più completo ed ordinato il mio lavoro, riferirne le particolarità che egli presenta, tanto relative alla sua configurazione che all' intima tessitura.

Andrea Retzius, Giovanni Müller, Ibsen, Ketel e Gustavo Retzius sono gli anatomici che specialmente si occuparono di questo studio. Nella mia descrizione mi atterrò a quanto oggi si sa per mezzo delle indagini più recenti, ossia di quelle degli ultimi due.

Nella cavità craniense d' una *Myxine* si riscontrano due organi simmetrici disposti ai lati ed all' estremità posteriore del cervello. Ciascuno è fatto da una cassula cartilaginea (Knorpelkapselwand) contenente nel suo interno la parte membranosa dell' organo uditivo. La cassula ha una figura ovoidale e la forma d' un fagiuolo, schiacciato d' alto in basso, è lunga secondo le affermazioni del Retzius 3. 3 m. m. larga 2. 8 m. m. ed alta 1. 5 m. m.; e presso a poco nella parte di mezzo ha la sua maggior larghezza. La posizione è la seguente. Gli assi longitudinali delle due cassule divergon l' uno dall' altro in avanti formando quasi un angolo di circa 80°: il margine esterno è più elevato dell' interno in modo che esse sono oblique in alto ed infuori. Verso la linea mediana o con l' orlo interno ed in dietro tendono a riavvicinarsi fra loro presso l' estremità anteriore della *corda dorsalis*. La midolla allungata si trova nel solco superiore che resulta da questa particolare disposizione delle due cassule cartilaginee.

Esse trovansi aderenti per due punti soltanto alla rimanente cartilagine dello scheletro craniense. Presentano una superficie superiore che nella sua parte esterna è continua e fatta a guisa di volta e che nella metà interna è perforata da un buco, chiuso durante la vita per mezzo d' una membrana fibrosa; ed una inferiore che è piana per la maggior parte e solo un po' convessa sui lati. L' apertura che si nota sulla faccia di sopra ha una figura ovale e dà accesso all' interno della cassula.

Non si avvertono particolarità importanti nella tessitura di questa cartilagine come pure nel pericondrio esterno. Spaccando invece le sue pareti vi si vede al di dentro uno spazio presso a poco corrispondente alla conformazione esteriore tranne nel mezzo, ove esiste una specie di pilastro o colonna che dal pavimento si inalza a raggiunger la volta. Da

Digitized by Google

siffatta disposizione risulta all'interno della cassula cartilaginea una cavità anulare nella quale è contenuto il vero organo dell' udito. Però fra l' uno e l' altra sta di mezzo un tessuto speciale ed un liquido sottile linfatico. Questo spazio molto angusto è la cavità perilinfatica corrispondente a quella da noi già conosciuta nei Polpi. Fu da Ketel negata nella *Myxine:* però Retzius esattamente ve la descrive e dice che al di dentro subito della cassula cartilaginea sta disposta una membranella sottilissima, elastica e con cellule membranacee. Da questa si staccano delle produzioni membraniformi, portanti vasi sanguigni e che son formate a rete, schiacciate per lo più, ed esse pure provviste di elementi endoteliali. È questo il tessuto perilinfatico per il cui intermezzo molti vasi raggiungono la parte membranosa dell' organo dell' udito e che nelle sue maglie contiene un liquido sottile con poche cellule bianche.

Mentre la parete propria dell'organo acustico delle Seppie formava una cavità con qualche incavo, quella della *Myxine* la forma a guisa d' anello molto regolare. Fino dall' Ibsen e poi dal Ketel furono descritti nell' organo acustico membranoso di questi animali, un *saccus communis*, due *ampullae* una posteriore ed una situata in avanti, il *canalis communis* ed il *ductus endolymphaticus*. Queste parti diverse stanno disposte fra loro nel modo seguente. Il sacchetto comune si trova al lato interno della cassula cartilaginea in mezzo alle due ampolle ed il canale comune serve a riunirle all' esterno. Il *ductus endolymphaticus* si stacca dal *saccus communis* in quella parte che guarda in fuori ed in alto.

È inutile aggiungere che tutte queste parti comunicano fra loro direttamente e per semplice continuazione, e che il solo sacchetto ha rapporto col condotto che porta, come vedremo, ad una piccola cavità a fondo cieco, detta endolinfatica. Il sacchetto comune è di forma cilindrica non perfettissima, e per la stessa posizione della cassula cartilaginea si trova diretto d' avanti in dietro e dal di fuori in dentro. Egli termina confondendo il suo tessuto con quello delle due ampolle.

Le due ampolle sono più larghe della precedente cavità e più prominenti verso il centro dell' anello anzichè alla periferia: di loro se ne vede una in avanti ed una indietro: questa situata un poco più verso la linea mediana di quella. Dalle loro cavità poi si passa in un canale arcuato che dall' una va all' altra e completa in tal modo con la sua parete l' anello membranoso nel quale si è trasformata in questi animali, allorchè sono adulti, la vescicola acustica primitiva. Nell' anello acustico della *Myxine* è da studiarsi istologicamente la parete, con l' epitelio indifferente e quello speciale, oltre al suo contenuto rappresentato dall' endolinfa e dall' ammasso degli otoliti.

È abbastanza semplice la tessitura della parete, quantunque non siavi in tutti i punti un' uguale grossezza. Essa si compone di tante membranelle le une poste al disopra delle altre e fra loro intimamente unite, e non è già omogenea come scrisse il Ketel. Queste membranelle hanno

Digitized by Google

una striatura finissima dovuta a fibrille connettivali, qualche elemento elastico e delle cellule endoteliche. Ove la parete è molto sottile si trova a comporla una sola di queste membranelle, mentre ne vediamo un numero quattro o cinque volte maggiore ove è più grossa. Nel *canalis communis* si presenta una sola membranella.

Fra gli epitelii disposti all' interno dell' organo acustico membranoso notansi due specie diverse, ossia v' ha il rivestimento indifferente e quello ove hanno termine i nervi. Il primo è fatto da cellule poligonali situate in un solo strato, pianeggianti, con nucleo ovale: in mezzo a queste stanno più qua e più là altre cellule ramose con molti granuli assai grossi e con nuclei più stretti fusiformi. I prolungamenti loro s' insinuano fra le cellule poligonali contigue. La caratteristica principale di tali elementi, oltrechè nella forma, sta nella qualità del loro protoplasma, che divien più scuro di quello dell' altre per l' azione dell' acido osmico e che si colora in rosso cupo insieme al nucleo per mezzo del carminio.

Questo rivestimento indifferente osservasi disposto in tutto il canal comune, nelle ampolle e nel sacchetto al di fuori delle aree ove giungono i nervi per terminare.

Il neuroepitelio invece compone le creste e la macchia acustica: le prime son collocate di traverso entro all' ampolle e la seconda nel sacchetto comune è diretta nel senso dell' asse di questa cavità. Il sacchetto è il punto più importante ove s' espanda il nervo acustico. A comporlo hanno parte presso a poco uguale due forme cellulari diverse ossia le *Haarzellen* e le *Fadenzellen*, cellule capellute o provviste di peli le prime e filiformi le seconde. Le cellule provviste di peli sono le acustiche, occupanti la parte più superficiale dell' epitelio, mentre le altre filiformi o di sostegno occupano più particolarmente la parte profonda o quella a contatto della parete. Le une sono collocate per rispetto alle altre in modo che l' estremità non capelluta delle cellule acustiche s' insinua fra la parte non nucleata di varie cellule di sostegno. Le acustiche, come quest' ultime, hanno il loro nucleo dalla parte che è rivolta verso la superficie interna della parete. Vi ha inoltre una certa tal quale regolarità di disposizione nell' alternarsi che fanno le due predette forme cellulari per comporre il neuroepitelio.

Uno dei tre punti, ove esiste il neuroepitelio, è ricoperto da un ammasso di otoliti. È questo il neuroepitelio del *saccus communis*. L' ammasso degli otoliti vi sta sopra e vi aderisce con tanta poca tenacità che talora vi si distacca anche per effetto delle più delicate manovre. Il suo contorno quasi ripete quello della macchia acustica alla quale sembra aderire. Si compone di granuli più o meno piccoli, numerosi, situati a contatto fra loro, refrangenti, ora ovali ed ora rotondi. Retzius non ha potuto riscontrare fra loro una vera massa cementante o che gli unisca, nè ha potuto distinguere in qual modo l' intiero corpo

Digitized by Google

si trovi in relazione con le cellule acustiche provviste di peli. È molto probabile che in questo caso si abbia una disposizione identica a quella da me osservata nei Polpi e nelle Seppie.

Accennerò inoltre come sia sembrato al Retzius che agli orli dell' ammasso otolitico si trovi una sostanza finamente granellosa con dei nuclei qua e là dispostivi dentro e che questa serva di mezzo d' unione per collegarlo alla superficie che egli ricuopre.

Fanno capo ai punti nei quali si trova l' epitelio composto le diramazioni del nervo acustico. Incominciato quest' ultimo dietro l' origine del trigemino con due branche, provvista ciascuna d' un ganglio, si divide in seguito per dare tre rami con quella anteriore, e due con la posteriore. Quelli di quest' ultima si ridividono successivamente; e dei quattro nuovi tronchi per tal guisa dai primi prodottisi, ne sono destinati tre alla parte di mezzo e posteriore della macchia acustica ed uno alla cresta dell' ampolla posteriore. Dei rami che provengono dalla branca anteriore due vanno all' ampolla che sta in avanti ed il terzo alla parte esterna della *macula communis*.

Sopra la parete posta di contro alla *macula communis* si trova nel sacco l' infundibulo che porta al condotto endolinfatico. Il condotto dopo aver decorso per un certo tratto termina con un' estremità rigonfia a fondo cieco, detta sacco endolinfatico. Quest' appendice ha un rivestimento epiteliale disposto all' interno d' una membrana per natura e composizione non dissimile da quella che limita tutto il rimanente apparecchio acustico membranoso. L' epitelio di rivestimento soltanto merita che si spendano poche parole per accennare come le cellule che lo compongono non sieno dovunque uguali. Se ne trovano di quelle larghe alla base e delle altre invece sottili in questo punto: sono tutte cilindriche e si alternano fra loro. La forma cilindrica è più che altrove caratteristica nel condotto endolinfatico, mentre le cellule si vedono prendere l' aspetto vescicoloso allorchè raggiungono il sacco endolinfatico. Quivi hanno un protoplasma assai chiaro con molti e finissimi granellini.

Il lume del canale endolinfatico è discretamente largo subito dopo il suo infundibulo che è situato nel sacco comune, ossia dopo l' apertura d' ingresso.

Petromyzon marinus. — Lo studio di tutti questi perfezionamenti che accadono nel passaggio dall' otociste dei Molluschi all' organo acustico membranoso dei Ganoidi riuscirebbe interrotto se dopo aver descritto quello della *Myxine* non mi occupassi anche dell' altro del *Petromyzon marinus*. Quest' animale costituisce, come gli altri Ciclostomi, un' eccezione importante alle leggi che regolano la conformazione del laberinto membranoso in tutti i Pesci, i quali, come avremo campo di veder fra poco, hanno insieme all' altre parti tre canali semicircolari distinti con le ampolle corrispondenti.

Digitized by Google

La Lampreda, *Petromyzon marinus*, della quale adesso ci occuperemo, ha due soli canali semicircolari disposti particolarmente, ed è perciò differente dalla *Myxine* provvista di un solo. Serve poi di punto intermedio o di passaggio verso i Ganoidi che ne hanno tre benissimo distinti.

L'organo dell'udito delle Lamprede è stato in questi ultimi tempi relativamente studiato da pochi, ma i loro studii a dir vero furono molto accurati. I soli, che perciò possa ricordare come indagatori di questo intricatissimo apparecchio, sono stati Owsjannikow,[1] Ketel[2] e Retzius,[3] i quali ne hanno svelate le più minute particolarità sia riguardanti la forma e la distribuzione delle parti diverse, sia relative all'intima tessitura.

Il laberinto membranoso dei *Petromyzon* è uno dei più composti e difficili a studiarsi per due ragioni: per la sua relativa piccolezza e per aver tutte le parti, delle quali è formato, strettamente legate le une alle altre ed in maniera da non esser sempre possibile la loro separazione. Vedremo in seguito come riesca più agevole intender in qual maniera si dispongano le ampolle ed i canali semicircolari nei rimanenti vertebrati, nei quali si trovano discosti gli uni dagli altri non solo, ma puranco distanti dalla parete che racchiude le altre cavità del vestibulo. Nelle Lamprede non avviene un tal fatto; tantochè, studiandone accuratamente la forma, i due canali semicircolari sembrano quasi scavati nella densità stessa della parete formante quell'organo, che per la prima volta chiameremo vestibulo, e che corrisponde a quanto negli altri Pesci è noto sotto il nome di otricello e di *recessus utriculi*.

Se aggiungi a tali circostanze il non esser facile ed in ogni stagione procurarsi siffatti animali, e l'essere cosa ardua togliere il laberinto membranoso integro dalle parti che lo circondano, ovvero dalla sua cassula, si vedrà subito la ragione per cui gli studii a questo proposito sono stati intrapresi da pochi anatomici.

Io stesso non ho potuto eseguire le necessarie indagini per compilare anche questo capitolo del mio lavoro altrochè in primavera, e quando le Lamprede risalendo per l'Arno cercano luoghi opportuni per deporvi le uova. Ne ho avute un numero sufficiente per farvi gli studii morfologici e, ciò che più m'importava, per eseguirvi le osservazioni istologiche. In generale erano grosse le Lamprede che mi arrivavano sempre

---

[1] Owsjannikow, *Über das Gehörorgan von Petromyzon fluviatilis.* (Mémoires de l'Académie impériale des Sciences de St. Pétersbourg, VII Série, VIII Tome, 1864).

[2] Ketel, *Ueber das Gehörorgan der Cyclostomen.* (Anatomische Studien herausgegeben von Dr. C. Hasse, 1872. Leipzig. Drittes Heft, pag. 489).

[3] G. Retzius, *Das Gehörorgan des Petromyzon fluviatilis.* (Das Gehörorgan der Fische und Amphibien. Bd. I. Stockholm, 1881).

Digitized by Google

vive ed appartenevano a quella specie che ha il nome di *Petromyzon marinus:* talune erano del peso di oltre mille grammi.

Entro una cassula sta il laberinto membranoso dei *Petromyzon* e vi è alloggiato presso a poco come si vide esservi quello della *Myxine*. Le cassule cartilaginee sono due e si possono ottenere preparate e bene distinte dalle parti che le circondano, impiegando una soluzione al 20 0/0 d' acido nitrico. Si riesce del resto a metterle in evidenza anche dopo aver fatta loro subire l' azione dell' acido osmico e del bicromato potassico. Esse, al pari degli organi contenutivi, sono simmetriche, ovali ed un poco e leggermente schiacciate sui lati ossia verso l' esterno e l' interno o verso la parte che guarda l' asse dell' animale. Fanno una lieve prominenza nella cavità del cranio, di cui trovansi alla base e posteriormente: si riconosce la loro posizione non tanto per lo sporgere che fanno quanto per il nervo acustico che vi si reca. Ketel afferma che ciascuna cassula ha un diametro longitudinale di otto millimetri, la larghezza di quattro e di cinque l' altezza. Retzius, che crede tali misure esagerate e superiori al vero, afferma di aver trovato nel *Petromyzon fluviatilis* l' altezza di due millimetri e mezzo, la lunghezza di tre a tre e mezzo e la larghezza di due. Le mie osservazioni mi portano a convenire con Ketel anzichè con Retzius: giova però ricordare che le mie indagini sono state fatte sul *Petromyzon marinus* e quelle di quest' ultimo scrittore sul *fluviatilis*. È possibile che la ragione stia da ambedue le parti, e che le differenze dipendano dalla specie diversa che ha formato il soggetto dei nostri studii. In un bell' esemplare di Lampreda ho ottenuti, come misura della lunghezza della cassula cartilaginea, quasi otto millimetri.

Interessante a conoscersi è la tessitura intima della cartilagine che forma queste cassule. In essa si debbono distinguer tre zone concentriche delle quali una esterna, una mediana ed una interna o che si trova come vedremo in seguito in diretto rapporto col tessuto perilinfatico. Di tutte e tre la più sviluppata è quella di mezzo, sebbene in questa come ha notato anche Retzius si trovi scarsa la sostanza interposta. Lo studio di tal cartilagine, quantunque fatto con reagenti diversi, pure mi è riuscito sopratutto impiegando l'acido osmico, onde fissarne gli elementi cellulari e colorando poi le sottili fettucce con le soluzioni acquose di eosina e con l' ematossilina.

Ora ho preferito una sola di queste due materie coloranti; tal altra invece, dopo aver fatta agire la prima, ho impiegato anche la seconda.

Tanto la zona cartilaginea esterna che l' interna hanno tutti quanti i caratteri delle consuete cartilagini ialine. Le sole differenze che presentano fra loro consistono nell' esser più grosso quello dei due strati che è situato al di fuori e più sottile l'altro, e nella distribuzione delle cellule che vi si trovano contenute. Nella zona esterna le cellule cartilaginee appariscono

Digitized by Google

distribuite quasi irregolarmente ed isolate, mentrechè nell'interna si dispongono in modo da formare come tante file cellulari tutte parallele alla superficie che limita la cavità perilinfatica. Nelle cellule poi non ho riscontrata alcuna particolarità degna di nota; mentre nella sostanza fondamentale ebbi ad avvertire di speciale il fatto seguente.

FIGURA 20.

Sezione perpendicolare sulla superficie della cartilagine che forma la cassula all' organo acustico del *Petromyzon marinus*.

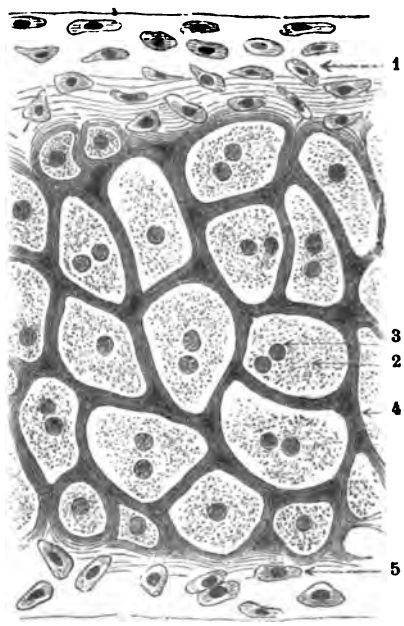

1. Strato interno in cui le cellule son distribuite con una certa tal qual regolarità. — 2. Cellule contenute nella zona cartilaginea di mezzo. — 3. Doppio nucleo rotondo di cui son provviste. — 4. Cassule cartilaginee. — 5. Strato esterno nel quale le cellule non si mostran regolarmente distribuite.

Sistema Hartnack. Obiettivo 8 × Oculare 4.

Nelle preparazioni, trattate con una soluzione idroalcoolica d'eosina, si osserva che la sostanza contornante da vicino le cellule rimane incolora, mentre si tinge d'un bel color di rosa più qua e più là l'altra che è da loro alquanto discosta. Questi punti colorati hanno nelle sottili fettucce una forma irregolarissima e soventi volte triangolare. La sostanza fondamentale non si può dir che vi si mostri con una tessitura ben netta, ma è un fatto positivo che ivi presenta una indefinita e sottilissima striatura ed un aspetto granuloso. Le rimanenti sostanze coloranti, per quanto da me sperimentate per veder se fosse possibile d'ottenere un identico resultato, non mi hanno ugualmente corrisposto.

Digitized by Google

Chi da questo tessuto passi senz' altro all' esame della zona di mezzo è colpito subito dalla differenza sensibilissima che corre fra l' uno e l' altro. In quest' ultima innanzi tutto le cellule non sembrano a primo aspetto aver dei caratteri identici: così pure la sostanza interposta. Però la differenza salta meno agli occhi se prima si studiano i punti di confine fra la cartilagine delle due zone estreme e l' altra di cui adesso mi vado ad occupare. In questi punti di confine si trova, starei quasi per dire, un tessuto di transizione in cui le cellule divengono più grandi, spesso doppiamente nucleate e si contornano d' una cassula cartilaginea molto più sensibile dell' ordinario.

La cartilagine della zona mediana si può dir che sia composta dalle sole cellule e dalle respettive cassule cartilaginee. Le prime sono chiare allo stato fresco, appena appena e delicatamente granellose e grigiastre se hanno risentita l' azione diretta dell' acido osmico, con due nuclei non sempre disposti nel centro, vicini ma non a contatto l' uno dell' altro. Sono questi rotondi, con un segno netto per loro limite e contengono delle granulazioni nell' interno, quando si studiano sopra dei preparati fatti dopo un processo d' indurimento. Io mi son dovuto convincere che il protoplasma abbondante del quale son provviste tali cellule riempie del tutto la cassula respettiva e non si raggrinza, come per il solito accade allorquando s' impiegano i reagenti sulle ordinarie cartilagini dei vertebrati e specialmente dei Mammiferi. Questo protoplasma si colora mediante l' eosina e resta tal quale era prima se poniamo mano al carminio ed all' ematossilina che tingono invece abbastanza bene i suoi nuclei.

Le cassule cartilaginee poi sono fatte da una sostanza senz' apparente tessitura, dotata di molta refrangenza e disposta in modo da formare col suo insieme tante piccole camerette ripiene dalle cellule delle quali ho parlato fin ora. In ogni cassula sta accolta una sola cellula, che allo stato fresco e nei preparati la riempie tutta quanta. Può accadere che non facendo delle preparazioni molto buone sembri che le cose sieno del tutto diverse da quel che ho detto. La sostanza che forma le cassule si tinge intensamente in violetto per mezzo dell' ematossilina e si colora in modo non dissimile da quello che accade per la cartilagine già calcificata dell' epifisi in via di sviluppo.

Questa colorazione è la più adatta per mettere in evidenza la particolar tessitura fin qui descritta, e ci fa subito notar che nella zona di mezzo non v' ha neppure un punto dove si trovi la consueta sostanza fondamentale ialina. Sappiamo infatti che le zone interposte alle cellule nelle cartilagini ialine rimangono incolore una volta che sien trattate con l' ematossilina. Finalmente mi piace di aggiungere che le cellule di questo strato non sono tutte quante uguali per grandezza, e che la forma loro è diversa a seconda del luogo ove si trovano e delle condizioni d' adattamento alle quali devono soggiacere.

Digitized by Google

Tale strato di mezzo è più sviluppato nelle parti esterne della cassula cartilaginea ed alla circonferenza di questa anzichè dal lato che fa parte della cavità craniense. Quivi la cassula predetta confina con uno straterello sottile di tessuto connettivo composto di fibre delicatissime frammiste a cellule pianeggianti, situate più qua e più là senza regola determinata. A limitar poi la parete così composta dallo spazio, rappresentante anche in questi animali la cavità perilinfatica, si trova un rivestimento di cellule endoteliche che si comportano in modo non dissimile da quello già osservato nei Pesci cartilaginei, nei Batraci ec.

L'organo acustico membranoso dei *Petromyzon* è dunque rinserrato in questa cassula che egli riempie quasi del tutto, lasciando fra sè e lei uno spazio che nei preparati apparisce vuoto, ma che durante la vita è ripieno di linfa e che non è ugualmente largo. Le ineguaglianze di larghezza presentate da questa cavità, che posso chiamare fessura con Retzius, dipendono da due fatti, dall'esser quasi regolare, senonchè concava, la parete della cassula e dal non essere dovunque corrispondentemente convesso l'organo membranoso che vi ha ricetto. Vedremo infatti come in questo vi sieno dei punti più sporgenti, quali la commissura e le ampolle trifide, ed altri infossati come le parti laterali del vestibulo.

Lo spazio perilinfatico è ripieno da un umor sottile, con delle scarse cellule bianche ed è traversato da lacerti e membranelle connettivali provviste qui pure dei respettivi elementi piani, spesso ramosi e talvolta con protoplasma perforato. Il connettivo è striato e delicatissimo; i suoi lacerti s'intrecciano e si uniscono sotto angoli molto diversi, ed i fascetti che lo compongono hanno una grossezza non uguale dovunque, essendo più sviluppati in corrispondenza delle depressioni che presenta l'organo acustico membranoso e meno dove questi va quasi a toccare l'interna parete della cassula cartilaginosa.

L'organo dell'udito delle Lamprede nella sua più grossolana apparenza si presenta con la forma d'un rene provvisto d'un gambo nel punto del suo ilo. Per conseguenza è un po' schiacciato sui lati ed ha due facce, una circonferenza ed una base. Delle due facce una guarda lateralmente e l'altra verso la linea mediana dell'animale: la circonferenza si parte di dietro, sale e poi discende in avanti e la base si trova in basso ed un pochino verso l'interno.

Quest'organo poi non mi è sembrato nelle sue parti perfettamente simmetrico, quantunque si possa dividere in due metà perfettamente corrispondenti per la forma più grossolana e per la tessitura, tranne in basso ove si trova il sacchetto. Infatti, come vedremo più sotto, v'ha un canal semicircolare per lato con un'ampolla trifida ed uno scompartimento della gran sacca vestibulare. Se però si prendesse lo stampo d'una metà di tale organo, e sopr'esso poi si cercasse di far corrisponder quello dell'altra, ci accorgeremmo subito della verità dell'asserzione da me più

Digitized by Google

sopra accennata. Questo fatto dipende da che la vescicola acustica modificata del *Petromyzon marinus* è un poco obliqua, e perciò costretta a starsene alquanto inclinata da un lato all' altro. Di qui a mio avviso una delle ragioni della non perfetta simmetria delle parti acustiche in questi animali.

Dalle Lamprede in poi non avremo altra occasione di vedere che uno stesso organo acustico si può dividere in due metà quasi uguali, giacchè a cominciar dai Ganoidi l' apparecchio uditivo di un lato corrisponde in tutto e per tutto con quello dell' altro, mentre le sue parti anteriori non sono uguali a quelle posteriori. La sola parte che non si possa dividere in due metà quasi corrispondenti, spaccando in mezzo l' organo acustico dei *Petromyzon,* è il sacchetto che vedesi collocato più sopra un lato, per cedere il posto dall' altro al ganglio che quivi ingrossa il nervo destinato a terminarvi.

Dalla *Myxine glutinosa* ai *Petromyzon* v' ha una differenza grandissima. La semplicità presentataci dal primo animale sparisce affatto in quest' ultimo, in cui l' organo acustico membranoso si compone di un *vestibulo,* di *due canali semicircolari* partentisi da altrettante *ampolle trifide* e riuniti fra loro in un punto per mezzo d' una *commissura*, d' un' *appendice sacciforme* o *sacchetto* e di due *condottini* dei quali uno corrispondente all' *endolinfatico.*

Di tutte queste parti quella occupante lo spazio maggiore e situata al centro nell' organo acustico, senza dubbio è il vestibulo che corrisponde all' otricello dei vertebrati da esaminarsi in seguito. Esso difficilmente ed a primo aspetto ci si svelò tal quale è fatto nella sua apparenza anche più grossolana, essendogli sovrapposte in varii punti la commissura, i canali semicircolari e le ampolle. Si può descrivere come un organo vescicolare, non rotondo e concamerato. La sua forma si definisce male ed anche in questo caso più che una inutile descrizione giova gettare uno sguardo sopra le seguenti figure. Esaminato dall' esterno presenta il solco mediano o frontale del Ketel, presso a poco posto di traverso all' asse principale dell' organo; solco che precisamente corrisponde ad un rilievo situato all' interno e che divide, come or ora vedremo, quasi in due scompartimenti distinti la cavità vestibulare. Proseguendo poi ad osservare dal di sopra questa parte dell' organo acustico del *Petromyzon marinus* la si vede composta di due metà piriformi con gli estremi disuguali, essendone uno più grosso rivolto verso il lato mediano ed uno più piccolo che guarda lateralmente.

Al solco che notasi sulla superficie esterna vestibulare corrisponde internamente una cresta che dal Ketel fu detta *frontalis* e che a parer mio prende origine mediante una prominenza affusata dall' alto della commissura. Da questo punto poi seguitando si porta in basso ed inferiormente dove, dopo essersi interrotta in corrispondenza dell' apertura del

Digitized by Google

sacchetto, risale sul lato opposto a quello da cui si è partita per terminare nelle vicinanze di quest' ultimo luogo divisa in due diramazioni di-

FIGURA 21.

Organo acustico del *Petromyzon marinus* veduto di sopra.

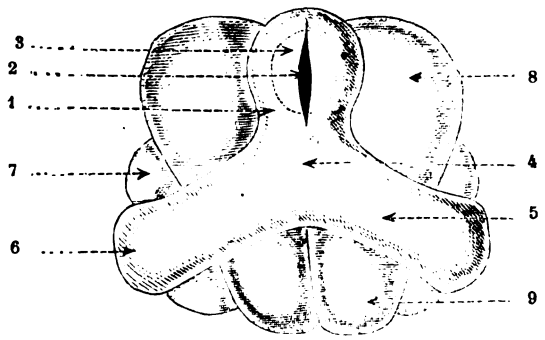

1. Commissura. — 2. Parte affusata iniziale della cresta del Ketel. — 3. Foro di comunicazione fra la commissura ed il vestibulo. — 4. Punto ove si riuniscono i due canali semicircolari per formar la commissura. — 5. Canal semicircolare. — 6. Punto ove il canal semicircolare termina nell' ampolla trifida. — 7. Ampolla trifida. — 8. Estremità più ampia d' una delle due parti piriformi in cui si può dividere il vestibulo. — 9. Estremità più stretta od esterna.

FIGURA 22.

Organo acustico del *Petromyzon marinus* veduto dal lato della cavità craniense.

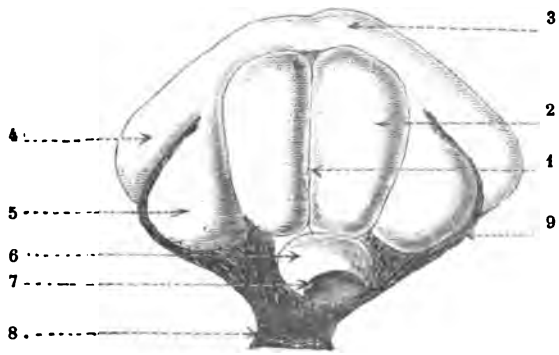

1. Solco esterno del Ketel. — 2. Uno dei due scompartimenti vestibulari. — 3. Punto di riunione dei canali semicircolari. — 4-5. Ampolla trifida. — 6. Appendice sacciforme. — 7. Macchia o papilla acustica del sacchetto. — 8. Nervo acustico. — 9. Ramo nervoso destinato all' ampolla trifida.

vergenti. La cresta di cui parliamo si vede disegnata nella figura qui appresso inserita nel testo e vi si scorgono quasi tutte le particolarità di

Digitized by Google

forma, solite a riscontrarvisi. Apparisce infatti che tal produzione abbastanza solida incomincia con un rigonfiamento il quale, veduto di fianco, ha l' apparenza d' un corpo affusato, a cui fa seguito una leggera incava-

FIGURA 23.

Figura rappresentante uno spaccato dell' organo acustico del *Petromyzon* per mettere in evidenza la crista *frontalis* del Ketel.

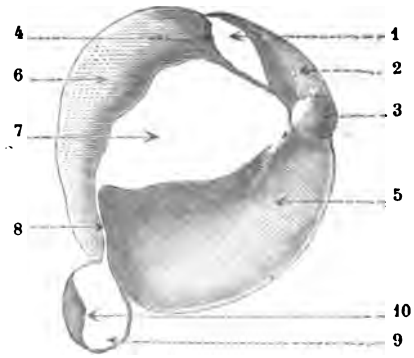

1. Comunicazione dei due canali nella commissura. — 2. Rigonfiamento iniziale della cresta del Ketel. — 3. Canale semicircolare che abbocca nella commissura. Lo si vede per trasparenza. — 4. Orli fatti dalla cresta del Ketel intorno al foro che dal vestibulo conduce nella commissura. — 5. Metà anteriore della crista frontalis. — 6. Metà posteriore. — 7. Foro per cui le due metà del vestibulo comunicano. — 8. Apertura che dal vestibulo porta nel sacchetto. — 9. Sacchetto. — 10. Macchia del sacchetto.

tura e quindi un rilievo discretamente sentito. Da questo punto la cresta del Ketel si continua abbassandosi, ed il suo orlo libero in qualche luogo si fa ondulato. L' altezza massima di tal produzione è opposta alla commissura dei due canali semicircolari, ossia poco discosta dal bottone iniziale del Retzius. In tutto questo andamento non si presentano particolarità notevoli, oltre quelle ricordate e le altre che son relative alla sua divisione terminale. Avendo già detto che quivi la cresta si divide in due diramazioni divergenti, ora ho da fare avvertire che fra queste rimane circoscritta una membranella triangolare, mentre esse si continuano negli orli d' un' apertura che descriverò un poco più sotto.

La cresta del Ketel s' interrompe in basso ed internamente in corrispondenza dell' apertura che fa comunicare il vestibulo con l' appendice sacciforme. Quivi essa raggiungendo l' orlo dell' apertura predetta vi fa un rilievo e contribuisce a darle una forma a biscotto. Sopra questa particolarità avrò del resto motivo di trattenermi in seguito. Il punto di partenza della cresta, ossia il suo rigonfiamento olivare d' origine è situato nella parte superiore esterna dell' organo acustico ed è diretto di

Digitized by Google

dentro in fuori. A rigore esso non trovasi nel vestibulo ma nella commisura, da cui poi discende.

Per tal disposizione la cavità vestibulare vien quasi divisa in due parti, però comunicanti sempre per un' apertura che rimane presso a poco nel mezzo, e che deriva dal non esser siffatta cresta tanto alta da toccare col suo orlo libero del lato esterno quello dell' altra metà disposta internamente. La medesima col suo rigonfiamento iniziale serve a formar lo sprone che si trova laddove i due canali fondonsi generando la commissura, e forma gli orli del foro per cui la cavità del vestibulo comunica con quest' ultima.

Il foro che unisce le due metà del vestibulo è più largo verso il rigonfiamento olivare della cresta del Ketel e più stretto verso l' interno, ossia laddove in basso esiste l' appendice sacciforme. La forma di quest' apertura abbastanza ampia è grossolanamente triangolare, con angoli smussi e con la sua base rivolta verso l' esterno ed in alto. L' altr' apertura invece, alla composizione della quale prende parte la predetta cresta, sta superiormente nel vestibulo, nella sua linea mediana ed un poco essa pure all' esterno. È piuttosto ovale ed ha il maggior diametro diretto sempre lungo la linea di mezzo. Questa porta di comunicazione fra i canali semicircolari ed il vestibulo ha un diametro assai più stretto di quello della commisura. I suoi orli leggermente arrotondati e sottili presentano soltanto un punto un poco ingrossato da ciascuna parte, laddove vanno a terminarvi le creste che si trovano sulla parete vestibulare di ciascun canale. I punti ingrossati per conseguenza occupano il segmento esterno di tale apertura ovale. Confrontato con questi è molto più grosso l' orlo libero di tutta la rimanente cresta, la quale assai larga verso il punto da cui si stacca dalla parete, si ristringe gradatamente per poi rigonfiarsi verso la sua parte libera. Veduta in sezione perpendicolare alla sua altezza essa presentasi come un cono a base non molto larga e con apice sormontato da leggiero rigonfiamento.

Le due parti simmetriche del vestibulo appariscono, come ebbi a dire, con la forma d' una pera e con l' estremità corrispondente al gambo arrotondata. Esse però hanno un lato incompleto o virtuale in comune, ed è per l' appunto quello che ho descritto fin qui e che è fatto dalla *crista frontalis* del Ketel e dal foro da questa lasciato libero. In una parola stanno come due pere strettamente e di fianco addossate fra loro. Ciascuna per effetto di questa forma si presenta internamente concava e terminata alle sue estremità da una volta arcuata più grande da un lato che dall' altro.

La volta arcuata più ampia guarda la linea mediana dell' animale, mentre l' altra lateralmente od all' esterno. Ed oltre a queste due parti vi si debbon distinguere la faccia predetta a comune, incompleta e la faccia opposta ad essa e che in uno dei due scompartimenti

Digitized by Google

guarda con la sua porzione maggiore in avanti ed un poco in fuori e nell' altro in dietro ed in dentro. Le due estremità rigonfie o volte di ciascuno scompartimento vestibulare non presentano fatti notevoli, mentre si vedono importanti disposizioni sopra i due lati ultimamente descritti. È quivi che il vestibulo comunica con le ampolle trifide ed è quivi che più verso un lato che dall' altro si continua nell' appendice sacciforme.

Con queste nuove aperture unite alle già ricordate il vestibulo ci mostra, quella per cui ha rapporto con la commissura, l' altra per passare dal suo scompartimento anteriore nel posteriore, le due finestre che mettono alle ampolle trifide ed il foro che porta nel sacchetto. Delle due prime ci siamo già occupati: rimangono a descriversi le altre; e basterà parlare di una soltanto di quelle che mettono in comunicazione il vestibulo con le ampolle essendo uguali da ciascun lato.

Nella parete laterale degli spazii piriformi vestibulari si nota in basso un infossamento diviso da una cresta che risale sulla parete, e tende ad insinuarsi nella corrispondente ampolla. Questa cresta, o meglio questo sprone, si trova presso a poco a metà della lunghezza del cavo vestibulare, s' insinua nell' ampolla e si porta in lei fin verso la

Figura 24.

Ampolla trifida anteriore di destra veduta dall' interno del vestibulo.

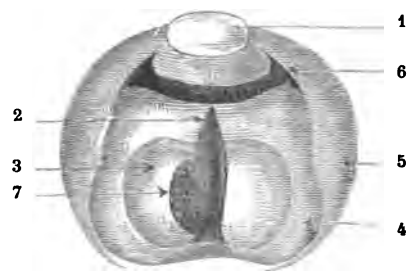

1. Sezione del canale semicircolare anteriore. — 2. Crista longitudinalis del Ketel. — 3. Foro di comunicazione fra l' ampolla trifida ed il vestibulo. — 4. Una delle due tasche posteriori dell' ampolla trifida. — 5. Parete del vestibulo. — 6. Crista transversalis od acustica. — 7. Macchia acustica corrispondente a quella del *recessus utriculi* degli altri vertebrati.

sua area acustica, dividendo poi con la parte anteriore la predetta apertura d' ingresso. Lo sprone in parola è conosciuto anche col nome di *crista longitudinalis* del Ketel, e lo si deve distinguere da quella *frontalis* già da noi conosciuta e dalla *transversalis* che or ora conosceremo studiando l' interna cavità delle ampolle. L' apertura che mette in queste è cordiforme ed ha il diametro minore nel senso della dire-

Digitized by Google

zione dei canali semicircolari ed il maggiore perpendicolare alla lunghezza di ciascuna ampolla.

La *crista longitudinalis* del Ketel si può dir che si stacchi dalla *crista frontalis* una volta arrivata in basso: incomincia piegandosi un poco lateralmente per raddrizzarsi in seguito e penetrar nelle ampolle dividendo in due la loro apertura cordiforme. È bassa ed assottigliata in principio, mentre s' ingrossa a guisa di fuso e s' inalza in seguito.

Sopra il lato mediano di questa cresta apparisce nel solo scompartimento anteriore del vestibulo, avanti che la s' insinui fra le due tasche terminali delle ampolle trifide, come una lieve depressione che parmi accenni a corrispondere al *recessus utriculi* degli altri animali. Nel riguardar questo piccolo infossamento si trova sul lato della cresta, e si continua sul punto limite ove la sua base si confonde con la solita parete del vestibulo, una macchia od area d'epitelio composto, che per analogia porta il nome di *macula* del *recessus utriculi*. Della forma di questa come della sua tessitura discorrerò poi quando sarà tempo d' occuparsi non più della morfologia ma delle particolarità istologiche che si riscontrano nell' organo acustico dei *Petromyzon*.

L' ultima porta di comunicazione che è nel vestibulo resta a comune ai due scompartimenti, ma non vi è simmetricamente disposta, essendo più situata verso quello posteriore che verso l' altro che sta in avanti. Essa contribuisce a mantenere un abbastanza ampio rapporto fra la divisione superiore della vescicola acustica primitiva e quella inferiore, che per la prima volta si presenta in questi animali. Tale apertura ha una forma a biscotto; il suo orlo anteriore è ben visibile e sembra come diviso in due dal bottone della *crista frontalis* che vi fa sporgenza, mentre l' altro è appena arrotondato e per esso si continua subito la parete dell' appendice del sacchetto in quella del vestibulo.

L' ampia apertura vestibulosacculare, foggiata a biscotto, è diretta nel senso della lunghezza dell' organo acustico membranoso. Per tre quarti circa sta nello scompartimento posteriore, ossia dietro la *crista frontalis* e per uno nell' anteriore. Non è tanto facile a vedersi, essendo abbastanza grosse le parti che la circondano, trovandosele dietro il nervo acustico dove si rigonfia alla maniera d' un ganglio e parandola un poco il bottone che vi forma la *crista frontalis* nel raggiungerla. È stata descritta, primieramente dal Ketel e poi confermata dal Retzius, l' esistenza d' una fossetta posta presso il limite anteriore di quest' apertura nello scompartimento frontale del vestibulo, e che fu chiamata col nome di *recessus sacculi*. Tanto in avanti quanto in dietro a quest' apertura si trova una zona di parete vestibulare, situata fra lei ed il cominciamento della *crista longitudinalis* che va all' ampolla. È naturale che tale zona sia più larga anteriormente, trovandosi l' apertura vestibulosacculare più verso quest' ultima parte. Però la zona anteriore presenta un infossamento piccolo, non molto cavo e sul pa-

Digitized by Google

vimento del quale notasi un rilievo rotondeggiante. Questo infossamento all' esterno ha un orlo ben marcato, che partendosi dal di dietro della *crista longitudinalis* va ad unirsi al bottone della *frontalis*.

Dopo il vestibulo, che è la parte più grande, son da prendersi in considerazione le ampolle ed i canali che loro corrispondono per finire di parlare delle parti derivanti dalla divisione superiore della vescicola acustica primitiva.

Le ampolle sono due per ciascun organo acustico membranoso nei *Petromyzon*, e di esse una è situata in avanti e l' altra in dietro presso a poco all' estremità del diametro maggiore del laberinto. Hanno il nome di ampolle trifide per la loro particolare apparenza, la quale fa sì che vedute dall' esterno sembrino composte da tre distinti scompartimenti. Da una parte fanno capo nel vestibulo e dall' altra si continuano nei canali semicircolari, che unendosi in alto e superiormente formano la *commissura*.

Abbiamo già detto più sopra che dal vestibulo si passa nelle ampolle per mezzo d' un' apertura cordiforme divisa in due da un rilievo mediano fatto dalla *crista longitudinalis* del Ketel. Or bene da ciascuna metà di quest' apertura si penetra in uno spazio a guisa di tasca ovolare, che ha una volta arcuata in basso e che è in un caso dal lato mediano e nell' altro da quello laterale. Da questi due scompartimenti poi, dopo sorpassata la predetta apertura ed internandosi nell' ampolla, si arriva nella vera cavità in cui si nota la terminazione della branca ampollare del nervo acustico. La *crista longitudinalis* a poco alla volta si abbassa avvicinandosi a quella acustica o *transversalis*. La vera ampolla, ossia l' ultima si può considerare come la continuazione immediata e più bassa di ciascun canale semicircolare, da cui non è divisa, come osserva Retzius, nel *Petromyzon fluviatilis* da limite alcuno. La forma della cavità rappresentante la vera parte ampollare, che è posta più in alto, sopra e sul mezzo alle due tasche predette, è vescicolosa. Vi si notano diverse particolarità e fra queste principalissima la *crista acustica* ed i *plana semilunata*. Quantunque di forma vescicolosa questo scompartimento mediano dell' ampolla trifida apparisce un poco schiacciato su quei lati che guardano in avanti ed in dietro. Esaminandone una sezione trasversale, fatta in corrispondenza e sopra alla cresta acustica, si vede che ha una forma tendente all' ovale allungata. Il diametro più grande è presso a poco diretto dalla linea mediana dell' animale verso quella laterale. La cresta acustica si trova sopra quella delle due volte o metà in cui si può dividere ciascuna ampolla e che non è in rapporto con le altre parti dell' organo uditivo. Essa ha una forma arcuata e due curve delle quali una rivolta in alto e l' altra verso la linea mediana del vestibulo. È alquanto più stretta nel mezzo di quel che non sia verso i lati, ove termina allargandosi in corrispondenza dei *plana semilunata*. Questi ultimi son disposti alle estremità della cresta acustica e sem-

Digitized by Google

brano due cuscinetti assai rilevati nell' interno dell' ampolla. I piani semilunati riposano sopra un tessuto, fatto dalla parete e prominente a guisa di mammellone.

FIGURA 25.

Figura rappresentante una sezione trasversa della parte ampollare ove è contenuta la cresta acustica. Quest' ultima, essendo un poco concava verso l' alto del canal semicircolare e più larga sui lati che nel centro, non vi si può veder tutta quanta. Si scorgono soltanto l' estremità della cresta acustica.

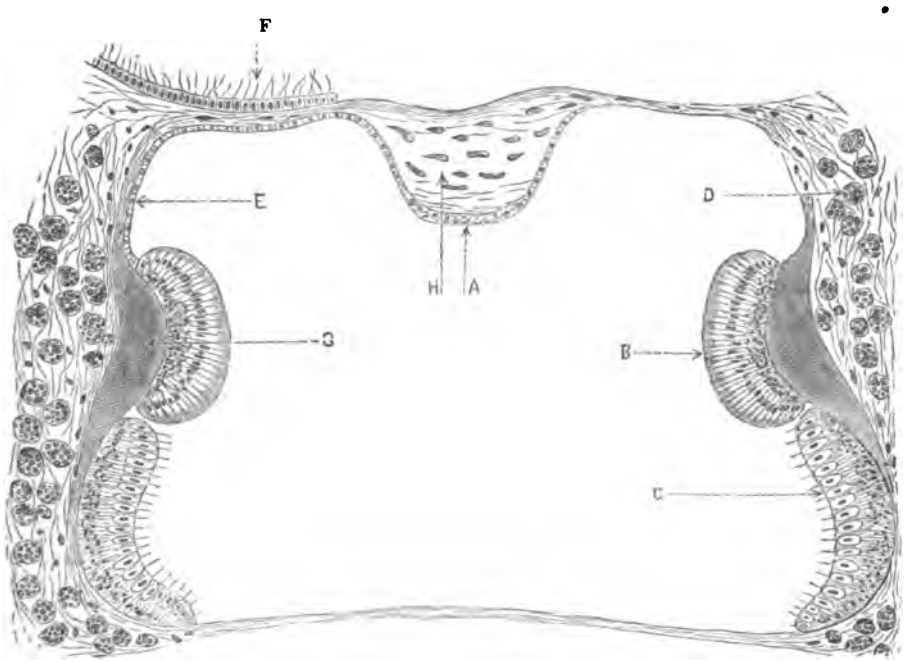

A. Rilievo che dall' ampolla si porta sul pavimento o faccia vestibulare di ciascun canale fino alla commissura. — B. Piano semilunato. — C. Epitelio della cresta acustica. — D. Tessuto adiposo situato fuori dell' ampolla trifida. — E. Epitelio planeggiante. — F. Epitelio ciliato del vestibulo. — G. Tessuto della parete che sotto i piani semilunati si presenta senza cellule e senza tessitura. — H. Tessuto della parete in un punto ove ella si presenta ingrossata e provvista di cellule.

Sistema Hartnack. Obiettivo 4 × Oculare 4.

In faccia alla cresta acustica, e sul mezzo si nota una prominenza che è la continuazione d' un' altra cresta partitasi dall' apertura vestibulare della commissura e discesa lunghesso la parete inferiore di ciascun canale semicircolare fino a tal punto.

L'ampolla trifida dunque si compone di tre parti le quali hanno ragion d' essere a causa della *crista longitudinalis* che vi s' interna. Senza di questa lo scompartimento sarebbe un solo ed avrebbe una figura ve-

Digitized by Google

scicolosa con tre tasche tutte ampiamente comunicanti fra loro, delle quali due situate più in basso ed una più in alto. Quest'ultima sarebbe la più piccola. È la *crista* predetta che ne fa tre scompartimenti diversi ma comunicanti nel seguente modo. Lo scompartimento superiore o mediano, in cui si trova la terminazione dell'acustico, comunica ampiamente con i due laterali: quest'ultimi poi sono separati l'uno dall'altro quasi totalmente dalla cresta longitudinale. Dagli scompartimenti inferiori dunque si passa da un lato nella vera ampolla e per mezzo di questa mediatamente nel respettivo canale e dall'altro nella cavità del vestibulo.

Da ciascuna ampolla trifida prende nascimento un canale che nel suo punto d'origine ha il diametro trasverso di poco superiore all'altro verticale. Ben presto però il loro lume diviene quasi perfettamente cilindrico. Ciascun canale si può virtualmente dividere in due superfici, delle quali una libera o volta ed un'altra strettamente adesa alla parete vestibulare o pavimento. Difficile e quasi impossibile, senza praticar delle lacerazioni, riesce il toglier di posto questi canali.

La posizione d'un canale è al davanti di tutto l'organo acustico ed esternamente, e quella dell'altro indietro e sempre all'esterno.

La direzione di ciascuno è la seguente. Di basso si portano in alto ed in fuori per raggiunger superiormente la commissura e per terminarvi. Prima di arrivare a quest'ultima il loro diametro trasverso prende il predominio su quello verticale. Considerata la posizione e l'andamento di questi due canali, e fin d'ora tenuto conto dell'analogie che i medesimi presentano con quei degli altri vertebrati, parmi che si possa affermare che essi corrispondono all'anteriore e posteriore, facendovi difetto l'esterno od orizzontale.

Nell'ascendere portandosi in fuori, ossia sulla parte laterale dell'organo acustico, convergono l'uno verso l'altro e vanno a raggiungere o meglio a formare la commissura per cui poscia comunicano con la parete superior del vestibulo. La commissura, veduta di sopra, ha un'apparenza vescicolare, ovale e che termina arrotondata verso il lato mediano, mentre poi continuasi con i canali verso l'esterno. Questo scompartimento dell'organo acustico, che pur deriva dalla division superiore della vescicola primitiva, corrisponde per l'appunto con la sua linea di mezzo a quel solco che indica come sia diviso il vestibolo in due metà piriformi. Essendo tal commissura più larga che alta, è naturale che, guardandola dalla parte della cavità craniense, ci si presenti sempre ovolare ma alquanto schiacciata. Da qualunque lato la si consideri vi si vede il cominciamento della metà esterna della così detta *crista frontalis* del Ketel, il quale ora vi apparisce come un fuso, se veduto dall'alto, ed ora come un corpo a forma d'oliva, legato al resto della commissura per mezzo d'un filamento, se osservato di fianco. Finalmente, per rispetto a ciò che riguarda la superficie

Digitized by Google

della commissura, mi resta d'osservare che sul mezzo, lungo il suo diametro maggiore o secondo la direzione frontale, si trova un solco che adagio adagio sparisce verso l'estremità libera e arrotondata e che indica la linea di riunione dei due canali semicircolari.

A me sembra che la commissura si possa definire per uno spazio vescicolare fatto dalla riunione dei due canali che in questo punto si saldano strettamente per un lato, arrotondandosi alla loro estremità. Nel punto in cui si saldano sparisce una parte della loro parete, come questa pure sparisce nella faccia inferiore per formar l'apertura utricolo-commissurale. Una volta riuniti e distruttasi la parete, che starebbe nei due canali a contatto, essi vengono a comunicar fra loro e poi col vestibulo. Esaminando uno spaccato della commissura fatto nel senso frontale si vede che, distruttasi la parete di mezzo, vi si trova a riempirla parzialmente quel corpo affusato, al quale accennava più sopra e che incominciando sottile dalla volta, laddove questa si rivolge all'interno, si rigonfia per poi ristringersi, seguendo un tragitto dall'alto al basso, e di dentro in fuori e per venire fino al limite anteriore dell'apertura di comunicazione fra la commissura stessa ed il vestibulo. Tal corpo fusiforme ch'io considero come il punto d'origine e la *crista frontalis* del Ketel si comportano non diversamente da quella *longitudinalis*. Questa incominciata nel vestibulo ascende nelle ampolle e l'altra staccatasi dal mezzo della volta commissurale, dove guarda verso la linea mediana, discendendo entra nel vestibulo fino all'apertura sacculare e quivi forma un rigonfiamento a bottone. Dirò finalmente che la porta, per cui si passa dal punto di riunione dei due canali nel vestibulo, ha tutti i suoi diametri più piccoli di quelli della commissura.

Per terminare, quanto riguarda le parti derivanti dalla divisione superiore della vescicola acustica, mi restano a descrivere due piccoli canalini, uno dei quali illustrato dall'Hasse e l'altro dal Ketel.

Il primo di essi è situato nel punto laddove la commissura termina arrotondata e dove la sua parete va dalla parte mediana a confondersi col vestibulo. In questo luogo rimane un triangolo di tessuto, compreso in alto dalla base della commissura, dal solco frontale e dai due scompartimenti vestibulari. È quivi che, sopra dei preparati non sottoposti all'azione dell'acido osmico, giacchè quest'acido colorando in nero le sostanze grasse che vi si trovano in abbondanza impedisce di spingere addentro lo sguardo, si vede esistere una piccola apertura dal Retzius chiamata cordiforme, con l'apice in basso, e dalla quale sembra partire un canalino molto esile che ripiegandosi in alto ed anteriormente tende ad ascendere verso la volta della cassula cartilaginea. Io son rimasto molto incerto sulla natura e sopra il significato di questo condotto, non essendomi stato possibile stabilire come e dove finisca. Ketel crede che per mezzo suo si possa fare una comunicazione con parti non situate entro la cassula cartilaginea e perciò afferma d'averlo

Digitized by Google

accompagnato fino all'apertura superiore di quest' ultima. Hasse aveva ritenuto che lo si dovesse considerare piuttosto come un cul di sacco della parete vestibulare, anzichè un vero e proprio canale. A questa opinione si associa anche Retzius non avendo riscontrata alcuna volta la sua terminazione perchè sempre lo trovò strappato.

Nello scompartimento anteriore del vestibulo a distanza, pressochè uguale, fra l'apertura del condottino o cul di sacco testè descritto, e l'apertura dell'appendice sacciforme, poco in avanti della *crista frontalis*, sulla faccia mediana od interna, si trova un foro, o come dice Retzius un' aperturina a mo' di fessura, che porta in un condottino il quale, traversata la parete, dal basso risale nel solco fra le due volte degli scompartimenti vestibulari per quivi rigonfiarsi in un' appendice a fondo cieco. Le pareti di questo sono delicatissime e tali che per la più piccola manovra non adatta si lacerano per modo che sembra allora interrotto, e se ne perde uno dei suoi principali caratteri.

I due canaletti testè ricordati furono il soggetto d'interpretazioni non sempre identiche, avendo Ketel ritenuto che il primo di essi corrisponda all'acquedotto del vestibulo ed il secondo a quello della coclea, e Retzius invece affermando essere di quello incerta la significazione e corrisponder quest' ultimo al condotto ed al sacchetto endolinfatico, già da noi studiato nella *Myxine glutinosa* e che d'ora in poi riscontreremo negli altri vertebrati. Parlano infatti a favore di questa opinione la forma, la direzione, la sua terminazione in un sacchetto chiuso e la sua sede. Vedremo anche qui appresso come già nell'*Acipenser sturio* trovisi un' omologa formazione, terminata in un rigonfiamento cavo nel suo interno, partentesi dal sacchetto in un punto più prossimo alle parti anteriori del laberinto membranoso che alle posteriori, in vicinanza del principio del *recessus utriculi* e dal lato mediano.

L' esistenza poi d' un acquedotto della chiocciola, oltre a non esser basata sopra caratteri anatomici positivi, formerebbe un' eccezione alla regola generale che non ammette un fatto simile in quei pesci, i quali nella scala zoologica stanno subito sopra i *Petromyzon*.

La divisione inferiore della vescicola acustica non dà origine altrochè alla sola appendice sacciforme. Questa parte dell' organo acustico per la prima volta si trova nei *Petromyzon*, non essendovi nella *Myxine* e tanto meno nei Cefalopodi. D' ora innanzi ci famigliarizzeremo con lei, giacchè più o meno grande, conformata in un modo od in un altro la ritroveremo costantemente dai Ganoidi all' Uomo.

L' appendice sacciforme comunica dunque col vestibulo per mezzo dell' apertura foggiata a biscotto della quale più sopra mi sono occupato. Il sacchetto si trova più verso le parti posteriori dell' organo acustico e per ciò ha un rapporto più ampio con lo scompartimento vestibulare che sta in dietro anzichè con l' altro che resta in avanti. Ha una forma vescicolosa, rotondeggiante, senonchè alquanto schiacciata sui lati ossia

Digitized by Google

sopra quello mediano che guarda verso l' interno della cavità craniense e sul laterale rivolto all'infuori. Retzius, tenuto conto dell'apertura piuttosto grande, allungata e diretta nel senso del diametro maggiore dell' apparato acustico, dice che il sacchetto può esser considerato come un rigonfiamento della parete vestibulare, avente una strozzatura nel punto in cui si stacca da lei.

In questa parte risiede una delle tante macchie composte d' epitelio speciale, ossia vi si trova una *papilla acustica* situata sopra una prominenza che, ben limitata ai lati ed in basso, si appiana insensibilmente in alto. Tale prominenza riposa sulla parete del sacchetto che sta dal lato della cavità craniense.

Dopo la forma vien la volta che mi debbo occupare dell' intima tessitura tanto della parete che degli epitelii che vi stanno all' interno, del nervo acustico e delle sue terminazioni. Ho già detto che sulla parete esiste un tessuto a maglie che, scarso in alcuni punti, è un poco più abbondante in taluni altri. È questo il tessuto che in parte riempie la cavità perilinfatica e che staccandosi dall' interno della cassula cartilaginea viene a gettarsi sopra all'organo acustico membranoso. Siffatto tessuto connettivo particolarmente disposto si confonde poi con quello della parete.

La grossezza della parete nelle Lamprede non è uguale in tutti punti come non lo è negli altri animali. Anche in loro è più resistente in generale dove sono le aree acustiche. È sottile nei due scompartimenti vestibulari, tranne in basso ed in prossimità dei luoghi dove son le aperture delle ampolle, in queste ultime, nel sacchetto e nella *crista frontalis* del Ketel.

La tessitura generale della parete non differisce in sostanza da quella degli altri animali; vi son delle membranelle di connettivo addossate e saldate fra loro e contenenti delle cellule pianeggianti. Dove è più sottile si riduce ad un solo strato con poche briglie che vi son sovrapposte e fatte dal tessuto che occupa la cavità perilinfatica. Però quello che interessa conoscere è quanto si riferisce alla tessitura delle parti più resistenti. Queste a prima vista hanno quasi l' aspetto della sostanza fondamentale delle cartilagini ialine, senonchè vi mancano assolutamente le cellule. Non vi si vedono infatti nella prominenza o tessuto che sottostà alla macchia acustica del sacchetto o del *recessus utriculi* e non in quello che sopporta i *plana semilunata*. Il solo punto che fa eccezione a quanto ho detto è la *crista frontalis* del Ketel la quale ha delle cellule, che, nei preparati in cui essa comparisce tagliata perpendicolarmente alla sua lunghezza, sono fusiformi alla sua base e stellate, per virtù dei prolungamenti che da loro si staccano, verso l' estremità libera ed arrotondata. Però, allorchè si avvicina al suo orlo libero, anche la *crista frontalis* si presenta senza cellule.

Nei preparati che furono sottoposti all' azione dell' acido osmico e

Digitized by Google

del bicromato potassico si vede che la sostanza di apparenza ialina componente i punti più grossi della parete ha una delicatissima fibratura diretta diversamente nei varii casi. Nel promontorio del sacchetto, come nel tessuto su cui riposa la macchia acustica del *recessus utriculi* ecc., la direzione delle fibrille è parallela alla superficie libera dell' epitelio, mentre nell' orlo della *crista frontalis* e nei promontorii che sorreggono i *plana semilunata* è perpendicolare alla base delle cellule epiteliali. E siccome la base di quell' orlo o dei piani semilunati è più stretta della superficie libera, così la tessitura fibrillare di questa sostanza resistente, sprovvista di cellule, presenta un' apparenza raggiata.

Tutta l' interna superficie del predetto organo acustico è tappezzata da un epitelio diversissimo per composizione nelle varie parti. Il rivestimento epiteliale si può distinguere in due specie, in quello che forma le aree acustiche ove terminano i filamenti nervosi e nell' altro che tappezza la restante superficie interna della cavità uditiva. Il primo è composto ed a più strati, mentre è semplice il secondo e fatto da cellule quasi dovunque cubiche o cilindriche.

L' epitelio sensoriale, che riveste tutte quante le aree acustiche, si riconosce a prima giunta per la sua altezza non tanto, giacchè considerato sotto questo aspetto lo si potrebbe anco confondere, quanto per aver disposte le sue cellule in parte sopra diverse file ed in parte le une incastrate fra le altre. Anche in questi epitelii composti si debbono considerare due varietà di elementi, ossia le cellule che formano il sistema di sostegno e quelle alle quali fan capo le terminazioni nervose. Tanto le une che le altre hanno dei caratteri generali e comuni a tutti quanti gli epitelii acustici dei vertebrati e dei distintivi speciali all' animale che forma il soggetto dei nostri studii. Nel caso dei *Petromyzon* le cellule di sostegno, come sempre, hanno la più gran parte del loro corpo nella profondità dello strato epiteliale, il nucleo presso la parete dell' organo acustico ed una particella sottile protoplasmatica verso la superficie libera, contribuendo a formar tante loggette incomplete per accogliervi gli elementi sensitivi. Generalmente hanno un nucleo ovale, allungato e diretto in senso perpendicolare alla larghezza dell' area acustica che in parte compongono. Gli elementi sensoriali invece sono provvisti di pelettini, sono più grossi della precedente varietà cellulare, hanno un bel nucleo rotondo e, quel che più monta, sono in connessione diretta con gli ultimi ramoscelli in cui si dividono le fibre del nervo acustico.

A primo aspetto potrebbe forse anche sembrare che gli epitelii acustici sian composti di tre varietà cellulari, trovandosi i nuclei in alcuni punti disposti sopra tre file. Questo fatto però dipende da che le cellule di sostegno, essendo abbastanza strette alla base ed un poco più larghe in corrispondenza del nucleo, per adattarsi convenientemente or lo presentano proprio subito accanto alla parete ed ora alquanto più in alto.

Digitized by Google

I nuclei delle cellule acustiche invece si trovano più verso la superficie libera del neuroepitelio e distribuiti in una sola fila.

FIGURA 26.

Neuroepitelio della macchia acustica che trovasi nell' appendice sacciforme del *Petromyzon marinus.*

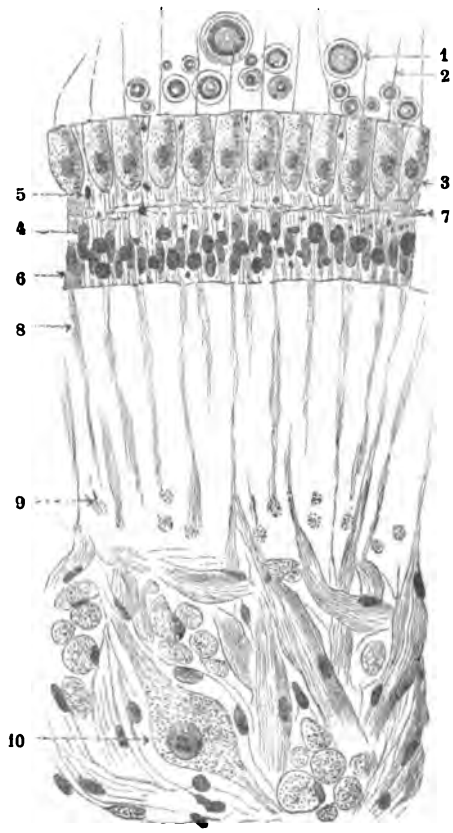

1. Otoliti. — 2. Pelettini acustici. — 3 Cellule acustiche. — 4. Cellule di sostegno contenenti delle gocciolette grassose. — 5. Gocciolette grassose situate in quella parte delle cellule di sostegno che si frappone agli elementi sensitivi. — 6. Base delle cellule di sostegno. — 7. Fasci di fibrille nervose in seno al neuroepitelio. — 8. Fibrille nervose rettilinee che raggiungono la papilla acustica del sacchetto. — 9. Le stesse vedute in sezione. — 10. Cellule gangliari situate lungo l' andamento delle fibre nervee dentro la guaina connettivale.

Sistema Hartnack, Obiettivo 8 × Oculare 4.

Le cellule di sostegno delle Lamprede sono strette e molto alte: la loro parte più larga è verso la parete e la loro estremità più sottile sta in mezzo alle cellule sensoriali. Una particolarità notevole è che quasi tutte contengono delle gocciolette e granulazioni di sostanze grasse riconoscibili molto facilmente perchè si colorano in nero per mezzo

Digitized by Google

dell'acido osmico. La loro grandezza varia come il loro numero in una medesima cellula. Ve ne sono talune grandi poco meno del nucleo delle cellule acustiche e ve ne sono altre che sembrano grosse granulazioni. Preferibilmente stanno verso la base delle singole cellule od in vicinanza del nucleo, ma ciò non esclude che ve ne siano più in alto: anzi posso dire di averne vedute talune, non molto voluminose, collocate in quella parte della cellula che s'insinua fra due elementi acustici contigui. Da siffatta disposizione accade che, quando si osserva un preparato, fatto sezionando un epitelio acustico colorito con l'acido osmico, vi si veda una riga nera presso la base e difficilmente si scorgano le altre particolarità di struttura. A queste cellule mancano superiormente quelle produzioni membranose od ali che abbiamo già vedute nei Polpi e nelle Seppie e che riscontreremo ancora in altri epitelii.

Fra le cellule di sostegno nei due quinti superiori del neuroepitelio, si trovano quelle acustiche, le quali nelle Lamprede si presentano con questo di particolare, che hanno soltanto dei pelettini sottilissimi e tali da conservarsi difficilmente nei preparati induriti. La forma delle cellule acustiche è la cilindrica ma però modificata. Al disotto della superficie libera sono un pochino ristrette ed in confronto slargate presso la base che sta nella densità dell'epitelio, e che termina arrotondata. I filamenti nervosi raggiungon tali elementi da quest'ultima parte.

Agli epitelii predetti fan capo i nervi che derivano dall'acustico. Questo penetra nella cassula cartilaginea traversando una finestra che si trova in lei dal lato mediano o che è rivolto all'interno della cavità craniense e chiuso da una membrana fibrosa, da cui partonsi alcuni fasci connettivali insinuantisi in più sensi nel nervo mentre la perfora. Innumerevoli cellule gangliari si trovano lungo il suo decorso e specialmente alla parte inferiore ed avanti che raggiunga la finestra praticata nella cassula cartilaginea, nel tempo che la traversa ed alcune fin presso il luogo in cui è per toccare la parete dell'organo uditivo. Il nervo acustico, presentando in questo punto delle cellule gangliari, delle quali alcune grandissime, si rigonfia, ed occupa una posizione un poco più anteriore di quella dell'appendice sacciforme.

Egli si compone di fibre per grossezza differentissime, formate da una guaina nucleata contenente un numero di filamenti delicati tutti stretti in un fascio. Nei punti ove il nervo si presenta rigonfio appariscono le fibre nervose interrotte da cellule talora grossissime. In questo caso le cellule gangliari sono collocate dentro la stessa guaina che inviluppa la fibra e stanno lungo quest'ultima come un semplice ringonfiamento. È possibile in alcuni preparati ben riusciti di veder le fibrille afferenti gettarsi sopra una cellula gangliare, seguirvele in parte e talune rivederne poi uscire dal polo opposto. Il protoplasma loro è granuloso, contiene un grosso nucleo, il più delle volte eccentrico, con un nucleolo vescicolare. I nuclei della guaina, e per conseguenza le cellule, proporziona-

Digitized by Google

tamente si moltiplicano in tali punti. Gli elementi gangliari più grossi, ritraendosi per effetto dei reattivi, sembrano come accolti entro una ciste tappezzata da un elegante rivestimento endoteliale.

Da questo nervo, appena che è penetrato nella cassula cartilaginea, nascon due rami dei quali uno si dirige in avanti e l'altro in dietro a raggiunger le ampolle, mentre dei fasci si recano al promontorio del sacchetto verso la macchia acustica. I rami destinati alle ampolle, una volta che vi sono arrivati, si risuddividono in due per entrare, come negli altri animali, nella *crista transversalis* che vi è contenuta. Da quello grosso anteriore poi si staccano, secondo quanto ha visto Ketel e secondo quello che io ho potuto provare, dei numerosi filamenti che rivoltisi in alto penetrano nella cresta acustica del *recessus utriculi*, presso il principio dell'ampolla anteriore e dal lato mediano della già tante volte rammentata *crista longitudinalis*.

Dopo che il nervo ha guadagnata la superficie interna delle aree ingrossate della parete lo vediamo risolversi nelle sue ultime fibre le quali corrono fino alla base delle cellule sensitive.

Fino a questo punto si possono veder sempre i nervi provvisti delle loro guaine, mentre non possiamo fare altrettanto più oltre. L'inviluppo delle fibre sparisce allorchè entrano nell'epitelio acustico. La penetrazione poi si fa in tanti punti diversi quante sono le fibre stesse, le quali già procedevano sparpagliate, traversando il tessuto di consistenza cartilaginea, formante le parti più resistenti della parete.

Però, non subito dopo aver perduta la propria guaina, ciascun cilindro assile si risolve nei suoi componenti, giacchè lo vediamo intiero fin quasi alla metà dell'altezza del neuroepitelio. Quivi arrivati i cilindri assili delle varie fibre s'intrecciano e sembra che formino un plesso. Debbo aggiungere che taluni di essi, abbandonando la loro guaina prima di arrivare all'altezza dell'epitelio ove si dividono, presentansi allargati e fusiformi. Questa apparenza fusiforme e questo allargamento mi è sembrato si possa attribuire al fatto che le fibrille vi si trovano meno strettamente le une addossate alle altre.

Dallo strato plessiforme dei filamenti nervosi s'inalzano altrettanti fascettini, ciascuno dei quali si dirige verso l'estremo arrotondato delle cellule acustiche e lo raggiunge. Qualche volta le fibrille che compongono questo fascetto si scostano le une dalle altre, avvicinandosi alle cellule sensoriali. Non mi è riuscito in alcun caso seguirle oltre l'altezza del nucleo cellulare: fino a tal punto ne ho vedute alcune che erano semplicemente addossate al protoplasma: non posso dir di più su questo argomento mancandomene la prova diretta.

Passando dallo studio dei neuroepitelii e delle terminazioni nervose a quello del rivestimento non sensitivo delle rimanenti parti dell'organo acustico del *Petromyzon marinus*, mi resta a dire come esso sia in taluni punti di carattere differentissimo dall'altro che si troverà in tutti i ver-

Digitized by Google

tebrati. Si può vederlo di quattro specie diverse, cioè ciliato, cilindrico cubico e pianeggiante. È ciliato a rivestir l'interna cavità del vestibulo, ove si prolunga anche sui lati della cresta frontale del Ketel; è cilindrico in un punto del *recessus utriculi*, nei *plana semilunata;* è cubico sopra quella parte della cresta frontale che genera il corpo fusiforme insinuandosi nella commissura, sopra l'orlo libero della cresta stessa, sopra il rilievo che si trova sulla vôlta vestibulare dei canali semicircolari ed è piano nella rimanente superficie interna di questi ultimi.

Di tutte le quattro varietà senza dubbio quella che desta maggiore interesse è la ciliata, costituente un'eccezione alla regola generale che ci dimostra essere la superficie interna del vestibolo dei vertebrati tappezzata per la più gran parte da un epitelio fatto da cellule pianeggianti. Le cellule componenti l'epitelio di questa varietà sono di forma cubica e più o meno alte secondo il punto che occupano. Generalmente hanno un nucleo rotondo nucleolato presso la loro base e sono sormontate da un ciuffo di ciglia, che nei preparati si presentano tutte quante riunite in una sola appendice conica due volte e mezzo più lunga dell'altezza della cellula da cui si stacca. Quest'appendice raramente è diritta, ma sempre incurvata come nella figura qui appresso. Tutte le cellule hanno le loro ciglia ricurve in un medesimo senso. Mi sono sembrate più lunghe quelle che fuoriescono dalle cellule più alte. Il protoplasma che in tali elementi circonda il nucleo è granelloso dopo avere impiegati i reagenti e si mostra talvolta con qualche piccolissima gocciolina di grasso.

Figura 27.

Epitelio tolto dalla commissura del *Petromyzon marinus.*

1. Cellule cilindriche. — 2. Loro nucleo. — 3. Gocciolette di grasso colorite in nero dall'acido osmico.

Figura 28.

Epitelio ciliato tolto dal vestibulo del *Petromyzon marinus.*

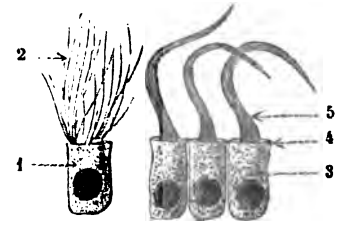

1. Cellula cubica. — 2. Sue ciglia sparpagliate. — 3. Cellule cubiche riunite. — 4. Loro superficie libera da cui, dopo l'uso dei reagenti, si vedono uscire delle ciglia tutte riunite in un fascio e ricurve sempre da uno stesso lato. — 5. Ciglia.

L'epitelio cilindrico ed il cubico non presentano particolarità notevoli per la loro forma e disposizione, mentre hanno questo di speciale

Digitized by Google

che contengono essi pure delle gocciolette di sostanze grasse relativamente grandi. Tal fatto si verifica di preferenza laddove i predetti epitelii si avvicinano alle aree acustiche. Perciò nell' appendice sacciforme, nel *recessus utriculi* e nell' ampolle se ne riscontran dei pezzi che trattati con l' acido predetto sono per buona parte divenuti scuri. Le gocciolette grassose in generale si trovan disposte più verso la base delle cellule che verso la loro superficie libera. Se talora ne appariscono anche verso quest' ultimo punto non sono certamente le gocciolette di volume maggiore. Per distinguere il nucleo, in mezzo a tali vescicole tinte abbastanza di nero, occorre adoprare le materie coloranti e specialmente l' ematossilina.

È poi superfluo ch' io m' occupi adesso dell' epitelio fatto dalle cellule piane, non presentando alla lettera alcuna cosa degna di nota.

Dopo tutto non mi resta a dire altrochè della presenza d' una produzione cupoliforme, sormontante le macchie acustiche delle ampolle, la cui base è assai larga, e d' un' altezza che misura i due quinti del diametro verticale della cavità dove si trova. La sua tessitura non è dissimile da quella che apparisce nelle produzioni corrispondenti trovate in tutti gli altri Pesci e delle quali intendo a suo tempo parlar più diffusamente.

Gli otoliti poi sono rotondi fatti, da strati concentrici presso a poco come i grani della fecola. Hanno un volume differentissimo come si può vedere dalla figura 26 e si trovano nel *recessus utriculi*, sopra la macchia acustica e nell' appendice sacciforme sopra il promontorio disposto nella parete mediana.

Riassumendo posso dire in breve che nel *Petromyzon marinus* l' organo acustico ci offre per la prima volta dei caratteri tali da esser giustificato l' anatomico se per lui adopra talora la parola « *Laberinto.* » Questi si compone dunque d' un vestibulo, corrispondente all' otricello degli altri vertebrati, diviso in due scompartimenti dalla *crista frontalis* del Ketel, di due ampolle con i relativi canali riuniti in alto per formar la commissura e dell' appendice sacciforme. Dal vestibulo si passa in queste ultime parti mediante quattro aperture, delle quali una superiore porta nella commissura, una inferiore nell' appendice sacciforme, una anteriore ed una posteriore che stabiliscono la comunicazione con le respettive ampolle. Finalmente noterò che vi si trovan due canaletti, e che soltanto quello posto più in basso nello scompartimento vestibulare anteriore merita d' esser considerato come un vero e proprio condotto endolinfatico.

Laberinto membranoso dei Ganoidi. — Acipenser sturio. — L' organo acustico, nei Pesci che vado a studiare adesso, quantunque sia composto da un maggior numero di parti, pure è più facile ad analizzarsi. Io non starò a parlare, dopo questo caso, dell' intima tessitura in

Digitized by Google

ogni punto che mi occorra dire del laberinto di un dato Pesce, giacchè mi basterà una volta per sempre discorrerne in fondo a questo capitolo, notando bene inteso le poche differenze che si presentano nei varii casi. Non mi posso però risparmiare di descrivere con accuratezza le modificazioni morfologiche che si trovano nei diversi gruppi, perchè importantissime a conoscersi a fine d' interpetrare i nuovi fatti che mano mano si offrono, e per spiegare in seguito facilmente la più complicata distribuzione delle parti componenti il laberinto membranoso dei Batracii, Rettili ec.

Di questa classe di Pesci non ha formato soggetto delle mie osservazioni altro che l' *Acipenser sturio*. In esso è bastantemente facile l' indagine morfologica del laberinto membranoso, trovandosi quasi tutto nella cavità craniense, da cui è separato per mezzo d' una semplice e trasparente membranella, descritta già dal Breschet sotto il nome di ligamento. Per la maggior parte di lui è preparata un fossa concamerata ai lati, posteriormente ed in basso della cavità craniense. Si potrebbe da questa facilmente togliere, se i canali semicircolari non fossero contenuti in altrettanti condotti scavati nella cartilagine craniense.

Il laberinto membranoso di questo Ganoide si compone dell' otricello, *utriculus*, del suo *recessus*, di tre ampolle con i relativi canali semicircolari, del *sinus utriculi superior*, del sacchetto con una parte rappresentante la *lagena cocleae*, col *ductus* e *sacculus endolymphaticus*, e col *canalis utriculosaccularis*. Vi si trovano le seguenti aree acustiche, cioè la macchia del *recessus utriculi*, le creste delle tre ampolle, le *maculae sacculi* e *lagenae* e quella *neglecta* o del Retzius. Il diametro maggiore di quest' organo è diretto presso a poco nel senso della lunghezza dell' animale e quello trasverso secondo il diametro frontale. Si trova collocato in alto tutto ciò che appartiene alla divisione superiore della vescicola acustica primitiva, ossia l' otricello e le ampolle, mentre sta in basso il sacchetto con quella parte che rappresenta la futura *lagena cocleae* degli altri animali.

Delle tre ampolle due guardano in avanti ed una in dietro, ed hanno i seguenti nomi: la prima comunicante col *recessus utriculi*, situata lungo la parte mediana dell' animale, si chiama *ampulla anterior*, l' altra che partendosi pur da tal cavità guarda in fuori è detta *externa* e l' ultima situata in dietro, all' estremo opposto dell' otricello, è generalmente conosciuta come la *posterior*. In conseguenza dei tre canali semicircolari che se ne staccano uno è detto *anterior* o *frontalis*, il secondo *externus* ed il terzo *posterior* od *occipitalis*.

L' organo acustico membranoso dell' *Acipenser sturio* è collocato nella cavità larga, appianata, che lateralmente, come già dissi, gli forma lo scheletro craniense ed all' interno sul lato mediano la membrana fibrosa, chiamata ligamento dal Breschet, e che in fin dei conti non è altro che la dura madre.

Digitized by Google

In questa cavità egli è situato abbastanza liberamente non riempiendola del tutto. Fra la parete dell' uno e quella dell' altra si trova perciò uno spazio ripieno da un umor sottile trasparente, e che sta a rappresentare il *cavum perilymphaticum* degli altri animali.

L' otricello ha una posizione anche più esterna oltre ad esser più alto ed un poco più anteriore, almeno con la sua parte principale, del sacchetto. La parte che in quest' ultimo spazio vescicolare corrisponde alla lagena sta in dietro e si avvicina assai all' ampolla occipitale. Il canalino endolinfatico si avvicina alla linea mediana dell' animale e viene poi col sacchetto a sporgere verso la cavità craniense. Uno sguardo alla figura qui unita agevolerà molto l' intelligenza di quanto ho detto.

FIGURA 29.

Laberinto membranoso sinistro dell' *Acipenser sturio.*
È rappresentato dal lato che guarda l' interno della cavità craniense.

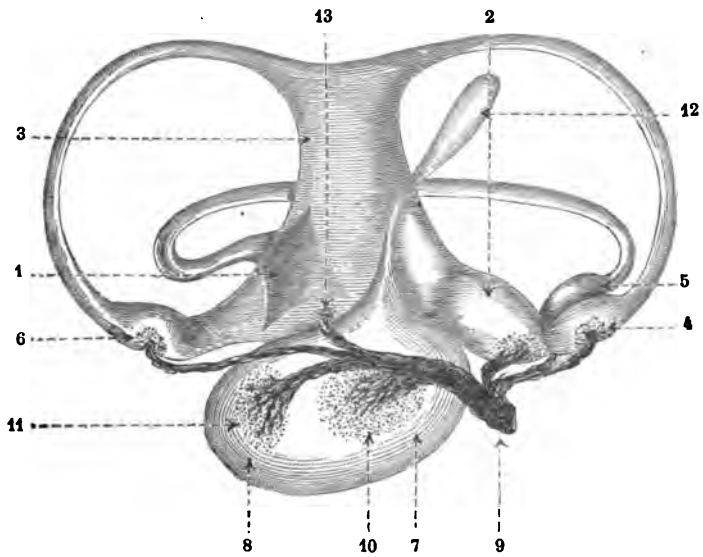

1. Otricello. — 2. Recessus utriculi con la sua macchia acustica. — 3. Sinus utriculi superior. — 4. Ampulla anterior. — 5. Ampulla externa. — 6. Ampulla posterior. — 7. Sacculus. — 8. Parte del sacculus corrispondente alla lagena. — 9. Nervo acustico. — 10. Macula sacculi. — 11. Macula lagenae. — 12. Saccus endolymphaticus. — 13. Macula acustica neglecta Retzii.

La parte di mezzo di questo organo acustico è formata dall' otricello propriamente detto, ed è con lei che hanno comunicazione l' ampolla posteriore, il *recessus utriculi*, i tre canali semicircolari ed il *sacculus*. Le altre due ampolle ossia l' orizzontale esterna e la frontale od anteriore vi comunicano mediante il *recessus*. Il *ductus endolympha-*

Digitized by Google

[*ticus* esce dalla cavità sacculare. La forma dell' otricello si può dir che sia quella d' un tubo piuttosto schiacciato sui lati, ossia verso la parte esterna laterale e dalla parte mediana. Considerato in complesso, lo vediamo posto in direzione quasi orizzontale con l' estremità anteriore comunicante col *recessus*, e con la posteriore che termina all' ampolla occipitale. Dal suo mezzo si stacca il così detto *sinus utriculi* che recandosi in alto riceve gli sbocchi di due canali semicircolari. Convien dire che l' otricello, quantunque considerato come un organo tubulare schiacciato sui lati, ha inferiormente la sua superficie un poco appianata, e che per questa sta in unione abbastanza stretta col sacchetto, col quale ha poi un' apertura speciale o meglio un piccolo e corto canalino che perciò vien detto *utriculosacculare*.

Una delle più importanti comunicazioni dell' otricello è quella che esso presenta in avanti col suo *recessus*. Abbastanza ampia non ha confini proprii, altrochè in basso dove notasi sulla parete inferiore dell' otricello un sollevamento diretto trasversalmente nel senso frontale. Senza di questo non si potrebbe parlar d' apertura particolare fra l' una parte e l' altra, e si potrebbe scrivere che l' otricello si stacca a pieno canale dal suo *recessus*. Il *recessus* ha una forma vescicolosa; è piuttosto allungato nel senso del diametro maggiore di tutto il laberinto e presenta a studiare una vôlta, una superficie inferiore, un' estremità che guarda in dietro ed una che si volge in avanti. Virtuali ambedue quest' ultime, si continua per la prima coll' otricello e per mezzo della seconda con le due ampolle ossia con quella esterna od orizzontale, e con l' altra anteriore o frontale. Sulla vôlta non ci si presenta alcun fatto degno di nota, mentre sulla sua base riscontrasi una delle aree molto importanti, dove esiste un epitelio composto con delle speciali terminazioni nervose. Tutto al più si può dire, a proposito della vôlta, che ella appare un poco meno solida della parete componente la superficie inferiore, e che la curvatura da lei presentata è molto elegante.

L' asse principale di questa cavità forma un poco d' angolo con quello dell' otricello, discostandosene all' esterno.

L' estremità del *recessus* posta in avanti comunica con le aperture delle due ampolle, esterna e frontale. Lo sbocco di queste si fa separatamente, e ciascuna in tal punto è divisa dalla sua vicina per l' intermezzo del tessuto del *recessus* che sollevandosi vi produce una cresta diretta dal basso in avanti ed in alto. Le due ampolle non sono ugualmente grandi, nè, cosa del resto naturalissima, ugualmente disposte.

L' ampolla del canale orizzontale è la più piccola, situata un poco più in dietro dell' altra ed all' esterno. Per conseguenza ricercandola dalla parte della membrana del Breschet, ossia dal lato della cavità craniense, la si vede soltanto dopo aver scoperta quella frontale. Ambedue si rivolgono un poco in fuori colla loro estremità anteriore, per cui comunicano col respettivo canal semicircolare.

Digitized by Google

L'otricello poi termina in dietro nella terza cavità ampollare, la quale è col suo asse diretta in alto, ed appena appena all'esterno. La parte che immediatamente precede l'apertura d'ingresso dell'ampolla occipitale nell'otricello è detta da Cisow[1] *sinus utriculi posterior*. Però tal denominazione non sembrami giustificata, non mutando ivi la direzione della cavità, nè essendovi la più piccola traccia che segni un limite fra le due parti. È naturale che si voglia distinguere il *recessus utriculi* ed il *sinus utriculi superior* dal rimanente dell'otricello, essendovi tanto per l'uno che per l'altro dei caratteri importanti differenziali. Lo stesso non accade per ciò che Cisow vorrebbe chiamare nei Teleostei col nome più sopra indicato. Anche Retzius non accetta tal denominazione.

Nel mezzo ed in su, l'otricello continuasi in una concamerazione tubulare, un po' schiacciata sul lato esterno e sopra quello mediano, che s'inalza per un certo tratto e che riceve in vicinanza del suo principio, ossia in basso ed in dietro lo sbocco del canale orizzontale ed esterno, in alto ed in avanti quello dell'anteriore o frontale e posteriormente l'altro dell'occipitale. Lo sbocco del canale orizzontale si fa sulla faccia anteriore di quella parte che è detta *sinus utriculi*, mentre gli altri due v'immettono presso a poco alla medesima altezza, laddove questi termina superiormente. Il *sinus utriculi* col suo asse principale, sta quasi perpendicolare sull'alto fondo o vôlta dell'otricello.

Per terminare di discorrere intorno a quanto concerne quest'ultimo ho da dire che in lui trovasi anche un'apertura per venire nello scompartimento inferiore del laberinto membranoso, ossia in quell'organo che rappresenta il resultato della divisione inferiore della vescicola acustica primitiva. Il passaggio dall'uno all'altro si fa per l'intermezzo d'un canale cortissimo con due aperture, una nell'otricello e l'altra nel sacchetto. La prima si trova sulla faccia inferiore dell'otricello, un poco più verso avanti che in dietro e di contro al punto donde si stacca il *sinus superior;* è ovale ed ha il maggior diametro diretto nel senso della lunghezza del laberinto membranoso. La sua posizione è pure un poco volta verso il lato mediano della cavità craniense, per corrispondere al sacchetto, il quale come ebbi a dire gli si trova disposto più in basso ed internamente. L'apertura inferiore del condotto utriculosacculare per conseguenza occupa l'alto della parete del sacchetto, e su questa è situata in avanti e riguarda un poco in su ed all'esterno. Essa termina posteriormente poco prima d'un piano che partitosi proprio di là dove nel *sinus utriculi superior* imbocca l'estremo allargato del *canalis externus*, discenda perpendicolare in basso sulla parete inferiore dell'otricello, e la divida in traverso.

---

[1] Cisow, *Ueber das Gehörorgan der Ganoiden.* (Archiv für mikroskopische Anatomie. October 1880, pag. 486-519.)

Digitized by Google

Le tre ampolle nell'*Acipenser sturio* hanno una forma diversissima da quella trifida del *Petromyzon marinus* o *fluviatilis* ed un poco differente anche da quanto riscontreremo nei Teleostei. La proporzione fra il diametro maggiore od asse di ciascuna ampolla, che è diretto dall'una all'altra sua apertura, il perpendicolare ed il trasverso non è nello Storione, come negli altri Pesci. In lui l'asse supera di non poco in lunghezza gli altri due, mentre ad esempio nei Ciprini i tre diametri tendono un poco più ad uguagliarsi. Da ciò accade che nell'*Acipenser sturio* si conservi all'ampolle sempre il carattere d'un tubo un poco slargato e d'apparenza fusiforme.

A parte il fatto che delle tre ampolle, quella esterna è alquanto più piccola delle altre, posso dire che non varia la loro forma. In esse possiamo studiare, dividendole in due per mezzo d'un piano che le traversi alla metà circa del loro diametro verticale, una vôlta ed una superficie inferiore.

In tutte la vôlta è convessa in doppio senso, mentre la superficie inferiore non in ogni caso è ugualmente foggiata, giacchè nell'ampolla esterna si trova una lieve diversità. Nel mezzo della superficie inferiore delle ampolle frontale ed occipitale, esaminate dall'esterno, si scorge, un infossamento trasversalmente diretto, che interrompe la loro forma convessa la quale altrimenti sarebbe simile alla vôlta. Questo infossamento, del resto non molto profondo, corrisponde ad una prominenza che si riscontra nell'interno di queste ampolle e che è destinata a sopportare la cresta acustica. Nell'ampolla esterna il solco predetto è situato non soltanto sulla faccia inferiore ma ancora un pochettino sopra un lato ed in modo che, avendo un'estensione anche più piccola di quello delle altre due, sia rivolto in fuori. Si riconoscono poi tali punti anche nei preparati che subirono l'azione dell'acido osmico, giacchè il nervo che per essi s'insinua nell'ampolle dà loro un colorito nerissimo.

Ciascuna ampolla ha poi due estremità, una delle quali si continua nel respettivo canale semicircolare, mentre l'altra nelle anteriori seguita col *recessus utriculi* e nella posteriore direttamente con l'otricello. Analizzandone l'interno vi si trova sul fondo il così detto *septum transversum*, il quale non è altro che una prominenza corrispondente all'infossamento già da noi avvertito sull'esterna superficie delle tre ampolle. Questo divisorio è più stretto nel centro di quel che non sia sui lati, nei quali termina in prossimità di un rialzamento epiteliale conosciuto col nome di *planum semilunatum*. Il *septum transversum* veduto in sezione si presenta più largo alla base ossia laddove si confonde con la faccia inferiore dell'ampolla: dopo si ristringe un poco per nuovamente slargarsi nel punto nel quale su lui riposa l'epitelio acustico. Il *planum semilunatum* è un rilievo fatto dall'epitelio che ivi è composto di cellule altissime e che, secondo quanto significa la sua stessa denominazione, ha una forma a mezza luna, abbracciando con il suo orlo concavo l'estremità

Digitized by Google

convessa della macchia acustica che si allarga sui lati. Nell'ampolla esterna invece il *septum transversum* non è fiancheggiato che da un solo piano semilunare, disposto sempre nella stessa maniera, ma soltanto sopra quella delle sue estremità che è rivolta lateralmente. Il *septum transversum* anche in quest' ampolla del resto non presenta notevoli differenze. L'orlo libero di siffatto sollevamento è pianeggiante, quando non si voglia ritenerlo come insensibilmente concavo. Vedremo poi come sopra l'epitelio acustico stia una speciale produzione conosciuta dal Lang in poi col nome di *cupula terminalis*.

La parete che forma le ampolle non è ugualmente grossa in ogni suo punto. Essa presentasi ispessita su tutta quanta la vôlta nelle ampolle anteriore e posteriore e sul *septum transversum*, mentre ha poco più della grossezza dell' otricello nella superficie che sta in basso, avanti e dopo il divisorio predetto. Mi è sembrato poi che la massima altezza della parete, nei preparati ottenuti sezionandola perpendicolarmente, si abbia in corrispondenza di ciascun piano semilunare. Per questo fatto s' intende ancora come l' ampolla esterna si presenti sotto tal punto di vista dissimile dall' altre due, e sia ingrossata soltanto sulla faccia laterale.

Dalle ampolle si staccano i tre canali semicircolari per andar tutti quanti a raggiungere l' otricello. Il canale dell' ampolla anteriore bene arcuato si dirige da principio un po' in avanti ed in fuori, subito dopo in alto e poscia in dietro fino all' estremità superiore del *sinus utriculi*. L' altro della occipitale tiene presso a poco un tragitto inverso ed ha un' identica forma, venendo ad abboccare nel medesimo tubo e si può dir quasi alla medesima altezza. Forse è un tantino meno elevato dell' altro. Il canale esterno si porta invece orizzontalmente e subito in fuori, descrive un bell' arco a concavità rivolta verso il lato mediano, e ritornando in avanti dopo essersi portato quasi all' altezza dell' ampolla posteriore, si getta nell' otricello laddove se ne stacca il *sinus superior*. La grossezza del loro lume non è pressochè in tutti uguale lungo tutto il decorso. Più ampio ed imbutiforme l' esterno in vicinanza del punto in cui sta per terminare, è certamente più ristretto degli altri in particolar modo nella sua porzione di mezzo.

La parte inferiore del laberinto membranoso dei Ganoidi è fatta dal sacchetto, il quale vedesi in quella fossa che da ciascun lato dell' interna cavità craniense, è scavata nella cartilagine che ne forma lo scheletro. Il sacchetto si può dire che sia una vescichetta allungata d' avanti in dietro e provvista d' un prolungamento che da lei si stacca verso il suo alto fondo. È un pochettino più largo in avanti che in dietro, ed è pure più rotonda la sua estremità anteriore di quella posteriore. Disposto più in basso dell' otricello, gli sta ancora all' interno ed aderisce a lui con abbastanza tenacità per mezzo della parte superiore della sua faccia che guarda lateralmente in alto. Arriva con

Digitized by Google

il suo limite anteriore subito dietro il cominciamento del *recessus utriculi* e con quello posteriore assai al davanti dell'ampolla occipitale.

Nel sacchetto, che rappresenta in quest'individui tutta quanta la parte inferiore del laberinto membranaceo, non si distingue, come non lo si vedeva nell'organo corrispondente delle Lamprede, uno scompartimento speciale destinato ad una particolar terminazione nervosa. Non si vede nell'*Acipenser sturio* la lagena sotto forma d'un organo separato, come non si vede in altri Ganoidi quali il *Lepidosteus osseus* e l'*Amia calva* esaminati dal Retzius.[1] Il sacchetto dell'*Acipenser sturio* non presenta concamerazioni, quantunque contenga già due aree acustiche distinte, delle quali quella che sta in avanti rappresenta la *macula sacculi* e quella che trovasi in dietro la *macula lagenae* degli altri vertebrati. Cisow ha descritto sulla parete esterna del sacchetto una lieve depressione diretta d'alto in basso, ed accennante quasi alla divisione che ivi presentasi negli animali più elevati. Però questa divisione o limite, che a me non è sembrato gran fatto appariscente, non si stenderebbe certamente sulla faccia posteriore e dove appunto trovansi le macchie acustiche.

Ma se l'accennata tendenza a dividersi non si presenta nel sacchetto dell'*Acipenser sturio*, apparisce già manifesta nel *Lepidosteus osseus* e meglio nell'*Amia calva*. Nel primo di questi due ultimi si vede già un solco anche sulla parete inferior del sacchetto, come lo si vede circolare nel secondo e posto in mezzo alle due macchie acustiche, che si fanno ancora più che negli altri casi fra loro discoste. La natura, mentre va gradatamente perfezionando le parti di quest'organo, ci mostra nei diversi Ganoidi i varii punti di passaggio fra il sacchetto del *Petromyzon* che non contiene che una sola macchia acustica, e la parte corrispondente del maggior numero dei Teleostei, che comunica per un'apertura più o meno ampia con un'appendice vescicolare situata sulla sua estremità posteriore e che ha il nome di *lagena*.

Oltre questi fatti nel sacchetto dell'*Acipenser sturio* v'ha di notevole il foro di comunicazione con l'otricello, come l'apertura imbutiforme del *ductus endolymphaticus*. È inutile che mi trattenga sulla prima particolarità avendone più sopra discorso. Vengo perciò a discorrere della seconda.

Il sacchetto si continua, nella parte della sua faccia superiore che sta in avanti, con un canale sul principio assai largo ma che va poco appresso ristringendosi, tostochè arriva all'altezza della metà dell'otricello. Chi prendesse a studiar questo condottino in senso inverso a quello che io tengo, potrebbe scrivere che egli dopo essersi allargato e fattosi imbutiforme sbocca nel sacco delle pietre. Egli però sale in alto ed un poco

---

[1] Retzius, *Op. cit.*, pag. 34-35, tavola V.

Digitized by Google

in avanti fra l'otricello e la membrana del Breschet, e raggiungendo presso a poco il terzo inferiore del *sinus utriculi superior* comincia ad allargarsi di nuovo per aver poi termine in un rigonfiamento olivare a fondo cieco. Quest' ultimo, esaminato in posto, è ricurvo un po' al davanti del *sinus utriculi*, sotto ed all' interno del punto dove imbocca il *canalis anterior*. Il condottino è il *ductus* ed il sacchetto annessovi il *sacculus endolymphaticus*. Tanto l' uno che l' altro trovansi circondati dal tessuto a maglie che contiene un umor linfatico sottilissimo. È inutile discutere e ricorrere alle iniezioni, come fa Cisow, per sapere se questo sacco sia o no a fondo cieco, essendo evidentissima la sua chiusura dal lato opposto à quello per cui si continua nel condottino.

La grossezza del sacchetto non è dovunque uguale, essendo maggiore sulla faccia interna o mediana, sopra cui appunto si trovano, come vedremo in seguito, le macchie acustiche. È parimente abbastanza grossa la parete del *ductus* e del *sacculus endolymphaticus* e tanto che questo, anche vuotato dell' umor contenutovi, mantiene integra la sua forma. Non così può dirsi delle altre parti ove si ha una disposizione quasi identica a quanto si osserva nell' otricello.

Finalmente dirò che io pure ho trovata in prossimità dell' estremo posteriore del sacchetto la formazione ossea ovale descritta dal Breschet e disegnata dal Retzius nella figura quinta della tavola quarta. Questa attaccandosi al *sacculus* in vicinanza della *lagena* va poi nella parete cartilaginosa del vestibulo. Siffatta e particolarissima disposizione è unica, come afferma lo stesso Retzius, e tali ne sono le nostre cognizioni a suo riguardo che possiamo concludere poco o nulla a proposito del significato anatomico e tanto meno del valore fisiologico di lei.

A diversi punti di quest' organo abbastanza complesso, si porta il nervo acustico, il quale, subito che ha traversata la membrana del Breschet, gli si trova a contatto. Penetrato appena nella cavità perilinfatica vi si divide in due grossi tronchi, dei quali uno si porta in avanti ed uno in dietro. L' andamento di quest' ultimo è più lungo dell' altro, giacchè entrando nella cavità predetta presso a poco a livello del *recessus utriculi* ha da percorrer maggior tratto per raggiunger l' ampolla posteriore di quel che non abbia da fare per recarsi a quella frontale. Il ramo che va in avanti, arrivato sul fondo del *recessus utriculi*, vi abbandona un grosso fascio nervoso e quindi divisosi in due diramazioni più piccole termina nell' ampolla frontale e nell' esterna. L' altro invece, scorrendo un poco obliquamente di basso in alto, è diretto in dietro sulla faccia mediana o che guarda l' interno della cavità craniense e ben presto abbandona numerosissime fibre all' estremità anteriore del sacchetto. Quindi, procedendo più oltre, una volta che è giunto presso a poco a livello dell' angolo posteriore del canale *utricolosacculare*, si tripartisce. Delle tre diramazioni terminali una risale e va nell' otricello alla *macula neglecta Retzii*, una si porta dritta in dietro al-

Digitized by Google

l'ampolla occipitale e l'ultima discende nell'estremità posteriore del sacchetto per raggiunger quell'area acustica che rappresenta la lagena degli altri vertebrati. Di queste tre branche la più grossa è quella della *macula lagenae* e più sottile l'altra della *macula neglecta;* mentre la più lunga di tutte quante apparisce la terza destinata all'ampolla occipitale. Le predette diramazioni nervose, come ben si comprende, trovansi sulla faccia interna o mediana del laberinto membranaceo. La sola branca destinata all'ampolla esterna si affaccia un po' lateralmente per raggiungere il *septum transversum*, la posizione del quale abbiamo conosciuta più sopra.

In relazione a tali branche terminali del nervo acustico abbiamo da notare nel laberinto membranaceo dell'*Acipenser sturio* la *macula* del *recessus utriculi*, le tre creste acustiche ampollari, la *macula sacculi* e *lagenae* e la *macula neglecta Retzii.*

Prima d'occuparsi di questi punti terminali del nervo acustico ho da dir qualche cosa sulla composizione della parete costituente il laberinto membranaceo dei Ganoidi, tanto più che a questo proposito Cisow accampa delle idee del tutto nuove e che Retzius afferma di non averne potuto fare uno studio completo per mancanza del materiale opportuno. Mentre Retzius, Hasse e Kuhne affermano che il laberinto membranoso dei Vertebrati contiene in alcuni punti un tessuto fatto da cartilagine connettivale, Cisow pensa che in questi invece si contenga un tessuto molto simile a quello della cornea. Anche nei punti ingrossati si trovano, egli dice, dei canali nutritizii, da succo, nei quali sono allogati dei corpuscoli protoplasmatici retiformi uniti gli uni con gli altri. La sostanza fondamentale, ossia quella interposta ai predetti canali, contiene fibrille di tessuto connettivo che si rendono manifeste per l'azione digerente della tripsina.

Tanto a proposito del laberinto membranoso dei Cefalopodi quanto di quello delle Lamprede ebbi a distinguere, come faccio adesso, due parti diverse nella parete, ossia quelle sottili e quelle più grosse. Per lo studio delle prime si può considerar tipica la composizione della vôlta dell'otricello, e per quello delle seconde l'altra delle ampolle, canali semicircolari e sacchetto in corrispondenza della *macula lagenae* e della sua estremità posteriore. Si potrebbe altresì comprendere in quest'ultima descrizione il sacchetto olivare endolinfatico, le pareti del quale sono abbastanza solide. Per rendersi conto di quanto sia grossa la parete in alcuni punti basterà dire che, nelle fettucce praticate perpendicolarmente alla lunghezza dei canali semicircolari, il maggior diametro che dall'orlo libero d'un lato si porta a quello opposto è fatto per tre quinti dal tessuto e per due circa è rappresentato dal lume del canale. In una parola in ciascun canale semicircolare, il vuoto sta alla parte solida come due a tre.

Laddove la parete è sottile ne riesce facile l'investigazione anatomica

Digitized by Google

per discuoprirne l'intima tessitura, giacchè è possibile con un po' di pazienza di decomporla in due, tre e più membranelle sovrapposte e delicatissime. Nell'otricello specialmente si trovano delle membranelle aventi una tessitura filamentosa molto fine con qualche fibra elastica ben riconoscibile. Fra una lamella e l'altra vedonsi poi disposte le cellule che son di due varietà, vale a dire endoteliali e migratorie. Le prime hanno un nucleo grande, ovolare, contornato da protoplasma disteso molto in superficie e le seconde invece, allorchè furon fissate nella loro posizione dall'acido osmico, ce lo presentano talora rotondo, tal'altra allungatissimo od a biscotto ed il protoplasma ora senza ed ora con più e diversi prolungamenti.

Non così però stanno le cose nelle aree ingrossate. Quivi si osservano, allo stato fresco, delle cellule ramose sparse in mezzo ad una sostanza fondamentale per lo più omogenea e disposte in guisa da formar col loro intreccio tante maglie d'aspetto e grandezza diversissima. Però, quando sottopongasi all'azione dei reagenti la parete del laberinto membranoso dei Ganoidi, si osservano subito nei punti più resistenti, in mezzo al tessuto fondamentale, alcuni spazii allungati, dritti o tortuosi, talora ramificati quasi sieno canali in parte soltanto ripieni da un contenuto cellulare. Nelle preparazioni fatte ad esempio tagliando di traverso la vôlta d'un'ampolla, indurita nell'acido osmico e bicromato potassico e poscia trattata o coll'ematossilina o con l'eosina ematossilica, appariscon benissimo questi spazii o canali per metà vuoti e si vedon benissimo i nuclei e le cellule che vi sono alloggiate. Probabilmente queste ultime al seguito d'un trattamento siffatto sono rimpicciolite, mentre non è seguito altrettanto per la sostanza fondamentale. Le cellule non occupano tutto il lume di ciascuno spazio nè tutta la sua lunghezza: hanno non troppo abbondante il protoplasma, il quale del resto si vede benissimo specialmente quando, dopo aver colorata la parete con la sola eosina, la si tratta con una soluzione di potassa caustica al 40 0/0. In questo caso, distruggendosi tutta la sostanza fondamentale, non restan che le sole cellule, le quali possono esser esaminate allo stato d'isolamento. Il loro nucleo spesse volte è allungato a modo di un bastoncino, affusato, o ricurvo con uno strozzamento nel centro, mentre tal'altra è ovolare e schiacciato come quello delle cellule endoteliche.

Anche per mezzo della glicerina ematossilica si pongono in evidenza i canaletti e le loro cellule, giacchè queste ultime si ritraggono e lasciano fra loro e la sostanza fondamentale uno spazio vuoto. Così opera pure il nitrato d'argento quando si cerca di farlo ridurre negativamente.

La distribuzione di questi canaletti è varia a seconda del punto dove si prende in esame la parete. Decorrono paralleli alla superficie interna del laberinto membranaceo in alcuni punti ed in taluni altri la raggiungono perpendicolarmente. Sotto le aree acustiche si trovan pa-

Digitized by Google

ralleli: così dispongonsi nel sacchetto, nel *recessus utriculi* e nel *septum transversum* delle ampolle, mentre stanno, come le fibre arciformi descritte dal Ranvier nel processo d' ossificazione periostale, al di sotto di ciascun *planum semilunatum*. In questo caso sembra che il loro punto di partenza sia immediatamente sotto l' epitelio, laddove quello acustico passa nell' altro cilindrico comune. Di qui i sistemi dei canaletti arcuati da succo del Ketel si portano e confondonsi sulla vôlta con gli altri. Hanno invece una direzione perpendicolare od obliqua tutti gli altri che occupano anche in questi punti gli strati più esterni nella superficie superiore delle ampolle e dei canali semicircolari ed arrivano così diretti quasi immediatamente sotto al rivestimento epiteliale.

La sostanza fondamentale mi è talvolta, dopo un lungo processo di macerazione nell' alcool al 1/3 o nel bicromato potassico 0,40 0/0, apparsa finissimamente fibrillare. Del resto parlerò in fine al capitolo del come intenda interpretare questi canaletti descritti dal Ketel, quali organi conduttori del succo e del come creda vi si dispongan le cellule. Allorquando sopra altri Pesci avrò dimostrate delle particolarità a queste corrispondenti ma più notevoli, mi sarà facile discendere ad una conclusione.

Nell' *Acipenser sturio*, dopo tutto, è da studiarsi il rivestimento epiteliale ordinario e quello speciale od acustico. Il primo non è più fatto nell' otricello da cellule provviste di lunghe ciglia, come era appunto nel *Petromyzon marinus*, ma sibbene vi apparisce composto da cellule poligonali piuttosto basse. Di tutto l' epitelio indifferente del laberinto membranoso sono notevoli le cellule del *planum semilunatum* che in questo caso non sono molto alte, e quelle che tappezzano alcune cavità ove terminano i nervi. Così nel *recessus utriculi* abbiamo in vicinanza dell' epitelio speciale un rivestimento che, trattato con l' acido osmico, ci mostra molte gocciolette grassose disposte attorno ai suoi nuclei e nel fondo del *sacculus* dietro la lagena lo vediamo divenire più alto che in tutte le altre parti. Del resto son troppo poco importanti questi fatti perchè me ne debba occupar più oltre.

L' epitelio acustico invece nell' *Acipenser sturio* mi ha offerto questo di notevole, che cioè le sue cellule sensoriali sono relativamente piccole, mentre sono strettissime le altre di sostegno. La figura qui intercalata dimostra fedelmente questa particolarità. Noi fin ad ora abbiam trovato che le cellule di sostegno hanno delle membranelle laterali ed in seguito ne troveremo delle simili, se non in tutte le macchie acustiche, almeno in alcune degli altri Pesci. Nell' *Acipenser sturio* questa disposizione manca assolutamente. Le cellule di sostegno si presentano sottili nel centro della loro lunghezza, ed un poco più grosse alle loro due estremità. Di queste una si unisce alla parete e l' altra insieme a quelle delle vicine, serve ad isolare una cellula acustica. Accade da ciò che il numero degli elementi di sostegno che compongono questi epitelii

Digitized by Google

speciali sia molto maggiore di quello che si trova in altri casi e quando una cellula ha delle membranelle laterali. In conseguenza essendo cresciuto

FIGURA 30.

Epitelio della superficie interna del sacchetto dell' *Acipenser sturio.*

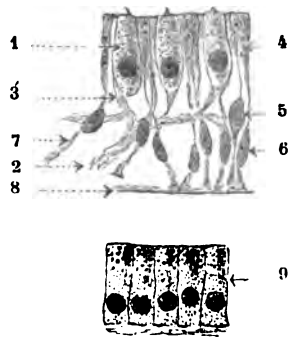

1. Cellula acustica della macchia del sacchetto. — 2. Fascio nervoso che si getta nel plesso intraepiteliale. — 3. Fibrille che raggiungono le cellule acustiche. — 4. Parte superiore delle cellule di sostegno. — 5-6. Nuclei di quest' ultime cellule. Si trovano a differenti altezze. — 7. Parte interna o piede delle cellule di sostegno. — 8. Limite fra l' epitelio acustico e la parete. — 9. Epitelio che sta al davanti della macchia acustica.

Sistema Hartnack. Obiettivo 8 × Oculare 4.

il loro numero, per disporsi convenientemente, hanno talune il nucleo ad un' altezza differente da quella dell' altre. Ve ne sono che l' hanno alla base ed altre presso il punto d' unione dei due quinti interni con i tre esterni. Tal disposizione potrebbe a prima giunta sembrar che giustificasse coloro che negli epitelii acustici dei Vertebrati distinguono tre varietà di cellule, ossia le basali, le filiformi e le acustiche. Per cellule filiformi si potrebbero ritener quelle che, attaccandosi per mezzo d'un filamento sottile alla parete, presentano il nucleo un poco distante da questa.

Amo fin da questo momento far noto che in tutti quanti i Vertebrati non si trovano, a compor gli epitelii acustici, altrochè due sole varietà cellulari, mentre nei Cefalopodi ne esistevano in alcuni punti anche tre, aggiungendovisi le cellule nervose.

Gli elementi acustici non hanno altri fatti notevoli, tranne la loro relativa picciolezza. Sono come in tutti i casi provvisti di pelettini alla estremità libera. I pelettini delle cellule acustiche nelle ampolle appariscono un po' più lunghi che nell' otricello e nel sacchetto, come le cellule stesse vi sono più alte e più svelte che altrove. I filamenti o cilindri assili del nervo acustico, dopo aver formato un plesso a metà circa dell' altezza di quest' epitelio, inviano dei fascettini nervosi a raggiunger la

Digitized by Google

estremità interna e più o meno arrotondata delle cellule sensitive. Le fibre nervose nell'atto di passare dal tessuto della parete a quello epiteliale composto si svestono della guaina fibrosa e mielinica, mostrandoci più appariscente la loro tessitura finissima, delicata e fibrillare.

Teleostei.[1] — Questo gruppo di Pesci è il più diffusamente studiato ed è quello di cui io stesso ho potuto procurarmi moltissimi esemplari. Bastimi rammentare, che ho preparato il laberinto membranoso del *Mullus surmuletus*, dell'*Oblata melanura*, del *Cyprinus reina*, del *Cyprinus auratus*, del *Mugil Chelo*, del *Merlucius esculentus*, della *Tinca italica*, dell'*Exos Lucius*, del *Rhombus laevis*, della *Solea vulgaris*, del *Barbus fluviatilis*, della *Murena Helena*, del *Conger vulgaris*, ec. S'io pretendessi dare un resoconto particolareggiato di tutti quanti, andrei troppo per le lunghe e ne trarrei poca utilità per il mio scopo, che è quello di porre più che altro in evidenza i graduati perfezionamenti che mano mano si mostrano, risalendo nella scala zoologica, tanto nella forma che nell'intima tessitura del laberinto membranoso. Perciò fra i sopra ricordati ho scelto di parlar diffusamente soltanto di quelli che mi sono apparsi i più adatti per raggiunger tal fine. Sono essi il *Mullus surmuletus*, la *Tinca italica*, il *Rhombus laevis*, il *Merlucius esculentus*, l'*Exos Lucius* ed il *Conger vulgaris*. Nella disposizione di questi Pesci troveremo quasi tutte le particolarità più notevoli e necessarie alla facile intelligenza dei principali perfezionamenti che gradatamente ci si presentano. Mi limiterò poi ad accennare le differenze che presentano gli altri, esaminati a confronto con questi.

Dirò subito che il fatto più notevole e che caratterizza il laberinto

---

[1] Quantunque la disposizione delle parti componenti il laberinto membranoso dei Teleostei non sia complicatissima, pure per riconoscerla facilmente occorre impiegare il processo seguente. Dopo avere spaccato d'avanti in dietro la cavità craniense, si tolga da ciascuna metà la parte di encefalo rimastavi e quindi servendosi d'un sottilissimo getto d'acqua si scuopra quella porzione dell'organo acustico che non è del tutto racchiusa nell'osso. Eseguita questa manovra con delicatezza e sollecitudine si asportino con la punta d'un coltello quelle laminette ossee che formano in basso la parete interna al ricettacolo del sacchetto e della lagena, e quindi separata dal rimanente del cranio tanta parte quanta è quella che si può cavare senza ledere la continuità del laberinto, si ponga il pezzo nella soluzione osmica. Questo trattamento ci agevolerà in seguito l'estrazione dell'organo acustico più che sia possibile integro, riuscendo facile il riconoscer la direzione dei canali e la posizione dei nervi, che altrimenti si confonderebbero fra il tessuto ricco di grasso che sta vicino. Basta trattenervi i pezzi una mezz'ora. In questo modo son riuscito sempre a riconoscer la forma dell'organo acustico di qualsiasi Teleosteo, ancorchè ne abbia avuto un solo esemplare a mia disposizione. Non credo che sia una pratica corretta quella di veder d'isolarlo incominciando col tagliar le parti ossee che gli stanno all'esterno. Molto spesso si offendono con queste manovre il canale orizzontale ed il posteriore, quando poi non s'interrompono i nessi che legano il sacchetto all'otricello.

Digitized by Google

membranoso d'uno da quello di un altro Teleosteo non sta per lo più nella mancanza di qualche parte, ma nello sviluppo, nella forma e nella direzione di questa. Così ad esempio noi troveremo in alcuni individui i canali semicircolari più o meno grandi, più o meno inclinati che in altri; così vedremo il sacchetto ora schiacciato, ora ovale ed ora rotondeggiante, come pure la *lagena* che vi sta dappresso. I pochi cambiamenti proprio sostanziali che si notano in qualche Teleosteo, io credo di poterli per la maggior parte far noti occupandomi delle specie sopraccennate.

Quasi tutti i Teleostei hanno un otricello, col suo *recessus*, tre ampolle coi respettivi canali semicircolari, un sacchetto, una lagena ed un rudimento del condotto endolinfatico.

Mullus surmuletus. — Questo pesce non fa eccezione alla regola ora accennata, riscontrandosi nel suo laberinto tutte le cavità predette. Il suo organo uditivo situato come negli Storioni ai lati della cavità craniense, in basso ed in dietro, è diviso dal cervello mediante una membrana delicatissima, corrispondente a quella del Breschet. Alcune parti soltanto sono racchiuse nell'osso che forma lo scheletro del cranio, restandovi le altre infossate soltanto per metà. Vi restano chiusi il canale orizzontale ed il posteriore; come il *sacculus* e la *lagena*. L'*utriculus* col suo *recessus* con le tre ampolle ed il *sinus superior* sono semplicemente alloggiati in una escavazione ed in una doccia che forman le parti contigue. Questa escavazione viene poi completata e posta in condizioni da potere esser considerata come una cavità chiusa, dalla membrana connettivale rappresentante la dura madre. Fra le pareti dell'organo acustico membranoso e la cassula osseofibrosa che lo contiene, trovasi qui pure un tessuto particolare disposto a rete, soltanto in alcuni punti, con maglie irregolari, e dentro cui è contenuto un umor linfatico come negli altri casi. Il tessuto perilinfatico dove è più, dove è meno abbondante: in questi ultimi luoghi forma come una seconda membrana o parete per inviluppare l'organo acustico. Infatti dai contorni dell'otricello in particolar modo è possibile con qualche cautela di toglierlo integro; esso ripete la forma della parte intorno alla quale è disposto. Siffatto tessuto perilinfatico contiene fibre di connettivo delicatissime ed elementi elastici: v' hanno larghe cellule endoteliali ed elementi bianchi d'origine migratoria. Degli ultimi se ne notano due specie: alcuni piccoli ed altri molto voluminosi e con il protoplasma tutto quanto carico di gocciolette di materie grasse. Il tessuto perilinfatico da una parte ha rapporto col periostio e con la dura madre, e dall'altra col tessuto del laberinto membranaceo. Le aderenze però dall'un canto come dall'altro sono abbastanza deboli. Sopra le sue membranelle e lungo i suoi fasci decorrono non pochi ramoscelli sanguigni.

Considerato nel suo insieme il laberinto membranaceo del *Mullus*

Digitized by Google

surmuletus è meno lungo dell'altro descritto in precedenza ma ne è all'incontro più alto. La distanza che passa fra l'ampolla anteriore e la posteriore apparisce relativamente piccola, mentre ci accorgiamo esser notevole la lunghezza del diametro che partendosi dall'apice del *sinus utriculi* discende perpendicolarmente a raggiungere la periferia del *sacculus* nel punto ove egli sta più in basso.

Anche in questo pesce l'otricello e le parti che derivan con lui dalla metà superiore della vescicola acustica primitiva trovansi in alto ed all'esterno del *sacculus* e della *lagena*, e sono un poco collocate in avanti. L'otricello può considerarsi come un organo tubulare, appianato sui lati, appena appena ricurvo ed in modo che la sua concavità guardi lateralmente. Divisibile ora e sempre in più parti, ho da dire che la sua porzion principale sta in avanti al punto in cui vi abbocca il *sinus utriculi*. Nell'*Acipenser sturio* la predetta riunione accadeva presso a poco verso la sua metà: nella Triglia invece, considerata la lunghezza totale dell'otricello, dall'apertura del *recessus* all'ampolla posteriore, si può dire che lo sbocco del *sinus superior* si trovi dietro il confine fra i due terzi situati in avanti e l'altro che sta in dietro.

La direzione dell'otricello è giù per su nel senso della lunghezza dell'animale; sennonchè un po' tenderebbe ad avvicinarsi all'asse con le sue parti posteriori. L'altezza confrontata con la lunghezza sta presso a poco come uno a quattro: è meno alto che lungo. In avanti ha rapporto col *recessus* nel quale abbocca a pieno canale: soltanto nel luogo di passaggio fra l'uno e l'altro notasi sul pavimento dell'otricello un orlo poco rilevato. Il *recessus* mi ha fatto sempre la figura di una bolla collocata in un tubo di vetro e prodottavi col soffiarvi dentro, allorchè egli è caldo. In questo caso il *recessus*, corrispondente alla bolla di vetro, ha la sua apertura di sbocco nell'otricello un poco obliqua e diretta d'avanti in dietro. Per tal conformazione è naturale che il *recessus* sia più largo del lume dell'otricello, a spese del quale si forma. Con l'intermezzo di tal parte questi si unisce all'ampolla anteriore ed all'esterna.

Dal lato opposto si continua invece direttamente con l'ampolla occipitale, che non sopravanza come in altri casi alla *lagena*, ma che da questa assai si discosta. In su l'otricello ha rapporto con l'apertura del *sinus superior*, fatto dalla riunione dei due canali semicircolari anteriore e posteriore e dalla confluenza nel suo punto più basso ed esterno del canale orizzontale. Il fondo poi della cavità otricolare ha un rapporto di molta importanza col *sacculus*.

Delle parti che se ne staccano la più importante senza dubbio è il *recessus utriculi*. Di forma quasi vescicolare, è divisibile in due metà concave come callotte, delle quali più arcuata la superiore costituente la vôlta dell'organo ed in minor grado l'altra che ne rappresenta il pavimento. Allungato un poco nel senso del diametro maggiore del laberinto membranoso attacca in dietro, come ho già detto, con l'otricello, mentre

Digitized by Google

in avanti comunica con le due ampolle. L'ampolla frontale si trova più in basso, in dentro ed anteriormente dell'altra, ed ha l'asse quasi diretto nel senso di quello del *recessus*, mentre l'asse dell'esterna fa con lui un angolo assai aperto, e che guarda di fianco ed in dietro.

La vôlta elegante ed arcuata ha rapporto verso l'esterno con porzione dell'ampolla orizzontale ed altrove col solo tessuto perilinfatico. Il pavimento col nervo acustico che vi scorre sotto e che in parte vi penetra per terminarvi in una macchia situata alquanto lateralmente.

Delle due ampolle è più grande l'anteriore, ma d'una quantità piccolissima: l'esterna ha una direzione differente essendo come sdraiata per fianco. Dividendo appunto anche le ampolle in due metà, in una vôlta ed in un pavimento, posso dire che nell'anteriore il pavimento guarda in basso e per conseguenza la vôlta sta in su e che l'esterna ha quest'ultima diretta precisamente indietro e di contro al lato esterno della terza ampolla od occipitale. Anche in questo caso sono separate da un rilievo laddove ambedue sboccano nel *recessus utriculi*.

Dentro a ciascuna delle due ampolle comunicanti al *recessus utriculi* si trova una prominenza destinata a sopportare la cresta acustica. Essa è il *septum transversum* che nell'ampolla anteriore divide quasi perfettamente in mezzo il pavimento, essendovi collocato di traverso, e che in quell'esterna, comportandosi pure ugualmente, guarda in alto ed fuori. Il *septum* con la sua cresta chiude un terzo buono della totalità del lume delle ampolle, e la *cupula terminalis* del Lang che vi si trova sopra, serve ad occuparne un altro terzo circa. Siccome poi l'ampolla esterna è più tozza e più piccola dell'altra, anche il *septum transversum* e la *cupula terminalis* vi sono meno alti: però le proporzioni rimangono immutate.

Veduto per di sopra il *septum transversum* si presenta alquanto slargato sui lati, e dalla parte che guarda nel *recessus*, egli apparisce col suo orlo libero come ondulato. Ai lati è concavo ed è un poco convesso nel centro.

Dall'ampolla anteriore si stacca il corrispondente canale che, facendo con esso quasi subito un angolo a concavità posteriore, si dirige in alto ed in dietro per raggiunger l'apice del *sinus utriculi superior*. L'arco che egli forma è molto elegante, come lo è pure l'altro del canale esterno. Prima di raggiunger l'apice predetto il canale anteriore si porta un capello verso il basso. Il canale esterno od orizzontale si stacca dall'ampolla corrispondente, formando però con la stessa un angolo assai più aperto. Procede orizzontalmente in fuori verso uno dei lati della testa e quindi ritornando nuovamente in dentro raggiunge il *sinus utriculi* in vicinanza del suo sbocco nell'otricello, al davanti e sopra l'ampolla occipitale. Questo canale, prima di terminare, tende a rivolgersi in avanti, e slargandosi ci presenta una parte imbutiforme. Il canale orizzontale mi è sembrato senza dubbio anche un pochetto più corto degli altri due.

Digitized by Google

L'estremità posteriore dell'otricello si congiunge con la terza ampolla. Questa è più laterale delle rimanenti parti contigue ed ha la forma esterna ed interna simile all'altra dell'ampolla frontale. Perciò è inutile ch'io ne discorra più a lungo se non per dire come dalla medesima si stacchi l'ultimo canale semicircolare il quale, formato subito dopo un angolo aperto anteriormente, risale prima in fuori ed in alto e poi in alto ed in dentro per arrivare a livello di quello anteriore e con lui immettere nel *sinus superior*. Anche in questo caso il canale scorre come l'esterno entro un astuccio osseo, ove alberga abbastanza libero insieme ad un abbondante tessuto perilinfatico.

Dalla riunione in alto del *canalis anterior* col *posterior* si può dire che si formi quella parte tubulare del laberinto membranoso che è conosciuta col nome di *sinus utriculi*. Essa è alquanto schiacciata, vale a dire lateralmente e dalla parte mediana: è molto lunga, tenuto conto delle proporzioni che ha in alcuni Pesci cartilaginei, nei Batracii ed in altri animali. Si trova a poggiare con la faccia esterna per gran parte in una doccia ossea che le è appositamente preparata, mentre dall'altro canto vedesi quasi subito sotto la membrana connettivale che separa il ricettacolo del laberinto dalla rimanente cavità cranica. Di grandezza quasi uguale in tutti i suoi punti superiori posso dir che si slarghi avvicinandosi all'otricello ossia laddove il canale esterno vi si confonde.

La parte inferiore dell'organo acustico del *Mullus surmuletus* è fatta dal *sacculus* e dalla sua appendice o *lagena*. Passando dall'*Acipenser sturio* allo studio di questo Pesce, troviamo subito nella parte inferiore un perfezionamento abbastanza notevole. Infatti, mentre fin qui abbiam soltanto veduto che presso l'estremità posteriore del sacchetto vi era una macchia acustica distinta da quella a lui propria, ma che non esisteva una separazione o divisorio nell'interno di tal parte dell'organo acustico, d'ora in poi troveremo che la *macula lagenae* ha generalmente un diverticolo *ex se* in comunicazione più o meno ampia con la cavità del sacchetto.

E come la *macula lagenae,* contenuta sempre nel sacchetto dello Storione, vi occupava l'estremo posteriore, così questo nuovo diverticolo è situato più in dietro di tutte le altre parti.

Dallo sviluppo dello scompartimento inferiore della vescicola acustica primitiva abbiamo dunque che già nel *Mullus surmuletus* si trovano due parti diverse, il sacchetto e la lagena. Il primo è un organo vescicolare, schiacciato sopra due parti, ossia verso l'esterno e verso la cavità craniense. Ha la forma d'una mandorla mancante della estremità più sottile, essendo quivi arrotondata come dal canto opposto. Per conseguenza vi si posson distinguere due superfici ed una circonferenza.

A paragone col sacchetto di altri Pesci quello di cui ci occupiamo non è certo grossissimo, ancorchè si tenga conto esatto delle proporzioni che le altre parti hanno nel comporre un organo così complesso. Nell'*Oblata melanura*, nella *Murena Helena* il sacchetto è molto grande, e

Digitized by Google

questa sua grandezza è tanto più notevole quanto più lo si considera in relazione con i varii pezzi dai quali si compone il vestibulo.

È diretto presso a poco nello stesso senso dell' organo acustico preso in complesso; ha per diametro più lungo quello che è quasi parallelo all'asse dell'animale e per più piccolo l'altro che dalla cavità craniense viene all'esterno. È tutto quanto racchiuso in una cavità ossea entro la quale non sta ristretto, ma neppure vi si trova troppo largo. Si riconosce questa sua posizione, ancor quando vi resta dell'osso da togliere, per il colorito bianchissimo di un grosso otolito racchiusovi. La cavità ossea è soltanto aperta in alto, perchè dallo spazio perilinfatico dell'otricello si passi attorno a quello della lagena e del sacchetto.

Non si notano altre particolarità rilevanti sulla sua superficie esterna, e perciò devo aggiungere soltanto che la circonferenza del sacchetto ha superiormente rapporto con l'otricello e col nervo acustico. Questo rapporto è molto ristretto e così delicato da esser bastevoli le più lievi manovre per separare nel laberinto membranoso del *Mullus surmuletus* tutto quanto è di provenienza dalla division superiore da quel che si forma a spese dell'inferiore.

Dal sacchetto per ultimo trae origine il condottino endolinfatico che, esile in questo caso, non manda il rigonfiamento esistente nella *Myxine*, nel *Petromyzon* e nell'*Acipenser sturio*. Si stacca dalla parte più alta del sacchetto, ove questi ha rapporto con l'otricello, e si porta via via ristringendosi in su fino a raggiungere il principio della faccia posteriore del *sinus utriculi superior*. Quivi lo si vede terminare affilato. In nessun caso potei seguirlo più oltre, a segno tale che mi dovei convincere che il sacco endolinfatico manca in questi animali.

La parte alta della circonferenza del sacchetto, situata al di dietro dell'ampolla occipitale, si unisce ad una produzione vescicolare, che per la sua forma è stata detta lagena. È dessa una piccola tasca composta da una parete identica a quella delle altre parti del laberinto, foggiata in modo da avere un fondo cieco rivolto posteriormente ed un' estremità anteriore, per mezzo della quale comunica col sacchetto. Essa pure schiacciata sui lati ci presenta a studiare una faccia esterna ed una interna. L'esterna non ha rapporti particolari, mentre l'interna è per gran parte ricoperta da un tronco nervoso che vi si reca a terminare. Come il sacchetto, essa trovasi racchiusa entro l'osso alla base del cranio. L'apertura di comunicazione fra le due cavità è sempre molto ampia relativamente all'organo nel quale conduce, ed è un poco di forma ovole.

La *lagena* si può considerare in questo caso come un semplice diverticolo del sacchetto che si strozza nel punto in cui incomincia tal produzione. In conseguenza la parte inferiore di questo laberinto membranoso differisce dall'altra dell'*Acipenser* per essersi prodotto circolarmente alla *macula lagenae* un infossamento discreto, il quale ha

Digitized by Google

fatto sì che abbiasi l'aspetto d'una cavità nuovamente prodottasi. Nell'*Acipenser sturio* non trovammo altro che un insensibile rilievo fra la *macula sacculi* e l'altra di cui ho parlato testè.

FIGURA 31.

Laberinto membranoso sinistro del *Mullus surmuletus* veduto dal lato della cavità craniense.

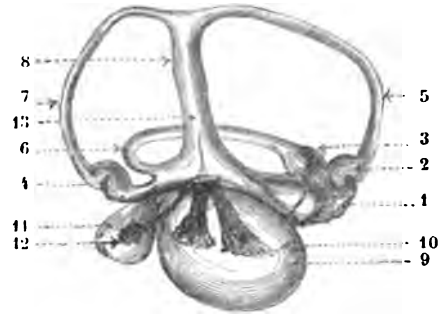

1. Recessus utriculi. — 2. Ampolla frontale. — 3. Ampolla esterna. — 4. Ampolla occipitale. — 5. Canal frontale od anteriore. — 6. Canale esterno. — 7. Canale occipitale o posteriore. — 8. Sinus utriculi superior. — 9. Sacchetto. — 10. Macchia acustica del sacchetto. — 11. Lagena. — 12. Sua macchia. — 13. Condotto endolinfatico.

Anche a proposito del *Mullus surmuletus* come di tutti i Teleostei occorrerebbe spender molte parole per dire della tessitura intima della parete e delle differenti specie d'epitelio che vi si trovano. Però questo studio, per renderlo breve e concludente, desidero rimandarlo a quando avrò parlato dei più importanti laberinti membranosi da me esaminati nei Teleostei e negli Elasmobranchii. Desidero soltanto di fare avvertire che la parete quivi pure presenta dei punti ove è sottile e di quelli ove è relativamente assai grossa, e che le parti più resistenti sono in generale laddove esistono gli epitelii composti destinati a ricevere le terminazioni dei nervi.

Il nervo acustico raggiunge il laberinto membranaceo del *Mullus surmuletus* in corrispondenza del solco che separa l'otricello dal sacchetto, lungo una linea che scenda verticale dal *sinus utriculi superior*. Quivi giunto si divide in due grossi tronchi dei quali uno destinato alle parti che si trovano in avanti e l'altro a quelle che stanno indietro ed in basso. Il primo si porta quasi orizzontalmente fin sotto il pavimento del *recessus utriculi*, e quivi descrivendo una concavità lieve e rivolta in su raggiunge la parte inferiore della faccia esterna per entrarvi con un buon numero delle sue fibre e terminare nella *macula acustica*. Durante questo tragitto si sono staccate da esso due diramazioni, delle quali una va all'ampolla frontale e penetra fin nel suo *septum transversum* e

Digitized by Google

l'altra s'addentra in quello dell'esterna. La lunghezza dei due fasci ampollari è presso a poco uguale, ma supera l'altra delle fibre che si gettan nella parete del *recessus utriculi*. Il secondo, ossia il nervo che si volge in dietro ed in basso, ben presto si riscontra diviso in due tronchi per il sacchetto, in uno per la lagena ed in un terzo per l'ampolla posteriore. Dalla branca destinata alla lagena si rivolge in avanti un mazzettino di fibrille che in principio unico, poco appresso dividesi, e portandosi sotto al pavimento dell'otricello vi s'insinua per terminare nella *macula neglecta Retzii*. Di questi rami è più grosso quello del *sacculus:* bipartitosi raggiunge la faccia di quest'organo che è rivolta verso l'interna cavità craniense e vi si getta sopra in maniera da formarvi una linea obliqua d'avanti in dietro e dal disopra verso le parti più declivi. Quello dell'ampolla occipitale scorre sotto il pavimento otricellare, e la circonferenza del sacchetto e si porta come nelle altre ampolle entro il *septum transversum*. Ha poi un andamento più lungo di tutti il ramo della lagena, contrariamente a quanto avemmo occasione di veder nell'*Acipenser sturio*, in cui era tale quello destinato all'ampolla posteriore. Il *ramus lagenae cocleae* guadagna pure la faccia interna, o mediana che dir si voglia, di questo organo per la prima volta da noi studiato, come parte esistente *ex se*, nel *Mullus surmuletus*.

Tutte queste diramazioni del nervo acustico sono destinate alla macchia del *recessus utriculi*, alle tre creste ampollari, alla macchia del sacchetto, della lagena ed a quella negletta del Retzius. La macchia nel *recessus* è ovale, nel sacchetto è semilunare, con l'estremità anteriore rigonfia a mo'di bottone e la posteriore appuntata, quella della lagena è come un nastro assai largo e con una curva secondante quasi la circonferenza del sacchetto. Nei preparati sottoposti all'azione dell'acido osmico e servendosi di piccoli ingrandimenti non è tanto facile riconoscere i confini superiori della *macula lagenae* per due motivi, perchè le fibre nervose vi conservano sempre la loro mielina e perchè al disopra di lei si riscontra sulla circonferenza di questo spazio vescicolare un epitelio cilindrico, scuro e con molte granulazioni grassose. La *macula neglecta Retzii* è situata sul pavimento dell'otricello un poco indietro alla posizione del *ductus endolymphaticus* ma al suo esterno. È formata da due piccole aree rotondeggianti. Questa particolare distribuzione del nervo acustico è tipica e quale d'ora in poi riscontreremo in tutti i vertebrati, tranne l'aggiunta d'una nuova branca ossia di quella destinata alla *pars basilaris cocleae*. Questa descrizione non si accorda altrochè con quelle date dal Breschet[1] e dal Retzius.[2] Molti scrittori

---

[1] Breschet, *Recherches anatomiques et physiologiques sur l'organe de l'ouïe des poissons*. (Extrait d. Mém. de l'Académie des sciences). — Paris, 1838.

[2] Retzius, *Nordiskt Medicinskt Arkiv*. — Stockholm, 1880.

Digitized by Google

fanno nascere dal ramo vestibulare od anteriore i nervi delle tre ampolle ed altri credono che da lui provenga la branca del sacchetto. Tutti poi fino al Retzius trascurano il *ramulus neglectus* o non gli accordano il significato che realmente deve avere.

Le aree d'epitelio composto od acustico sono sormontate da produzioni speciali ora di semplici sostanze organiche ed ora di sostanze inorganiche. La *cupula terminalis* nelle ampolle e gli otoliti nel *sacculus, lagena* e *recessus uticuli* stanno sopra alle cellule provviste di pelettini. Abbiamo accennato già alla conformazione ed altezza della *cupula* del Lang, ora devesi dir qualche cosa dei tre otoliti. L'otolito che si trova nella cavità del *recessus* è conosciuto col nome di *lapillus*, quello che sta dicontro alla parete interna del *sacculus* è detto *sagitta* e l'ultimo situato sulla *macula lagenae* chiamasi *asteriscus*. Mentre la *cupula terminalis* alla sua base è un poco più piccola della macchia acustica che è destinata a cuoprire, gli otoliti sono sempre più grandi. Il *lapillus* nel *Mullus surmuletus* ha la forma d' un ventaglio aperto e come tale presso il manico ha una grossezza maggiore che dall'altra parte. La *sagitta* ha quella d' una mandorla con la punta smussa e con una fenditura triangolare che orizzontalmente vi si addentra per un buon terzo. Sulla sua faccia interna, rivolta dal lato mediano, si osserva un'incavatura avente la forma precisa della *macula acustica sacculi*. L'*asteriscus* ha l'aspetto di metà d'un ovale con un piccolo stiletto che parte dal mezzo della linea su cui sembra spezzato. La sua circonferenza guarda in alto ed indietro.

Tutti sono schiacciati e più sottili alla periferia che nella parte di mezzo; hanno gli orli seghettati, e nei punti sottili sono splendenti come se fosser di madreperla. Al centro si mostrano d'un bianco candidissimo. Queste produzioni calcaree cadono facilmente dalla positura che occupano nelle cavità del laberinto membranaceo, ove stanno quasi tutte per ritto.

Ho detto che nella *sagitta* riscontrai un solco corrispondente alla *macula acustica sacculi*. Debbo adesso avvertire che egli trovasi ripieno da una sostanza molto simile a quella che sormonta altre aree sensoriali di altri vertebrati. È omogenea, colorabile leggermente in bruno sotto l'influenza dell'acido osmico, e si stacca in massa con facilità dall'otolito, allorchè abbia subìta l'azione di questo o d'altro agente che l'indurisca. Questa listerella di sostanza amorfa ci presenta come fatto notevolissimo una quantità di piccole escavazioncelle rotondeggianti, situate in quella delle sue superfici che sta immediatamente sopra all'epitelio acustico. Io credo che in tali escavazioncelle, che del resto sono per larghezza, e non per profondità differenti nelle varie sue parti, vengano accolte l'estremità libere e provviste di peli delle cellule acustiche. Anche nella faccia inferiore della *cupula terminalis* del Lang abbiamo visto trovarsi queste piccole nicchie e fin dall'*Acipenser sturio* accennammo alla loro esistenza. Nei Cefalopodi invece erano i piccolissimi

Digitized by Google

otoliti degli strati profondi che lasciavan fra loro alcuni spazii liberi nei quali venivano a situarsi i pelettini acustici.

Oblata melanura. — Confrontato col laberinto membranaceo ora descritto, e tenuto conto del volume relativo dei due animali e della loro conformazione cranica, quello dell' *Oblata melanura* apparisce più grande. In sostanza però non vi sono cambiamenti così notevoli da farci conoscere che di mezzo a queste due specie animali vi debbano esser molti altri gradini a noi sconosciuti. La grandezza maggiore del laberinto membranaceo, di cui mi occupo adesso, devesi non tanto al vestibulo quanto al sacchetto ed alla sua lagena.

Aperta in mezzo e dall'avanti indietro la cavità craniense dell' *Oblata melanura* è facile lederne il sacchetto e la lagena, tanto queste due parti sono situate verso la linea mediana. Anzi quelle d' un lato trovansi vicinissime all'altre opposte, come si può vedere anche esaminando, senza aprirla, la base del cranio, ove attraverso all' osso abbastanza trasparente notansi le due *sagittae* bianche, molto grandi e molto riavvicinate.

Anche in questo caso il laberinto membranoso non è in totalità racchiuso in seno allo scheletro craniense, limitandosi il tessuto di questo a contenere il canale esterno, il posteriore ed il sacchetto con la lagena. Per il *recessus utriculi* vi è una *fovea* o fossetta in avanti, in cui hanno posto puranco due delle ampolle. Non è libero il sacchetto e la lagena, essendo per loro scavata nell' osso una cavità un pochettino più ampia e tale che fra lei ed il tessuto componente la parete del laberinto membranaceo vi sia uno spazio a mo' di fessura ripieno di linfa. Però, sebbene tutto quest' organo non venga separato dallo spazio contenente l' encefalo per l'intermezzo del tessuto osseo, pure a dividerlo si trova una membranella fibrosa delicatissima corrispondente all'altra già da me descritta in quei Pesci dei quali in precedenza ebbi ad occuparmi.

Dalla membrana predetta e dalle ossa del cranio si forma dunque uno spazio concamerato nel quale alberga l'organo acustico dell' *Oblata melanura* e vi sta abbastanza largo specialmente in taluni punti. È molto libero il *sinus superior* ed i canali semicircolari o per dir meglio tutto quanto il vestibulo, mentre è relativamente più angusto lo spazio destinato alle vescichette provenienti dalla divisione inferiore di quella acustica primitiva. Lo spazio che intercede fra il laberinto da un lato, l'osso e la membrana connettiva dall' altro, è per la massima parte ripieno da un tessuto delicatissimo e rappresenta la cavità perilinfatica. A proposito del tessuto che l' avvicina debbo osservare che in questo animale è un poco modificato, vale a dire vi si trova in maggiore abbondanza il grasso. Anche qui briglie e lacerti di connettivo compongono il tessuto fondamentale e non si distribuiscono differentemente dagli altri studiati in precedenza. Solo in questo caso le cellule vi sono molto cariche di goc-

Digitized by Google

ciolette grassose, ed in modo da formarvi quasi un vero e proprio tessuto adiposo. Tal disposizione non è in ugual modo accentuata, giacchè è più che altrove visibile all' interno del *sinus superior* e della parte dell'*utriculus* che sta indietro. Lungo i canali semicircolari ed attorno al sacchetto si riduce a proporzioni minime. Collocato nella cavità perilinfatica in mezzo ad un tessuto soffice sta dunque il laberinto membranaceo, avendo in avanti il *recessus utriculi* ed in dietro la *lagena*. L'*utriculus* è collocato in alto ed all'esterno del *sacculus*.

Togliendo integro dal suo posto uno di questi organi acustici abbiamo subito da notare che egli anche a primo aspetto, come ho già detto, differisce da quello corrispondente dell'*Acipenser*, del *Mullus surmuletus* e di molti altri pesci. La differenza dipende specialmente dalla maggior lunghezza dei due canali semicircolari verticali ma più che altro di quello posteriore, dal non piccolo sviluppo e dalla forma alquanto mutata del *sacculus*. Aggiungasi poi a tutto questo che l'otricello è più corto, ossia è rimpicciolito nel suo diametro anteroposteriore, mentre è un pochettino più largo e più alto di quanto riscontreremo in qualche caso. Questa minor lunghezza dell' otricello salta subito agli occhi, tanto più che, essendo cresciuto nell' *Oblata melanura* anche il diametro maggiore del sacchetto, l' ampolla occipitale sopravanza non poco la lagena, mentre nel *Mullus surmuletus* e nella *Perca fluviatilis* si trovava collocata al di dietro. Considerato in *toto* l'organo acustico di cui ci occupiamo, può dirsi che sia più alto che lungo. Misuratolo si è veduto il diametro che dall'*apex* del *sinus utriculi superior* arriva alla parte più bassa del sacchetto, superare d'un buon quarto quello che, partendosi dal punto in cui il canale anteriore si stacca dalla sua ampolla, termina alla circonferenza della lagena.

L'otricello è pure in questo Pesce un organo tubulare schiacciato da due parti, ossia lateralmente e verso la cavità craniense. La sua direzione è dall'avanti in dietro e decorre alquanto curvo formando un seno rivolto all' esterno. È relativamente corto; termina in avanti nel *recessus* ed in dietro nell'ampolla occipitale. Dalla sua vôlta si stacca in dietro il *sinus utriculi superior* e vi abbocca sulla faccia laterale fra questo e l' ampolla predetta il *canalis externus*. Il pavimento sta in rapporto col nervo acustico, e col sacchetto, da cui però facilmente lo si trova isolato se le nostre indagini non son dirette con delicatezza. Il peso relativamente grande della *sagitta* determina con facilità il distacco completo delle parti diverse.

Il *recessus utriculi* è uno spazio vescicolare presso a poco simile a quello del *Mullus surmuletus* ed il modo con cui è formato e composto mi ridesta anche in questo caso l'idea d'un tubo che riscaldato in un punto vi si rigonfia soffiandovi dentro. Non esiste una separazione molto netta fra l'otricello ed il suo *recessus:* il pavimento di lui si abbassa e si sprofonda confondendosi in quello di quest'ultimo, che si trova perciò ad un

Digitized by Google

livello inferiore. Nel *recessus* non ho vedute differenze notevoli dall'altro precedentemente descritto. Da esso si staccano anteriormente l'ampolla frontale e superiormente quella esterna: la prima si continua con la parte del *recessus* che è opposta all'altra per cui comunica con l'otricello. L'ampolla frontale qui pure mi è sembrata più grande dell'esterna che deve la sua diminuzione in volume, alla faccia che guarda in giù. Posta è l'una col suo maggior diametro in direzione di dietro in avanti; sta la esterna sdraiata sopra una parte e dal *recessus* dirigesi verso la faccia laterale del cranio.

Le due ampolle anteriori son separate da una cresta laddove immettono nel ricettacolo dell'otricello. Da loro partonsi i due corrispondenti canali dei quali uno lunghissimo e l'altro assai corto. Il canale semicircolare anteriore è di tutti il più grande ed è bene arcuato: egli, dopo aver fatto con la sua ampolla un angolo aperto posteriormente ed in alto, ascende quasi rettilineo, finchè, incurvandosi e seguitando sempre a risalir dolcemente, arriva all'estremo dell'*apex* del *sinus utriculi superior* per terminarvi. Il canale esterno od orizzontale si porta in fuori e lateralmente per poi, ricurvandosi, raggiunger l'otricello ove si allarga subito al davanti dell'ampolla occipitale e sotto al punto donde si stacca il *sinus superior*. Questo canale trovasi disposto perpendicolare all'altro descritto in precedenza. Nel punto dove l'otricello riceve l'esterno, ci si mostra un ristringimento prodotto dacchè gli viene spinto in seno da questo ultimo uno sprone composto dal tessuto ingrossato della parete.

All'estremità opposta l'otricello termina in un fondo cieco a mo' di sacchetto al cui lato esterno si apre l'ampolla occipitale che quasi ad angolo retto dirigesi verso la faccia laterale dell'animale. Questa dilatazione segue subito il ristringimento che si nota nell'otricello, laddove in lui apresi il canale esterno. La base della ampolla posteriore guarda in basso e la vôlta in su. Essa è in tutto e per tutto identica all'altra anteriore. Il suo canal semicircolare forma con lei quasi un angolo retto aperto verso l'interno o verso l'asse dell'animale: si porta subito in alto seguendo un andamento quasi rettilineo fin all'*apex* del *sinus utriculi* dove, formando una lieve curva a concavità rivolta in avanti, in dentro ed un poco in basso, termina in vicinanza del canale anteriore. Tanto il canale esterno che l'occipitale hanno un breve decorso e si trovano collocati nei condottini fatti per loro dallo scheletro craniense. Dalla riunione di questi due canali avvenuta in alto si compone un tubo appianato lateralmente e sul lato mediano, che discende sopra l'otricello subito al davanti dell'ultima ampolla. Questo nuovo tubo è il *sinus utriculi superior* che forma una insensibile curva a concavità anteriore e che dal suo principio al suo terzo più basso si presenta dovunque d'una grandezza uguale, per poi slargarsi immettendo nell'otricello. Lo slargamento del *sinus* si compie più a spese del suo orlo che sta in avanti

Digitized by Google

anzichè dell'altro che guarda in dietro. In esso poi non s' ha da considerare altrochè un breve diverticolo, detto *apex sinus utriculi*, e che si trova fra i punti nei quali vi sboccano i due canali semicircolari. Può l'*apex* esser considerato come un infossamento digitato dalla parete. È cortissimo, rotondo e non ha alcuna importanza morfologica.

Il pavimento dell'otricello è pure importante a conoscersi, riscontrandovisi la *macula neglecta* del Retzius, ma non il foro utricolosacculare. Questa porta di comunicazione fra le due parti del laberinto membranoso che dovrebbe trovarsi quasi di contro allo sbocco del *sinus superior* nel *Mullu surmuletus*, manca anche nella *Oblata melanura*. Per essa la porzione più interna del pavimento comunica in alcuni Teleostei con l'alto fondo del sacchetto, ove trovasi un piccolo foro ovolare, diretto col suo maggior diametro dall'avanti in dietro.

FIGURA 32.

Laberinto membranoso sinistro dell' *Oblata melanura* veduto dalla sua faccia mediana.

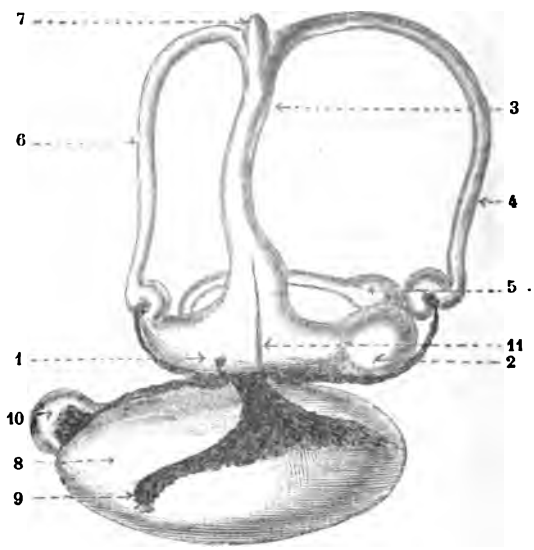

1. Otricello. — 2. Recessus. — 3. Sinus superior. — 4. Canale anteriore. — 5. Canale esterno. — 6. Canal posteriore. — 7. Apex del sinus superior. — 8. Sacchetto. — 9. Macchia del sacchetto. — 10. Lagena. — 11. Ductus endolymphaticus.

Nell'*Oblata melanura* il sacchetto facilmente cade quando si cerca isolarlo dal vicino vestibulo, mancando a lui gli stretti legami che si trovano in tanti altri Pesci. Nell'*Oblata melanura* non v'ha legame, altrochè per mezzo del tessuto perilinfatico e per le diramazioni del nervo acustico, fra lo scompartimento superiore, derivante dalla divisione più alta

Digitized by Google

della vescicola acustica primitiva e quella inferiore. Quest'apertura che esiste nel *Merlucius esculentus*, nell'*Exos Lucius* ed in altri, manca invece in alcuni come anche nel *Belone acus* ed è visibilissima poi nella *Tinca italica*, nel *Cyprinus reina*, ec., in cui un lungo canale utriculosacculare porta dall'otricello al sacchetto.

Lo scompartimento inferiore del laberinto membranaceo dell'*Oblata* è relativamente grande, e composto delle solite due parti, dal sacchetto cioè e dalla *lagena*. Il primo ha pure la forma d'una mandorla, il cui estremo più rotondo sta in avanti, ed è collocato in modo che delle sue facce se ne trova una rivolta lateralmente e l'altra verso quel piano che dividerebbe in due parti simmetriche l'animale.[1] Libero dovunque non è legato altrochè in alto all'otricello per mezzo del nervo acustico e del poco tessuto perilinfatico e posteriormente alla *lagena*. Non esiste dunque continuità di tessuto fra il sacchetto e l'otricello. L'estremo arrotondato del primo incomincia a livello d'una linea perpendicolare abbassata dal principio del *recessus utriculi*, e quello opposto arriva assai più oltre dell'ampolla occipitale. Questo fatto in parte anche dipende da che l'ampolla predetta, invece di esser diritta e con la sua lunghezza secondo l'asse principale dell'otricello, vi sta di traverso ossia col suo diametro più corto. Nel sacchetto si trovano due aperture, quella della lagena e l'altra che porta nel condottino endolinfatico, che è rudimentario.

L'apertura conducente nella lagena è ovolare ed obliqua d'alto in basso e verso dietro. Essa è fatta come se uno strozzamento o cingolo tendesse a separare una piccola parte dalla restante vescicola da cui è formato il sacchetto. Quella invece da cui prende origine il *ductus endolymphaticus* è piccolissima e dà accesso ad un canalino che risale in alto verso l'otricello e che più specialmente tenderebbe a dirigersi lungo il *sinus superior*. Il *ductus* ben presto termina in punta ed è tanto sottile che in moltissimi casi non mi è riescito seguirlo più oltre dell'altezza dell'otricello, l'ho perduto in mezzo alle fibre o dietro il nervo acustico o l'ho portato via insieme con questo.

La lagena è una formazione vescicolare disposta sull'estremo posteriore del sacchetto ed è diretta in dietro ed in alto. È piccola e misura da due a tre volte la grandezza dell'ampolla occipitale.

A tal laberinto, che si può dir formato da due parti distinte e separate, il vestibulo cioè e la vescicola sacculolagenare, va il nervo acustico che serve anche a riunirle come ho detto più sopra. In questo caso si divide pure in due grosse branche, la prima delle quali dà rami alle ampolle anteriori ed al *recessus utriculi*, mentre la seconda situata più in basso fornisce il grosso nervo al sacchetto, all'ampolla

[1] Stando alla denominazione usata da taluni scrittori tedeschi, dovrei tradurre che una faccia è laterale e l'altra rivolta medianamente.

Digitized by Google

occipitale e quello della lagena. Il *ramulus lagenae* poi a principio del suo tragitto abbandona due fascettini delicatissimi che risalgono e raggiungono il fondo o pavimento dell'otricello. La branca più lunga di tutte quante è quella destinata alla lagena e si porta in dietro ed orizzontale per un certo tratto fino a che discende alquanto.

Tutti questi tronchi nervosi conduconsi al solito alle parti del laberinto membranaceo ove trovansi gli epitelii provvisti di pelettini. Le aree acustiche sono le seguenti: le tre creste ampollari, la macchia del *recessus utriculi*, del sacchetto, della lagena e quella *neglecta* del Retzius. La macchia del *recessus* è molto simile all'altra del *Mullus* e vi si trova in parte sulla metà esterna e sulla porzione più bassa della sua faccia laterale. Le creste acustiche sono pure appena appena convesse nel centro e concave ai lati e sono sormontate da una bella cupola terminale del Lang che anche in questi casi arriva in altezza fino oltre la metà del diametro verticale che misura il lume delle ampolle. Nel sacchetto poi v'è un'area d'epitelio composto di forma particolare, ossia ovale allungata ed un poco ricurva. Questa macchia acustica ha un'estremità più grande in alto ed un'altra più sottile in basso. È la prima rivolta in avanti e l'altra per conseguenza sta in dietro. Quella della lagena è terminata da una convessità marcata e posteriore, ed ha un limite quasi rettilineo verso lo spazio interno del sacchetto.

Le creste acustiche dell'ampolla frontale ed occipitale si rilevano sopra il *septum transversum* che s'inalza dal loro pavimento, e stanno per conseguenza in basso, mentre nell'esterna si trova lateralmente. La *macula sacculi* è sulla parete interna di lui, come pure occupa la stessa posizione nella lagena.

Quella *neglecta* del Retzius vedesi poi formata da due piccole aree acustiche molto vicine fra loro, e che sarebbero rotonde, se a ciascuna non mancasse un segmento piccolissimo dalla medesima parte. Riunite formano una superficie epiteliale particolare più lunga che larga. La sua precisa giacitura è in quel punto del pavimento laddove egli si presenta ristretto a motivo di quello sprone che vi s'insinua partendosi dal canale esterno. Vi è collocata di traverso e sopra un punto della parete, che veduto dall'interno sembra rilevato, e che al di fuori corrisponde ad un infossamento. La *macula acustica neglecta* è in parte collocata sul pavimento dell'otricello ed in parte nella porzione più bassa ed interna del rilievo predetto.

Anche nell'occasione di esaminare la forma e tessitura di questa area acustica terminale, mi son dato a vedere se esistesse un foro di comunicazione fra il sacchetto e l'otricello. Non avendolo trovato non me ne meravigliai, sapendo che fra i Teleostei trovansi degli esempi in cui è ristrettissimo, altri in cui manca ed altri finalmente nei quali il vestibulo si trova discosto e senza alcun legame col sacchetto. Retzius descrive egregiamente il laberinto membranaceo dell'*Anarrhicas lupus* in

Digitized by Google

cui si verifica tal disposizione particolarissima. Io a bella posta ho voluto descrivere l'organo acustico dell'*Oblata melanura* come un esempio abbastanza notevole e da contrapporsi alla disposizione particolare che appresso esamineremo nella *Tinca italica*, nella quale invece esiste un lungo canale utricolosacculare.

Anche qui trovansi i tre otoliti, che del resto non presentano caratteri speciali. Nel *recessus utriculi* il *lapillus* sta di contro la faccia laterale ed un poco riposa sul pavimento. Nella posizione fisiologica lascia scoperta una parte della macchia acustica. Dentro al sacchetto si colloca per taglio, come pure nella lagena. La *sagitta* presenta sulla sua faccia interna, di contro al neuroepitelio, un solco ripieno da un tessuto molle, senza tessitura e provvisto delle solite escavazioncelle per ricevervi i pelettini acustici. L'*asteriscus* parimente situato per taglio nella lagena è più vicino alla sua apertura che al suo alto fondo.

Box salpa. — L'apparecchio acustico di questo Pesce è quasi uguale a quello dell'*Oblata melanura*. Non vi si notano differenze in tutta la parte alta o vestibulo, sia che lo si consideri dal punto di vista della sua posizione, sia dall'altro della forma. La parte bassa si presenta ingrandita e specialmente la lagena. Del resto la forma di questa e del sacchetto è la solita.

Lo scompartimento inferiore si riunisce al superiore per mezzo del nervo acustico e del *ductus endolymphaticus* bene inteso e per delle briglie connettivali. Due sono i punti in cui il sacchetto ha rapporto con l'otricello. Questi si trovano in corrispondenza della convessità presentata dall'otricello di contro al suo *sinus superior* e subito dietro il *recessus*. I legami situati in avanti sono più esili di quelli che stanno in dietro e che accompagnano il *ramulus neglectus*, che in tal punto si porta alla *macula Retzii*.

Labrax lupus. — Quantunque le parti di cui si compone l'organo uditivo sieno presso a poco le stesse anche in questo Teleosteo, pure vi si notano le particolarità seguenti. Il canale semicircolare posteriore risale molto più in alto dell'altro ed ascende verso la vôlta del cranio: l'*apex* del *sinus utriculi superior* guarda in dietro ed in dentro, poichè dei due predetti canali uno vi abbocca in avanti e l'altro all'esterno. Il *sinus* è quasi dovunque diritto e maggiormente schiacciato che in tutti gli altri casi. Il canal semicircolare orizzontale è più arcuato e si porta un pochino in alto e poi passa proprio a contatto dell'ampolla occipitale prima di sboccar nell'otricello.

La particolarità che sulle altre mi è sembrata notevole è la forma non tanto dell'otricello quanto del suo *recessus*. L'otricello è molto schiacciato e perciò presenta le solite facce, una vôlta ed un pavimento. Il pavimento è declive, senza irregolarità ed uniforme dal suo principio alla

Digitized by Google

fine, ed esaminato dall'esterno non si mostra convesso neppur laddove trovasi la *macula neglecta*. Quel che più monta si è, che in questo

FIGURA 33.

Laberinto membranoso destro del *Labrax lupus* veduto dalla parte che guarda la cavità craniense e spogliato dei suoi nervi.

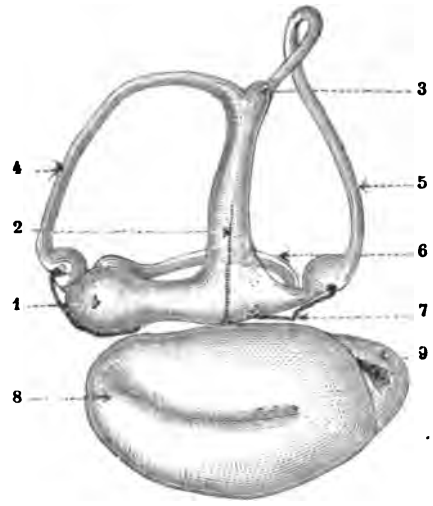

1. Recessus utriculi. — 2. Sinus utriculi. — 3. Apex del sinus utriculi. — 4. Canale anteriore. — 5. Canal posteriore. — 6. Canale esterno. — 7. Nervo che va alla macchia acustica negletta del Retzius. — 8. Sacchetto e sua macchia acustica semilunata. — 9. Lagena.

caso lo stesso *recessus* ha una forma schiacciata e perciò in lui sono da considerarsi due facce come nell'otricello. Di loro una è interna ed assolutamente piana e l'altra esterna o laterale è un pochettino convessa. Da questa prendono origine le due ampolle. Sopra il suo pavimento, assai stretto, riposa la macchia acustica quasi periforme con l'estremità più larga in avanti.

Una siffatta conformazione fa sì che l'interna cavità del *recessus* sia più ristretta che in altri casi, in cui egli è un organo rotondo, vescicolare e spazioso, e che i suoi limiti con l'otricello si riconoscano non troppo bene.

Il sacchetto è grande, ha convessa la faccia mediana e rivolta verso il cavo craniense: è molto lungo, e riveste la forma d'una mandorla un po' ricurva. La sua direzione è alquanto obliqua e discende d'avanti in dietro. È debolmente legato al pavimento dell'otricello dal solito tessuto perilinfatico, dal *ductus endolymphaticus* e dai residui di quel tessuto che rappresenta l'antico strozzamento della vescicola acu-

Digitized by Google

stica primitiva divisasi in due metà. La lagena riposa sul suo estremo posteriore che sorpassa alquanto l'ampolla occipitale.

In questo laberinto membranaceo ho trovate tutte quante le aree del neuroepitelio, compresa la *macula Retzii* che vi è fatta da due metà moltissimo ravvicinate. La *macula sacculi* sta molto in avanti, è obliqua d'alto in basso, semilunata a concavità superiore e più grossa verso il *recessus* che dall'altra parte.

Dei tronchi nervosi il più lungo è necessariamente quello che arriva alla lagena. Il ramo dell'ampolla negletta si porta in dietro insieme all' altro della lagena fra il sacchetto e l'otricello, finchè giunto presso a poco all'altezza dell'ampolla occipitale si riflette in alto e tornando in avanti, guadagna e penetra nel pavimento otricolare.

Dentex vulgaris. — Il laberinto membranaceo di questo pesce merita pur di esser conosciuto, quantunque non differisca straordinariamente da quello dell' *Oblata melanura.* Egli si mostra disposto in mezzo ad un tessuto carico di cellule contenenti grasso ed il suo otricello specialmente vi si vede contornato da tutte quante le parti.

Ciò che merita d'esser descritto si è la forma dell'otricello. Questo organo tubulare ha due facce alquanto appianate, una vôlta ed un pavimento. La vôlta guarda in alto ed il pavimento è disposto verso la base del cranio. Non occorrono speciali descrizioni per la faccia interna o mediana e la vôlta. Non così può dirsi del pavimento e di quella laterale. In quest'ultima notasi lo sbocco del canale esterno. L'apertura di questo è diretta di dietro in avanti, è allungata d'alto in basso e più larga del canale, giacchè questo prende un'apparenza imbutiforme prima di terminare. Essa dal livello del *sinus superior* si porta fin quasi sul pavimento. La sua particolarità principale consiste nel fatto che, a partir dal punto posteriore di tale apertura, s'insinua nella cavità dell'otricello uno sprone grosso che termina poi con un orlo arrotondato.

Per siffatta disposizione accade che il pavimento dell'otricello si presenti bastantemente ristretto in tal punto, giacchè lo sprone, di cui ho parlato, tende ivi a dividerlo in una parte più esterna, che può considerarsi come l'atrio del canal semicircolare esterno, ed in una più interna, che è il punto ove riposa una delle macchie acustiche vestibulari.

Il pavimento non è pianeggiante, ma veduto di sotto si presenta convesso nella parte centrale. Così pure l'otricello non è dovunque della stessa altezza, essendo più elevato nel mezzo anzichè in vicinanza del suo *recessus* e dell'ampolla occipitale. Non vi si trovano comunicazioni tranne quelle con le due parti ultimamente ricordate, e le altre col *sinus superior* e col canale esterno. Manca il foro utriculosacculare.

In quanto ai canali semicircolari posso dir che son grandi, alti, che si portano assai in fuori e che due di loro inalzatisi fin sotto la vôlta

Digitized by Google

craniense ridiscendono prima di guadagnar la sommità del *sinus utriculi* che è abbastanza lungo.

La parte inferiore del laberinto membranoso anche nel *Dentex vulgaris* sta molto vicina al pavimento dell'otricello, del quale trovasi anche un poco all'interno. Però, quantunque abbia fatte numerose indagini per ricercare i legami fra l'uno e l'altro, non sono riuscito a trovarvi che poco tessuto perilinfatico. Infatti che non vi debbano esistere lo prova indirettamente anche la facilità grande con cui tendono a separarsi: basta che siane tagliato il nervo acustico. Il sacchetto è lungo ed anche largo: ha la faccia interna o mediana discretamente arcuata, termina con un' estremità più rotonda in avanti ed in dietro un poco smussa e sormontata da un diverticolo vescicolare, ossia dalla lagena. Dall'alto fondo del sacchetto si parte un canalino sottile che ascende sull'otricello e guadagna la superficie interna del *sinus superior* ove adagio adagio ristringendosi termina.

Uno dei caratteri più notevoli si è l'ubicazione della *macula neglecta Retzii*. Composta di due metà uguali e riavvicinate si trova nel punto preciso ove l'otricello è più ristretto e laddove appunto presentasi, veduto dall' esterno, più convesso che altrove. Una delle metà della *macula Retzii* sta sul pavimento collocata di traverso, ossia diretta dall' esterno verso la cavità craniense, e l'altra invece occupa la parete o faccia interna dello sprone che partendosi dal canale esterno s' insinua nell' otricello. Per le rimanenti aree acustiche non v'ha alcun fatto particolare e degno d'esser ricordato. La *sagitta* è concava sulla sua faccia laterale e convessa sopra quella mediana.

Labrus turdus. — L'esame di questo laberinto membranaceo riesce soventi volte difficile per la quantità straordinaria di grasso in mezzo a cui si trova alloggiato, e per la quale si stenta non poco a riconoscerne la posizione. Fra le varie specie di *Labrus* di cui mi sono occupato, quella della quale presentemente dirò poche parole contien minore accumulo di tessuto grassoso delle altre, e perciò permette che se ne tolga l'organo acustico integro nelle sue diverse parti.

Tanto il vestibulo che il sacchetto v'hanno delle proporzioni giuste e non si nota ad esempio lo sviluppo esagerato dell'uno ed il rimpicciolimento dell'altro.

È molto alto questo laberinto membranoso, confronto fatto con la sua lunghezza. I canali semicircolari, le ampolle ed il *sinus superior* non v' hanno subite importanti modificazioni di forma. L' otricello, se non che in piccolo, si riavvicina moltissimo per la sua forma a quello del *Dentex*. Ha il pavimento che, veduto dal di fuori, si presenta convesso nella parte che sta dicontro all' apertura del *sinus*.

Un fatto da ricordarsi si è poi il rapporto abbastanza intimo che esiste fra il sacchetto e l'otricello, essendo uniti non solo dal nervo, ma

Digitized by Google

da una discreta quantità di tessuto perilinfatico abbastanza resistente. È infatti difficile che in questi animali il laberinto membranoso perda la sua posizione e si stacchi dall'otricello nell'atto in cui lo si libera dal ricettacolo che gli è formato dallo scheletro craniense.

Nonostante tale apparente intimo rapporto fra una parte del vestibulo ed il sacchetto, non mi è riuscito trovar la più piccola apertura che dall'uno ci conduca nell'altro. Il sacchetto ha una forma un poco più goffa di quella osservata nell'*Oblata melanura*, nel *Dentex vulgaris:* è però sempre appianato lateralmente e verso il piano mediano dell'animale. L'estremità anteriore che negli altri casi era rotondeggiante in questo è acuta. La lagena poi vi si mostra assai piccola, sopravanza in dietro alquanto il livello dell'ampolla occipitale, comunica con la cavità sacculare mediante un'ampia apertura diretta dall'alto in basso e dalle parti anteriori verso le posteriori. È un organo vescicoloso fatto a guisa di tasca.

Il nervo acustico si divide come al solito e fra gli altri rami dà quello della lagena che, nel portarsi in quest'organo, scorre in dietro sulla vôlta del sacchetto e manda due sottilissimi ramoscelli al punto più convesso del pavimento dell'otricello, ove risiede la *macula acustica neglecta*. Quest'ultima è formata da due, quanto mai si può dir piccolissime, aree di neuroepitelio, tanto riavvicinate da toccarsi fra loro, e situate in modo da trovarsi più sulla parte interna del pavimento che sull' esterna. Le fibre nervee che le raggiungono sono così poche, che si posson quasi contare: esse arrivano all'epitelio composto dopo essersi divise in due fascettini distinti. Il loro numero mi è sembrato che varii dalle trenta alle quaranta. Staccatesi dal ramo della lagena percorrono un tragitto brevissimo per guadagnare il fondo dell'otricello: per far ciò devon portarsi in alto ed in avanti.

Delle altre superfici acustiche ho poco da dire, se non voglio accennare alla macchia del sacchetto che è stretta, allungata, leggermente curva ed a concavità superiore.

La *sagitta* è pianeggiante con l'estremità posteriore appuntata e con l' anteriore più larga provvista d' una fenditura a forma di *V* che ne percorre un buon terzo. Nulla di diverso dagli altri otoliti mi è apparso nel *lapillus* e nell'*asteriscus*.

Belone acus. — Fin qui abbiamo studiati dei laberinti membranacei che erano più alti che lunghi: adesso invece ci occuperemo di uno in cui il diametro anteroposteriore, ossia la lunghezza, supera assai l'altezza.

Nel *Belone acus* è discretamente facile isolare l'organo acustico, giacchè una gran parte si trova subito sotto la membrana del Breschet, ove non si accumula un tessuto ricco di materiali grassosi per mascherarne la presenza. So per prova quanto riesce d'imbarazzo il grasso, quando non

Digitized by Google

si sia fatta la mano a toglier di sito un apparecchio tanto delicato, e che in condizioni di vita è trasparente ed incoloro come il cristallo.

Una volta che abbiamo isolato il laberinto membranaceo del *Belone acus* si vede che la grossolana disposizione delle sue parti è la stessa che negli altri Teleostei, ma che vi si presentano le seguenti varianti. L'otricello è come stirato in lungo e più diritto di quel che non sia ad esempio nell'*Oblata melanura*, in cui aveva una curva a concavità laterale. È pure esso come un tubo che, molto schiacciato da due parti, dispone una di queste rivolgendola in fuori e l'altra verso l'interno del cranio. Ci offre una vôlta ed un pavimento, un' estremità anteriore ed una posteriore. Sopra la sua vôlta abbocca un poco avanti dell'ampolla occipitale il *sinus utriculi* molto slargato, ed il suo pavimento è per una certa estensione in rapporto col sacchetto. Il *recessus* che lo termina in avanti non ha fatti notevoli perch'io li debba ricordare, come non ne hanno le due ampolle che vi comunicano. L'ampolla posteriore si può dir proprio che in questo caso col suo asse corrisponde con quello dell' otricello.

I tre canali semicircolari presentano delle sensibili differenze consistenti nel non formare altrimenti quelle belle arcate che abbiamo vedute esistere fin dall'*Acipenser sturio*. S' inalzano poco e percorron di poi un tratto quasi orizzontalmente, per ridiscendere prima di abboccare nel *sinus utriculi superior* e non si portano più tanto in fuori ossia tanto lateralmente. Di tutti è più lungo l'anteriore: l'esterno ed il posteriore presso a poco se la danno.

In relazione al poco elevarsi dei canali semicircolari lo stesso *sinus utriculi* è corto ed abbastanza largo. Inoltre, invece di tendere a divenir sempre più esterno o laterale con la sua porzione che sta in alto, si porta all'interno e per conseguenza si presenta come un organo tubulare schiacciato ed alquanto concavo dalla parte che guarda verso la cavità craniense. Il *sinus utriculi* si slarga assai prima di gettarsi nell'otricello.

Per terminare di discorrere di quest'ultimo ho da dire che nel suo pavimento non mi è riuscito vedere l' apertura di comunicazione col sacchetto da me ritrovata in altri Pesci come nel *Merlucius esculentus*.

La parte che si forma dalla divisione inferiore della vescicola acustica primitiva in questo caso, quantunque non siavi l'apertura predetta, è in rapporto assai intimo e discretamente esteso col vestibulo. Però si presenta molto più corta che non sia negli altri casi, arrivando il sacchetto con l'estremità anteriore al disotto del *recessus* e con quell'opposta a livello d'una linea abbassatasi sopra lui perpendicolarmente dall'orlo posteriore del *sinus superior*.

La forma del sacchetto è pure quella d'una mandorla, ma nel *Belone acus* occupa una posizione inversa. Situata parimente per taglio ha la sua estremità appuntata in avanti e la rotondeggiante in dietro. La *lagena* si dispone sulla parte di mezzo del cul di sacco posteriore ed un

Digitized by Google

poco sull'alto, come ebbi a dire per il *Mullus surmuletus*, il *Dentex*, il *Labrus*, ec. Piccola la vescichetta ultimamente rammentata comunica per un'apertura assai ampia con la cavità del sacchetto.

Da quest'ultimo si stacca il *ductus endolymphaticus* che ho veduto schiacciato correr nella direzione del *sinus superior*, ossia portarsi in alto ed in dietro. L'aderenza fra otricello e sacchetto è fatta da un tessuto che facilmente si lascia disgregare, restando sempre integre le pareti sì dell'uno che dell'altro.

Da tale disposizione accade che il nervo acustico, pur dividendosi nei soliti tronchi, offra in questo caso assai lunghi alcuni di quelli che in altri sono i più corti. Così nel *Belone acus* il ramo dell'ampolla occipitale è moltissimo più lungo dell'altro destinato alla lagena.

Le macchie acustiche si trovano tutte quante in questo Teleosteo, compresa la *macula neglecta* del Retzius che vi sta sul pavimento dell'otricello nel punto che guarda in mezzo all'apertura del *sinus superior*. I suoi piccoli ramoscelli nervosi provengon dal tronco della lagena.

Anche in questo caso veggonsi i soliti otoliti: la *sagitta* ha la forma precisa d'una mandorla perfettamente intiera.

Rhombus laevis. — In questo pesce è cosa più facile che in altri isolare completo il laberinto membranoso, a motivo dello scheletro craniense che si può distruggere in taluni punti senza ledere le parti che vi stanno riposte. Essendo molto ampi i canali semicircolari ossei ed essendo delicato il tessuto che gli compone, agevolmente son riuscito ad aprirli, togliendone integro il contenuto.

Ho desiderato di far comparire nella descrizione dell'organo acustico dei Teleostei anche questa riguardante il laberinto membranoso del *Rhombus laevis* per due motivi principalissimi; per la discontinuità che esiste fra l'otricello ed il sacchetto e per la mancanza della *macula acustica Retzii*. Oltre a siffatte modificazioni vi se ne riscontrano poi alcune altre di minore importanza, ma che però non voglio trascurar di descrivere succintamente.

La posizione di quest'apparecchio acustico, considerata da un punto di vista generale, non differisce da quella del *Mullus surmuletus*, dell'*Oblata melanura* e degli altri.

Anche qui abbiamo un'escavazione pel sacchetto e per la lagena, anche qui v'ha la *fovea* pel *recessus utriculi*. Il *sinus superior* però giunto in alto s'incurva alquanto in dietro, anzichè star quasi verticale come negli altri pesci sopra ricordati.

Studiato nel suo complesso questo laberinto membranaceo si può dir che sia più lungo che largo, e che la sua altezza misurata dal punto più culminante, formato superiormente dal canal semicircolare anteriore, alla parte più bassa del sacchetto superi d'un buon quarto la larghezza rappresentata da una linea che partendosi dall'estremità superiore della

Digitized by Google

lagena vada a raggiungere una perpendicolare che le scenda dall'ampolla frontale. Anche in questo caso il sacchetto è molto voluminoso se confrontasi con l'otricello.

Non essendo il tessuto perilinfatico provvisto di molte cellule cariche di sostanze grassose, è facile poter distinguere anche a tutta prima diverse particolarità che in altri casi non si scuoprono, altrochè dopo aver deterso il laberinto membranoso con molta accuratezza.

Qui pure l'otricello, costituente la parte principalissima del vestibulo, è un organo tubulare schiacciato sui lati. Perciò vi si posson distinguere una vôlta, un pavimento, una faccia laterale od esterna, una interna o mediana, un'estremità anteriore ed una posteriore. Descrive, recandosi d'avanti indietro, una curva lieve a concavità rivolta lateralmente, termina in avanti nel *recessus* ed in dietro passa nell'ampolla occipitale. Sulla sua vôlta si osserva lo sbocco del *sinus utriculi superior* più in avanti di quello che vedemmo accadere nell'*Oblata melanura*, giacchè posso dire che trovasi fra il confine del terzo anteriore con quello medio. Sulla faccia concava riceve il canal semicircolare esterno poco al davanti del punto da cui si stacca l'ampolla occipitale, e sull'interna scorre il condottino endolinfatico. Nel pavimento dell'otricello non esiste alcuna apertura, nè per quanto mi sia dato a ricercarla ho trovata la *macula neglecta* del Retzius. Il pavimento ha questo di rimarchevole: l'esser cioè un po' convesso esternamente e dall'avanti in dietro.

Oso affermare che nel *recessus* non si trovan differenze con gli altri già studiati. Da questo prendono origine le due ampolle, la frontale e l'esterna. La prima si stacca dalla parte anteriore e più alta ed è diretta nel senso stesso di tutto il laberinto membranoso mentre l'altra partendosi di fianco e più infuori si dirige in traverso per generare il canale orizzontale. L'ampolla posteriore vien dopo l'otricello di cui segue la curva.

Dalle tre ampolle generansi i relativi canali che non sono tutti ad un modo diretti, nè hanno la stessa lunghezza. Togliendo integro il laberinto membranaceo di questo pesce scorgiamo subito come esso diversifichi assai nella distribuzione dei suoi canali da quella più sopra osservata. In questo caso tutti i tre canali più o meno traversan lo scheletro craniense. L'anteriore soltanto è libero per quasi tutto il suo tragitto, tranne che passa in vicinanza della sua metà sotto un ponticello piccolissimo. Partendosi dall'ampolla frontale risale ben presto in alto, ed un poco in dietro, arriva fin sotto la vôlta del cranio dove, formato un bell'arco, ridiscende e ritorna in dentro per raggiunger l'*apex* del *sinus superior*. Il canal posteriore recasi pure in alto come il precedente e quivi, fatta una concavità simile all'altra, discendendo appena si porta internamente. È necessaria questa sua ultima direzione per arrivare al *sinus superior*, giacchè nel punto da cui prende le mosse egli trovasi in un piano più

Digitized by Google

laterale od esterno di quello dell'ampolla che sta in avanti. Il canal semicircolare esterno poi decorre sempre orizzontalmente descrivendo una bella curva a concavità rivolta verso l'otricello, ed imbocca in quest'ultima parte un poco al davanti ed in basso dell'ampolla occipitale. Appena appena più lungo del canal posteriore è quello frontale, mentre è senza dubbio assai più corto di questi due il semicircolare esterno. Lo sviluppo loro relativamente grande fa però contrasto con quello manchevole che si presenta nel *Merlucius esculentus* e che studieremo fra poco.

FIGURA 34.

Laberinto membranoso destro del *Rombus laevis* veduto dalla sua faccia laterale.

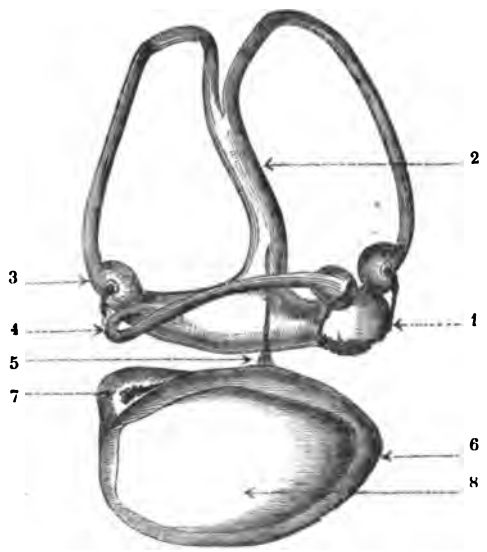

1. Recessus sormontato dalle due ampolle anteriori. — 2. Sinus utriculi. — 3. Ampolla posteriore. — 4. Canale orizzontale e suo rapporto con l'otricello. — 5 Ductus endolymphaticus. — 6. Sacchetto. — 7. Lagena. — 8. Sagitta.

Il *sinus utriculi superior* è nel *Rhombus laevis* relativamente largo ed alto. Non vi si mostra diritto facendo due curve, delle quali una poco dopo essersi inalzato dall'otricello ed un'altra più verso la sua terminazione. La prima curva guarda in dietro e la seconda in avanti. Perciò egli si porta dal terzo anteriore dell'otricello obliquamente verso le parti posteriori esterne del cranio presso a poco lungo una linea inalzata perpendicolarmente dall'ampolla occipitale. Uguale per grandezza durante tutto il suo decorso, si allarga un poco penetrando nella cavità otricolare.

Digitized by Google

In questo caso possiamo dire anco più a ragione che il sacchetto e la lagena sono staccati dal vestibulo, ossia non presentano fra loro continuità di tessuto. Mi è più volte riuscito di togliere integro il laberinto membranoso del *Rhombus* e di vedere che, liberatolo dalle diramazioni del nervo acustico, non si trova altro nesso fra il vestibulo ed il sacchetto se non se per l'intermezzo del *ductus endolymphaticus*. Questo però non è un legame di continuità, ma semplicemente di contiguità. Anzi mi resta a dire che la distanza che separa le due parti è assai grande e qual può esser quella riscontrata e disegnata dal Retzius [1] nel laberinto membranaceo dell'*Anarrhicas lupus*. Per togliere integro questo laberinto ho sempre avuto l'avvertenza di fare uscir la *sagitta* dall'orlo libero del sacchetto, onde il peso di lei non mi avesse a rompere delle parti così delicate.

Il sacchetto ha quivi pure la figura d'una mandorla piuttosto corta ed un poco larga. L'estremità più grossa è sempre in dietro e da questo lato in alto si continua con la lagena. In lui del resto non si hanno da avvertire fatti particolari tranne la mancanza del foro di comunicazione con l'otricello, la presenza dell'apertura del *ductus endolymphaticus* nel suo alto fondo o vôlta e la quasi diretta continuità con la lagena. Quest'ultima parte si può quasi dire che si continui a pieno canale con il sacchetto, giacchè la depressione o strozzatura che si riscontrava negli altri casi, in questo Teleosteo è soltanto parziale e meno che mezza.

Il solco o divisorio testè ricordato occupa l'alto dell'estremità posteriore del sacchetto e la sua faccia anteriore.

Il *ductus endolymphaticus* con pareti sottilissime, membranaceo, una volta staccatosi dall'alto fondo del sacco si porta in su, e dopo aver percorso un certo tratto in mezzo al semplice tessuto perilinfatico guadagna la faccia mediana od interna dell'otricello nel punto culminante della sua convessità. Il suo volume durante questo decorso è sempre uguale fino a che, raggiunta la parete posteriore dell'otricello, vi si allarga appena come in un corpo fusiforme, per poi nuovamente ristringendosi passare sopra il *sinus superior*. Anche in questo caso non mi è stato possibile riscontrare in modo certissimo la sua terminazione, giacchè, adagio adagio assottigliandosi l'ho veduto alla metà dell'altezza del *sinus utriculi* così sottile e piegato da non poterlo più oltre seguire.

Il nervo acustico si divide dicotomicamente. Le sole differenze notevoli sotto tal rapporto sono la mancanza del *ramulus neglectus* e la lunghezza del *ramus ampullae posterioris* che è uguale presso a poco a quello della lagena.

Le aree alle quali fanno capo per terminare sono le tre creste ampollari, la macchia del *recessus*, quella del sacchetto e l'altra della lagena.

---

[1] Retzius, *Das Gehörorgan der Fische*, ec. Tav. X, fig. 5-6.

Digitized by Google

Occupano tutte quante una posizione corrispondente a quella dell'*Oblata melanura* e poco ne differiscono per la forma. Il sacchetto è alquanto più stretto: la lagena è quasi ovale. Il fatto notevolissimo di quest'organo acustico, studiato dal punto di vista delle sue terminazioni nervose, si è la mancanza della macchia del Retzius, la quale da me con accuratezza ricercata non è stato possibile vedere in alcun caso.

Del resto anche nel pesce del quale appresso prenderò a descrivere il laberinto membranoso manca la *macula neglecta* del Retzius.

Finalmente ho da notare che vi si trovano i soliti otoliti. La *sagitta* è un poco curva ed a concavità esterna o laterale, è poco dentata ai suoi orli e presenta una fossetta in vicinanza dell'estremità posteriore.

Solea vulgaris. — Il laberinto di questo pesce, sebbene per molti caratteri concordi col precedente, pur ne differisce e per la direzione dei suoi canali ed ampolle e per la forma dell'otricello e del sacchetto. L'otricello è più lungo dell'altro del *Rhombus laevis*, e non presentasi come lui arcuato lateralmente. I canali semicircolari che in questo si volgevano abbastanza in fuori non lo sono nella *Solea* e si avanzano tanto l'anteriore che l'occipitale seguendo precisamente l'asse delle respettive ampolle. L'ampolla frontale come quella occipitale stanno disposte perpendicolarmente alla lunghezza dell'otricello a differenza di quanto solitamente si osserva, giacchè sempre vi si mostrano sopra più o meno inclinate.

Ed a tali modificazioni relative al vestibulo si uniscon l'altre riguardanti il sacchetto, che in questo caso ha forse una lunghezza minore dell'organo corrispondente del *Rhombus laevis*, ma certamente è più alto e per questo più tozzo. I nessi esistenti fra le due parti del laberinto membranaceo sono qui pur debolissimi, ed affidati quasi in totalità ad un lungo e sottilissimo condottino che dall'una si porta all'altra.

Le superfici alle quali fan capo per terminarvi le diramazioni del nervo acustico sono le macchie del sacchetto, della lagena e del *recessus* e le tre creste acustiche. Manca la papilla del Retzius, la macchia del sacchetto è più corta di quella del *Rhombus* e si trova disposta più vicina al suo gran cul di sacco, più in alto ed anche maggiormente inclinata.

Merlucius esculentus. — Un altro laberinto che merita d'esser conosciuto è quello del *Merlucius esculentus* che differisce molto, anche considerato nelle sue più grossolane apparenze, dagli altri finora ricordati. In questo caso si trova un organo relativamente assai sviluppato, col diametro anteroposteriore che sorpassa di gran lunga gli altri. Anzi posso affermare che il diametro, che partendosi dall'ampolla frontale va allo estremo posterior del sacchetto, è quasi di due buoni quinti più

Digitized by Google

lungo di quello che dall' *apex* del *sinus utriculi* discende al margine libero e più basso della cavità sacculare.

FIGURA 35.

Laberinto membranoso destro del *Merlucius esculentus* veduto da ambedue le sue faccie.

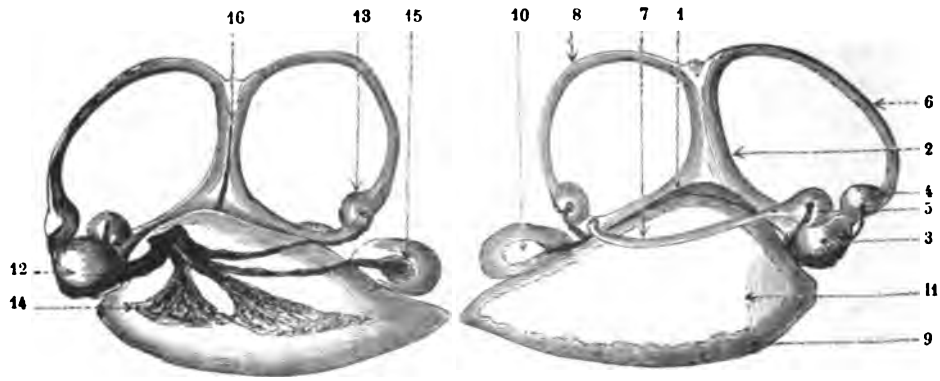

1. Otricello veduto dalla parte esterna. — 2. Sinus utriculi. — 3. Recessus. — 4. Ampolla anteriore. — 5. Ampolla esterna. — 6. Canale anteriore. — 7. Canale orizzontale. — 8. Canale posteriore. — 9. Sacchetto. — 10. Lagena. — 11. Sagitta. — 12. Recessus veduto dalla parte della cavità craniense. — 13. Ampolla posteriore. — 14. Macchia acustica del sacchetto. — 15. Macchia acustica della lagena. — 16. Ductus endolymphaticus.

La parte che vi prende uno sviluppo molto notevole è il sacchetto il quale dalla metà del *recessus utriculi* si porta molto ma molto dietro all' ampolla occipitale; mentrechè il *recessus* ed il *sinus* sono appena sviluppati. Di qui appunto hanno principalmente origine le differenze di diametro or ora ricordate.

Attesa la poca resistenza dello scheletro craniense di questo pesce, e la grandezza di alcune parti del laberinto membranoso, non è difficile d' isolarlo completamente intatto, tanto più che i legami fra l' otricello ed il sacchetto sono abbastanza validi e tali da non permettere che per le più piccole manovre o per il peso degli otoliti le parti inferiori si stacchino da quelle di sopra.

Una gran fossa scavata ai lati del cranio accoglie la maggior parte del laberinto membranaceo predetto. La *fovea sacculi* è aperta in alto e per metà anche sul lato mediano. Due canali semicircolari son racchiusi in dei condotti osseocartilaginei.

L' otricello del *Merlucius esculentus* è pure un tubo schiacciato da due parti, ma però diversamente da quanto si è veduto fino a questo momento. Negli altri casi era schiacciato in maniera che avevasi una faccia esterna o laterale ed una interna o mediana. Nel *Merlucius* invece una di esse

Digitized by Google

è superiore e l'altra inferiore. Ma non è questa la sola diversità che vi si nota, non trovandosi tutto sopra un medesimo piano poichè dall'avanti ove è situato un poco lateralmente si avvia all'interno con la sua parte di mezzo, per poi portarsi nuovamente nella direzione del suo punto di partenza. Inoltre egli è più basso alle sue estremità di quel che non sia nel centro, laddove riceve il *sinus superior*. Tal disposizione del resto è naturale dal momento che egli deve abbracciare i due terzi anteriori della vôlta arcuata del sacchetto.

A lui anteriormente si unisce il *recessus* ed in dietro l'ampolla occipitale. Il *recessus* è relativamente piccolo, vescicolare, e non presenta notevoli differenze con gli organi corrispondenti degli altri Pesci. L'ampolla frontale, anzichè staccarsi dall'estremità anteriore, si diparte insieme all'esterna dalla sua faccia rivolta in fuori. Non ho avvertita che poca o punta differenza fra le due ampolle. L'esterna anche in questo caso trovasi disposta per fianco ed obliqua: la vôlta guarda in su verso la parte superiore della cavità del cranio.

L'ampolla posteriore identica alla frontale vedesi sopra la faccia esterna del sacchetto, molto in avanti della lagena. Da queste tre cavità ampollari si staccano i corrispondenti canali, tutti quanti di uguale dimensione ed anche ugualmente lunghi. Essi dalla ricordata posizion delle ampolle dirigonsi un poco più all'interno per raggiunger l'*apex* del *sinus utriculi* o l'otricello stesso. Infatti il frontale ed il posteriore da fuori portansi in alto ed in dentro verso la cavità craniense, e l'esterno apparisce , per tutto quanto è lungo il suo decorso, in un piano situato lateralmente allo stesso sacchetto.

Presso a poco ad ugual distanza dal *recessus* e dall'ampolla occipitale l'otricello riceve sopra la sua faccia superiore il *sinus* che è bastantemente corto. Formatosi in alto dalla riunione del canale anteriore e di quello posteriore non ci presenta a notare altro, tranne il suo *apex*, che è un piccolo fondo cieco rivolto in dentro ed in su, giacchè i due canali semicircolari ne occupano soltanto la parte laterale.

Il pavimento dell'otricello, ossia la faccia inferiore, parrebbe a tutta prima che non offrisse alcun fatto notevole, mancandovi la *macula neglecta* e secondo quanto Retzius [1] ha scritto a proposito del *Gadus Morrhua*, parrebbe ancora che vi dovesse mancare il foro di comunicazione col sacchetto come nel *Rhombus laevis*.

Io invece esaminando con accuratezza il pavimento dell'otricello vi ho trovata l'apertura di comunicazione che è piccolissima. Numerose preparazioni mi hanno molte volte confermata l'esistenza di questo fatto, tantochè non mi resta più alcun dubbio. Erami già un forte dato, su cui

---

[1] Retzius. *Das Gehörorgan von Gadus Morrhua*, pag. 73, e tavola 12, figura 1-2.

Digitized by Google

basare l' ipotesi dell' esistenza probabile di una comunicazione fra il sacchetto e l'otricello, l'esser queste due parti molto strettamente riunite. Ricercando laddove è più valida l'aderenza fra l'uno e l'altro e dove il tessuto del pavimento presenta delle particolarità di tessitura che farò a suo tempo conoscere, si trova l' apertura preaccennata. È così piccola e così obliqua che difficile riesce il riconoscerla la prima volta: però quando si è conosciuta in un caso tutte le difficoltà si dileguano per il seguito.

La comunicazione fra il sacchetto e l'otricello avviene per mezzo d'un sottile e relativamente non tanto corto canaletto che essendo obliquo non ha per conseguenza le sue aperture perfettamente corrispondenti. In taluni casi questa particolarità rende più difficile l'osservazione, giacchè ad esempio attraverso una delle sue aperture non si vede come un buco, ma vi si scorge sul fondo il tessuto della parete. Essa occupa precisamente la metà del diametro trasverso del pavimento dell' otricello, e sta di contro alla parte posteriore dello sbocco del *sinus superior*. In questo punto il pavimento è anche più largo che altrove. Il condottino che mena dall' apertura ovale del sacchetto a quella corrispondente dell'otricello si dirige, come è naturale, dal basso all'alto ed un po' di fuori in dentro. Denudato per mezzo della raschiatura è due volte più grande di quello che in realtà si presenta allorquando è ricoperto dal suo epitelio. Dirò a suo tempo come il rivestimento pianeggiante della vôlta del sacchetto e del basso fondo dell' otricello si faccia adagio adagio più alto fino a divenir cubico nell' interno del canalino utriculosacculare.

Il sacchetto o scompartimento del laberinto membranoso del *Merlucius esculentus*, a differenza di quanto si osserva nel *Rhombus laevis*, in cui pure non esiste la *macula neglecta* ed il foro od apertura sopra citata, apparisce abbastanza strettamente riunito all'otricello. Ancor quando tolgasi tutto quanto il nervo acustico che vi si reca, i legami fra il sacchetto e l'otricello non si ledono affatto. Ha pure in questo caso la forma di una mandorla, ma però molto allungata, avente la parte più grossa in avanti e sotto il *recessus* e l'altra assai ristretta ed appuntata un poco più in alto e dietro all' ampolla occipitale. Il sacchetto di questo Teleosteo è però anche molto più largo degli altri fin qui ricordati, e per la sua forma sta in mezzo a quello della *Oblata melanura* ed all' altro dell' *Exos lucius*.

Il sacchetto delle pietre nel *Merlucius* non presenta, oltre la già accennata, che una sola apertura, la quale sta in alto ed in dietro sulla sua circonferenza e porta nel cavo della lagena. Quest'apertura è molto più piccola dell' organo al quale per suo mezzo si accede e corrisponde alla parte anteriore della lagena stessa. È leggermente ovolare.

La lagena presentasi come una piccola tasca o vescichetta schiacciata dall'esterno verso l' interno o verso il cavo craniense. Con la sua estremità libera sopravanza sempre d'alcun poco il polo posteriore del

Digitized by Google

sacchetto sopra cui si trova al davanti dell'ampolla occipitale. L'apertura per la quale essa comunica col sacchetto stesso è situata nella sua parte anteriore ed in basso.

Il nervo acustico destinato a questo laberinto membranaceo si divide, come negli altri casi, in due tronchi assai grossi, dei quali uno o l'anteriore è molto più corto dell'altro. Il primo non fornisce fibre nervee altro che al *recessus* ed alle due creste ampollari anteriori, mentre l'altro dà i rami degli epitelii acustici che si trovan nell'ampolla occipitale, nel sacchetto e nella lagena. Il ramo più lungo di tutti quanti è quello lagenare, che di basso risale un poco sulla circonferenza del sacchetto e da questa, dirigendosi quasi orizzontalmente indietro, raggiunge poi la macchia acustica a cui è destinato. In questo laberinto membranoso manca il *ramulus neglectus* facendo difetto, come ho detto anche più sopra, l'area corrispondente composta da una neuroepitelio.

Debbo infine avvertire che la *macula sacculi* è ovale molto lunga e strozzata presso la sua metà. Il nervo destinatole la raggiunge dirigendosi con la maggior parte delle sue fibre dall'avanti verso le parti posteriori. Degli otoliti non presenta particolarità notevoli altrochè quello del sacchetto che è pianeggiante e ripete la forma dell'organo entro cui è contenuto. Esso non è curvo come ad esempio quello del *Dentex vulgaris.*

Tinca italica. — Un bellissimo studio è quello del laberinto membranaceo di questo pesce, in cui si notano importanti modificazioni alla forma che presso a poco è stata fin qui sempre la stessa. Innanzi tutto è da ricordare che non vi manca una sola di tutte quelle parti che, nei diversi individui passati in esame, sono state riscontrate. Così noi vi troveremo tutte quante le macchie acustiche e tutte le cavità, eccettuatane quella che nel *Exos lucius* ha il nome di *cisticola* e che è propria soltanto a lui. Avremo occasione di descrivere e di vedere come sia sviluppato nel laberinto membranoso della *Tinca italica* il condottino che dall'otricello porta nel sacchetto.

Quantunque il vestibulo sia un po' diverso in questo animale pure è giuocoforza riconoscere che le più notevoli differenze si riscontrano nello scompartimento inferiore che è formato dal sacco delle pietre e dalla lagena. Mentre nei Pesci già studiati il vestibulo si vide sempre al disopra dell'altro, nella *Tinca italica*, pure trovandosi questo sempre inferiormente disposto, gli sta anche molto indietro.

Toglier di sito l'organo acustico predetto riesce non tanto agevole accadendo soventi volte che se ne lacerino i rapporti esistenti fra le due parti delle quali si compone. Il condottino utriculosacculare si lacera con grandissima facilità e con lui accade di alterare una delle macchie acustiche più importanti a conoscersi, quella del Retzius, che si trova precisamente laddove egli principia. Inoltre essendo il sacchetto e la la-

Digitized by Google

gena accolti in una escavazione ai due lati della base del cranio e quasi del tutto rinchiusivi, occorre somma delicatezza per aprir largamente la parete ossea onde non lederne la disposizione, tanto più che vi si trovano contenuti non con troppa libertà, scarseggiandovi il tessuto perilinfatico, che in altri casi invece abbiamo veduto esservi abbondantissimo.

L'otricello della *Tinca italica* è corto, schiacciato molto, tanto lateralmente che verso il lato mediano, ed arcuato in fuori. Non ho da notare modificazioni importanti e relative alle parti essenziali che lo compongono. Il suo *recessus* è un organo elegante, vescicolare, da cui prendon in alto nascimento l'ampolla anteriore e l'esterna non per un'apertura comune ma distinta e separata da un certo tratto. I tre canali semicircolari sono assai lunghi e presso a poco tutti uguali. L'orizzontale in questo caso s'inalza più di quel che non sia solito accadere in tutti i precedenti casi. Il *sinus utriculi* è lungo e quasi affatto rettilineo.

FIGURA 36.

Laberinto membranoso sinistro della *Tinca italica* veduto dal lato della cavità cranienso.

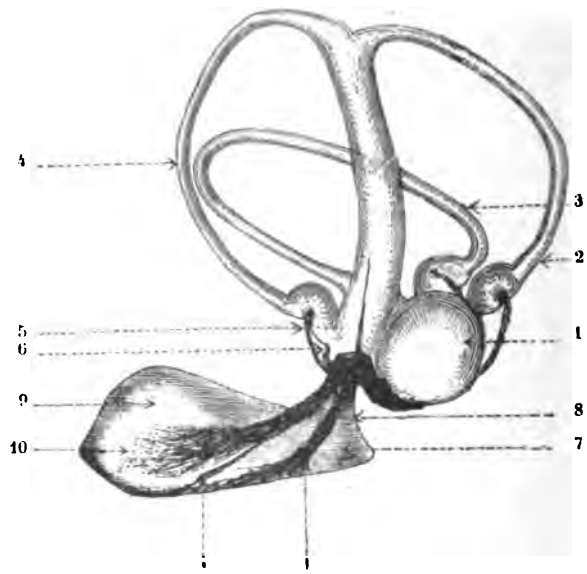

1. Recessus utriculi. — 2. Canale anteriore. — 3. Canale esterno. — 4. Canal posteriore. — 5. Ramo nervoso dell'ampolla posteriore. — 6. Macchia negletta. — 7. Sacchetto. — 8. Colletto del Sacculus. — 9. Lagena. — 10. Macchia acustica della lagena.

Ciò che importa d'osservar bene nel laberinto membranoso della *Tinca italica* si è la forma e disposizione delle parti che prendono ori-

Digitized by Google

gine dallá metà inferiore della vescicola acustica primitiva. Studiando in sito tale organo, e considerandolo nel suo insieme, ci accorgiamo che il vestibulo non si trova sullo stesso piano preciso che occupano il sacchetto e la lagena. Queste due ultime parti dispongonsi in un piano che forma, con quello sopra cui sta il vestibulo, un angolo molto ottuso rivolto lateralmente ed un poco in basso.

Il sacchetto si congiunge al pavimento dell'otricello, laddove questi ha di contro lo sbocco del *sinus superior*, ossia quasi subito al davanti dell'ampolla occipitale. In questo caso il sacchetto e la lagena non stanno più a contatto per una grande estensione con l'otricello, ma vi comunicano solamente per mezzo d'un condottino a pareti assai resistenti. Sono inoltre collocate ambedue queste parti al di dietro del *recessus* e tanto, che la lagena sorpassa di gran lunga il livello dell'ampolla posteriore. Il condotto utriculosacculare si porta, staccandosi dall'otricello, in basso e facendo in linea retta un certo cammino abbocca nel sacchetto come in tutti gli altri casi. Però nella *Tinca italica* si riconoscerebber male le caratteristiche proprie al sacchetto da quelle della lagena, quando pazientemente non si ricercassero, tanto ne differisce la forma e la disposizione da quelle fin qui conosciute.

A scanso di male interpretazioni dirò subito che sacchetto e lagena formano come un organo solo diviso poi in due concamerazioni abbastanza bene e fra loro comunicanti. Questi due organi studiati nel loro complesso si presentano quasi con la forma d'una piccola paletta a manico corto, e disposta in modo che una delle sue facce guardi lateralmente e l'altra dal lato mediano, che un orlo sia rivolto in alto ed uno inferiormente. Arrotondata in dietro termina smussa in avanti e si congiunge, come è visibile nella figura 36, al condotto utricolosacculare con la parte più alta della sua estremità anteriore.

Quest'organo poi è diviso internamente da una tramezza, la quale è dovunque completa tranne in un punto ove rimane la finestra che dal sacchetto porta nella lagena. La tramezza incomincia d'alto ed all'unione dei due quinti anteriori con gli altri situati in dietro, e dirigendosi obliqua di su in giù, d'avanti in dietro e di dentro in fuori divide in due scompartimenti disuguali la parte che nel laberinto membranoso della *Tinca italica* proviene dalla divisione inferiore della primitiva vescicola acustica. Di questi due nuovi scompartimenti corrisponde al sacchetto quello che è situato un poco più in avanti ed inferiormente, e che comunica col basso fondo dell'otricello. La forma di questa appendice è difficile a definirsi, e non saprei meglio descriverla altrochè dicendo che è fatta come una doccia che va ristringendosi in dietro ed affilandosi e che è ricoperta in alto dalla tramezza summentovata. La lagena al contrario è più facile a riconoscersi e mantiene sempre spiccati alcuni dei suoi caratteri, avendo la forma d'una tasca a fondo cieco in alto ed in dietro e schiacciata sui lati.

Digitized by Google

La lagena comunica col sacchetto per mezzo d'un' apertura ovale molto allungata, disposta nella parte posteriore ed esterna del primo e per conseguenza conducente nel punto più basso della seconda. Nella *Tinca italica* abbiamo tutte le diramazioni del nervo acustico come nei precedenti casi, tranne che la lunghezza ed il decorso dei singoli rami viene ad esser modificato in forza delle varianti assai rimarchevoli più sopra descritte. Anche in questo pesce egli si divide in due grosse branche, l'anteriore delle quali non offre alcuna particolarità, mentre nella posteriore si osserva che il ramo destinato al sacchetto è quasi ugualmente lungo quanto quello della lagena. Il *ramulus ampullae neglectae* si stacca dal grosso tronco posteriore fra la diramazione destinata alla lagena e l'altra che si porta all'ampolla occipitale.

Delle aree acustiche in questo caso è da dirsi che è mutata generalmente la posizione tranne per le tre ampollari. Quella del *recessus* trovasi infatti tutta quanta sopra la sua faccia rivolta lateralmente, quella *neglecta* del Retzius sta in corrispondenza della parte più alta e posteriore del condottino utriculosacculare, e quelle del sacchetto e della lagena sono, sulla faccia di queste parti che sta rivolta verso il mezzo dell'animale. Allungata e fusiforme nel primo è larga l'altra del secondo che ha un orlo superiore bene arrotondato a convessità rivolta in alto ed è terminata in basso da una linea quasi retta che ricongiunge le due estremità dell' orlo predetto.

I soliti otoliti albergano nelle diverse cavità di questo laberinto membranaceo. La sagitta in questo caso è sottile, disposta orizzontalmente ed ha la forma d'uno stiletto con la punta rivolta in dietro e l'estremità un poco più grossa verso dove nel sacchetto abbocca il condottino che vien dall' otricello. L'*asteriscus* è relativamente molto grande e riempie quasi tutta la lagena: il suo volume uguaglia e supera talora l'altro del *lapillus*, con questa differenza che egli ha la forma d' una focaccia mentre questi è globoso. L'*asteriscus* naturalmente è collocato per taglio nella lagena.

Cyprinus auratus. — Quasi uguale all'organo in precedenza studiato si presenta il laberinto membranaceo di questo pesce. Il suo studio è abbastanza agevole giacchè si può liberarlo facilmente attesa la poca resistenza presentata dalle parti scheletriche che lo circondano. Tutto al più posso far conoscere che il sacchetto in proporzione della lagena è più piccolo di quel che sia l' altro della *Tinca italica*. Anche l'*asteriscus* è relativamente più grosso ed ha una faccia quasi pianeggiante che è quella che riposa sopra una parte della macchia acustica e un'altra abbastanza convessa e rivolta lateralmente. Mi giova ricordare che non tutto il neuroepitelio che trovasi nella lagena è ricoperto dall'*asteriscus*, ma che ne è soltanto la parte più posteriore.

Il foro che fa comunicare il sacchetto con la cavità della lagena è

Digitized by Google

pure in questo caso ovale, ed ha una direzione dall'alto verso il basso e dall'avanti in dietro. Naturalmente anche nel *Cyprinus auratus* siffatta comunicazione accade nella parte anteriore ed inferiore della lagena.

FIGURA 37.

Laberinto membranoso destro del *Cyprinus auratus* veduto dalla sua faccia laterale.

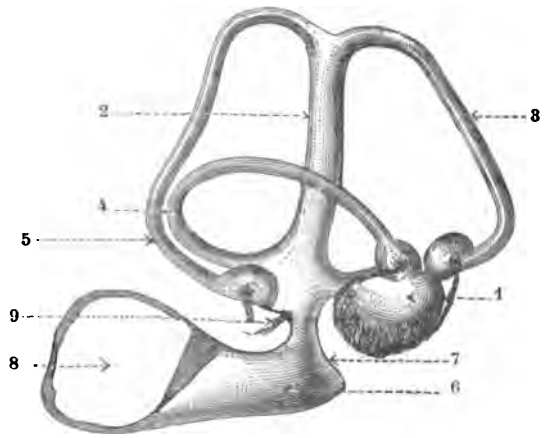

1. Recessus utriculi. — 2. Sinus utriculi. — 3. Canale anteriore. — 4. Canale orizzontale. — 5. Canale posteriore. — 6. Sacchetto. — 7. Condotto che dal sacchetto porta nell'otricello. — 8. Sacchetto col suo otolito. — 9. Macchia negletta del Retzius.

Cyprinus reina. — Non diverso dal laberinto membranoso dei due precedentemente studiati è quello del *Cyprinus reina*, se lo si considera tanto per rispetto alle parti che derivano dalla divisione superiore della vescicola acustica primitiva, quanto per le altre che hanno origine dall'inferiore. Infatti presso a poco ne sono identici per direzione e lunghezza i canali semicircolari, e per posizione e forma le ampolle, l'otricello ed il *sinus*. Tutto al più mi è permesso d'affermare che, fatto il debito confronto, in questo caso si trova il *recessus* appena appena più piccolo e di apparenza meno rotondeggiante, e che la sua macchia acustica, anzichè esser tutta quanta rivolta lateralmente, vi occupa una posizione più anteriore sotto l'ampolla frontale, un poco in basso ed in fuori, quantunque un ramo del nervo acustico si porti anche verso l'ampolla esterna e perciò, in direzione di questa, faccia arrivare un lembettino del neuroepitelio.

Exos lucius. — Fra gli altri merita d'esser ricordato con una certa diffusione l'organo acustico membranoso dell'*Exos lucius*, siccome quello

Digitized by Google

che presenta una parte del tutto nuova, oltre diversi caratteri differenziali con quelli in precedenza studiati.

Il laberinto di questo pesce non è molto alto, ma è per contrario assai lungo. La distanza che passa fra l'estremità posteriore della *cisticola*, organo nuovo e speciale del Luccio, ed il confine anteriore della curva del canale frontale, supera di assai la lunghezza che dall'*apex* del *sinus utriculi* si ha per arrivare al punto più basso del pavimento del sacchetto. Del resto vi dobbiamo al solito studiare da un canto l'otricello ed il suo *recessus*, il *sinus*, le tre ampolle e per di più insieme a queste parti la *cisticola*, e dall'altro un solo organo cavo con due macchie acustiche contenutevi, poichè nell'*Exos lucius* una sola vescichetta fa l'ufficio di sacchetto e di lagena ad un tempo.

L'otricello non ha di notevole altro che l'altezza relativamente maggiore di quella notata in tutti gli altri casi. Termina in avanti col *recessus* che è un organo vescicolare elegantemente arrotondato ed in dietro, in alto ed all'esterno con l'ampolla occipitale ed un poco più in basso e dal lato mediano con il colletto della *cisticola*. L'otricello è sempre un organo schiacciato da due parti, come in tutti i pesci fin qui studiati: ma presenta un pavimento assai più largo e sarei quasi per dir molto simile a quello del *Gadus morrhua* e del *Merlucius esculentus*, essendo per di più anche arcuato in modo da corrispondere alla convessità del sacchetto e da adattarvisi sopra. La parte superiore dell'otricello, da cui si stacca il *sinus*, è la più stretta di tutto il laberinto membranoso.

Non ho alcun fatto di una certa entità da ricordare a proposito degli organi con cui termina anteriormente. Le ampolle non presentano differenze notevoli, come pure i canali semicircolari ed il *sinus superior* che ha rapporto con questi. Dirò soltanto che il canale orizzontale è molto più lungo degli altri due e che occupa una posizione simile all'altra già osservata nel *Cyprinus auratus* e nella *Tinca italica*. Anzichè all'otricello si congiunge alla parte più bassa e laterale del *sinus superior*.

Dall'estremo posteriore dell'otricello però si stacca un organo particolare che ha la forma d'un tubo cilindrico terminante con un sacchetto. Questa nuova appendice è conosciuta col nome di *cisticola* e si trova situata internamente all'ampolla occipitale, ed in basso ed in alto ed in dietro della *macula lagenae*. La direzione della *cisticola* è in principio nel senso del diametro più grande dell'otricello, ma ben presto se ne scosta alquanto abbassandosi. Della grandezza di un canale semicircolare o poco più è il condottino che porta all'appendice sacciforme predetta. Quest'ultima in larghezza non raggiunge alcuna delle tre ampolle. Il suo limite posteriore è più in dietro della lagena, del sacchetto e dell'ampolla occipitale.

Il pavimento dell'otricello in un punto aderisce assai strettamente alla parte più elevata della vôlta del sacchetto. Egli ha una direzione prima di basso in alto e quindi nel senso opposto, e perciò veduto dal-

Digitized by Google

l'interno della cavità otricellare presentasi leggermente convesso nel suo mezzo. La convessità guarda verso il *sinus utriculi*. Proprio di contro allo sbocco di quest'ultima parte appare manifesta nel pavimento la macchia del Retzius ed avanti a lei il foro che dall'otricello conduce nell'interna cavità del sacchetto. L'apertura utricolosacculare è un poco ovale ed allungata dall'avanti in dietro, e più che nel centro del pavimento risiede verso il lato mediano di questo.

Il sacchetto, ogni qualvolta mi è capitato il destro di poterlo esaminare, mi è sembrato aver la forma d'un seme di limone. Perciò vi posso anche in esso distinguere una punta, un'estremità arrotondata ed un corpo elegantemente sviluppato, e che tende a prendere un'apparenza piriforme. La punta, ossia la parte anteriore del sacchetto, arriva proprio a contatto d'una linea abbassata perpendicolarmente sopra lei dal confine che nel *recessus* è posto più in avanti. L'estremità arrotondata od il fondo sta un poco avanti all'ampolla occipitale ed alla *cisticola*. Naturalmente tutto quanto il sacchetto occupa una posizione più bassa e più vicina alla cavità craniense di quella dell'otricello.

FIGURA 38.

Laberinto membranoso dell' ***Exos lucius*** **veduto dalla sua faccia laterale.**

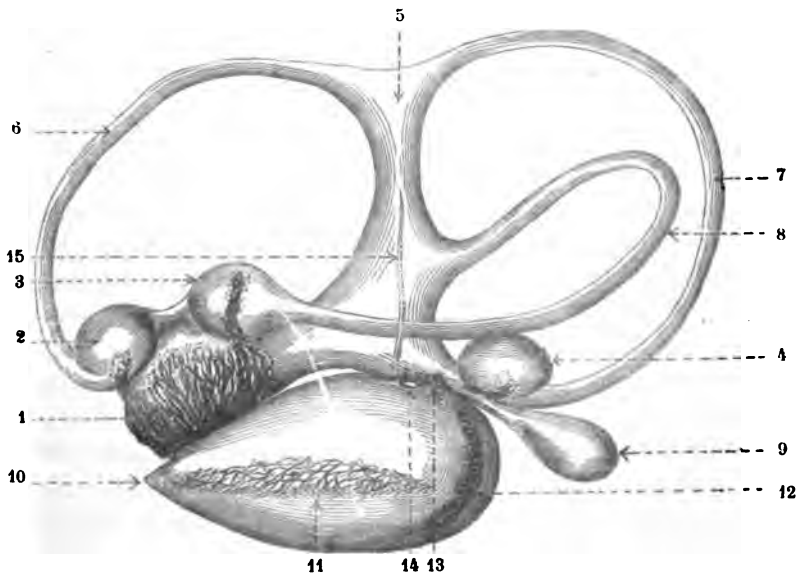

1. Recessus. — 2. Ampolla frontale. — 3. Ampolla esterna. — 4. Ampolla posteriore. — 5. Sinus utriculi. — 6. Canale anteriore. — 7. Canal posteriore. — 8. Canale esterno. — 9. Cisticola. — 10. Sacchetto. — 11. Macchia acustica del sacchetto. — 12. Macchia della lagena. — 13. Macchia negletta del Retzius. — 14. Foro utriculosacculare. — 15. Ductus endolymphaticus.

Nel sacchetto dell'*Exos lucius* esistono due piccole aperturine, delle quali una ormai da noi conosciuta è precisamente il foro che

Digitized by Google

porta nell'otricello e che sta per l'appunto sulla sua vôlta ed un poco lateralmente, laddove il contatto fra le parti che provengono dalla divisione superiore della vescicola acustica primitiva e quelle derivanti dall'inferiore è più stretto che in qualsiasi altro luogo. La seconda apertura trovasi situata sempre sulla vôlta del sacchetto e presso a poco a livello dell'altra testè ricordata, ma con la differenza che sta più dal lato della cavità craniense. Siffatta disposizione è del resto naturalissima, dovendo da tale apertura prendere origine un canalino che risale e si porta sulla faccia mediana dell'otricello fin verso il *sinus utriculi*, ove, sempre più ristringendosi, termina in punta. Quest'apertura è la porta d'ingresso al condottino endolinfatico, di cui, nell'*Exos lucius* come in moltissimi altri animali, non restano altro che semplici vestigia. Lo studio di quest'ultima parte è difficile, non potendola separar dalle altre contigue, essendo fatta da pareti quanto si può mai dire delicatissime.

Del resto nel sacchetto dell'animale di cui adesso mi occupo non esiste una speciale concamerazione o tasca, come nei Teleostei or ora studiati, destinata a ricever la così detta *macula acustica lagenae*. Quantunque quest'ultima non vi faccia difetto, pur la si trova come nell'*Acipenser sturio* situata al polo posteriore della comune cavità del sacchetto, e senza che per lei quest'organo accenni a formare un ricettacolo a parte.

Il nervo acustico, sempre conservando relativamente al modo di dividersi i suoi più consueti caratteri, in questo caso ci presenta delle particolarità ch'io credo opportuno di ricordare. Arrivato sul laberinto membranoso in vicinanza del terzo anteriore della vôlta del sacchetto vi si divide subito nei suoi due grossi tronchi, l'anteriore dei quali passando sotto al pavimento del *recessus* si reca sulla sua faccia laterale per terminarvi ed alle due ampolle anteriori. L'altro ramo dà prima i fasci nervosi che raggiungono immediatamente, dirigendosi in basso, la *macula sacculi* e quindi fornisce due lunghe diramazioni, delle quali una corre verso l'ampolla occipitale e l'altra raggiunge quella estremità del sacchetto che è rotondeggiante, che sta in dietro e dove risiede la *macula lagenae*. Di queste due infinitamente più corta è la diramazione della lagena, che direttamente vi si reca, dopo aver circondata appena la vôlta del sacchetto e dopo aver distribuiti due fascettini che da lei risalgono un poco in alto per penetrare nel fondo dell'otricello fino alla macchia del Retzius. Il ramo dell'ampolla occipitale presenta la particolarità che, staccatosi dal tronco posteriore in cui si divide l'acustico, si porta nel solco che esiste fra sacchetto ed otricello, laddove questi si attaccano, e passa all'esterno ossia lateralmente al condotto che porta nella *cisticola*.

Come in tutti gli altri casi si riscontrano sette aree fatte dal neuroepitelio. La *macula Retzii* qui pure è formata da due metà quasi uguali, la *macula sacculi* è affusata e diretta trasversalmente dall'avanti in dietro sulla parete mediana dell'organo, mentre quella della lagena

Digitized by Google

risede nel cul di sacco od estremità posteriore arrotondata. È semilunare quest'ultima area acustica, a concavità non molto sentita e rivolta verso l'interno del cavo craniense ed ha una direzione dall'alto al basso.

I soliti otoliti si riconoscono sopra le tre aree principali. Nel sacchetto sta l'*asteriscus* collocato di fianco alla *sagitta* ed in modo che l'estremità arrotondata di questa tocca appena l'orlo anteriore di quello. La *sagitta* è dentata superiormente, mentre il suo orlo opposto è regolare.

Conger vulgaris. — Completo del pari è l'organo acustico del *Conger vulgaris*. In lui troveremo una disposizione del tutto nuova, che fa eccezione con quanto è stato veduto in tutti gli altri pesci, anche nei più affini come nelle Anguille comuni. Tale organo è più lungo che alto per adattarsi alla speciale conformazione del cranio schiacciato di questi animali. Non è difficile isolarlo essendo contornato da un tessuto perilinfatico privo di grasso, e tale che per trasparenza mostra subito a chi è pratico dove sien contenuti l'otricello, i canali, il *sinus*, ec. La prima particolarità che ci colpisce si è che veduto dall'interno della cavo craniense presentasi leggermente concavo nel suo insieme. E questa lieve concavità è dovuta in gran parte allo scompartimento inferiore od al sacchetto e lagena che si portano più che in qualsiasi altro caso verso la linea mediana.

Ma il fatto particolare il più saliente ci viene offerto dall'otricello che è lunghissimo ed ha la forma d'un tubo cilindrico e non altrimenti schiacciato dai due lati come in tutti quanti si è finora veduto. Contrasta proprio con quello del *Labrax lupus* che è stretto ed ha due facce abbastanza appianate. L'otricello del *Conger* è situato col suo maggior diametro dall'avanti in dietro. Incominciando dal *recessus* si porta un poco verso l'esterno per poi ricurvarsi sul lato mediano, ossia verso la cavità craniense. In questo tubo immette al solito nella parte superiore e nel punto ove i tre quinti anteriori si continuano con gli altri due il *Sinus utriculi*. In avanti ha dunque il *recessus* che è un organo quasi completamente sferico e d'un diametro un poco più largo. Posteriormente poi fa seguito con l'ampolla occipitale, che da lui appena appena s'inalza formando un angolo ottuso ad apertura anteriore. L'otricello veduto di fianco si presenta limitato in basso da una superficie non perfettamente piana ma che dal *recessus* sale un poco fino a livello d'una linea perpendicolare che discenda dal *sinus*, e poi dolcemente ritorna in giù raggiungendo l'ampolla occipitale. Apertissimo è l'angolo che per ciò si forma dal pavimento dell'otricello.

Guardato dalla parte interna il pavimento dell'otricello non si mostra largo dovunque, poichè la sua metà anteriore è più ampia di quella posteriore. Presso a poco di contro allo sbocco del *sinus superior* lo si vede ristretto ed un po' rialzato, ed è quivi che riposa la *macula neglecta*. Siffatto ristringimento si collega all'essergli posto a fianco il

Digitized by Google

canale semicircolare esterno che poco dopo vi abbocca. I tre canali semicircolari non formano delle belle ed eleganti arcate come in altri casi, inalzandosi poco i due verticali e non sporgendo molto lateralmente l'esterno. In conseguenza di ciò il *sinus utriculi superior* è cortissimo e si dirige dall'alto in basso e di dentro in fuori. Delle tre ampolle l'esterna ci offre la particolarità d'aver la sua vôlta che guarda internamente, mentre la parte che le corrisponde nel *Mullus barbatus* e *Surmuletus*, nel *Rhombus laevis* e nel *Labrax lupus* volgevasi all'interno e nel *Gadus morrhua* e nel *Merlucius esculentus* verso l'alto. Questa particolarità ha rapporto con il fatto consistente nell'essere il relativo canale poco arcuato. La lunghezza di quest'ultimo come degli altri due è presso a poco la stessa.

Finalmente ho da notare, parlando sempre dell'otricello, che vi si trova sul fondo un'area ove riposa la *macula acustica neglecta* di contro allo sbocco del *sinus superior*. Per quante indagini abbia fatte non mi è riuscito mettere in sodo l'esistenza d'un'apertura di comunicazione fra il sacchetto e l'otricello.

Sta discretamente riunita al vestibulo la parte inferiore del laberinto membranaceo. In avanti il rapporto fra l'uno e l'altra è maggiore che in dietro, dove si discostano lasciando uno spazio in cui scorrono i nervi della lagena e dell'ampolla occipitale. Posso dire che il sacchetto tocca più da vicino il fondo dell'otricello nei due terzi anteriori di questo.

FIGURA 39.

Laberinto membranaceo destro del *Conger vulgaris* veduto dalla sua faccia mediana.

Quest'organo è più lungo che alto, e la vôlta del sacchetto è più strettamente connessa al pavimento dell'otricello di quello che non sia in tutti gli altri Teleostei tranne il *Gadus* ed il *Merlucius*.

Però i legami che fra loro esistono non son tali da resistere alle manovre non troppo delicate. Una gran differenza, ad esempio, passa fra questa disposizione e quella che vedesi nelle parti corrispondenti del *Gadus morrhua* e del *Merlucius esculentus*.

Digitized by Google

Il sacchetto presenta pure in questo come nella maggioranza dei casi la forma d'una mandorla avente una delle sue facce un po' concava, ossia quella che guarda il piano che dividerebbe d'alto in basso e dall'avanti in dietro in due metà uguali la testa dell'animale. Con lo spazio di questo sacco comunica la lagena posteriormente in alto. La sua estremità anteriore si trova sotto il *recessus* e l'altra non passa oltre l'ampolla occipitale. Un fatto notevolissimo, da me scoperto soltanto in questo pesce, si riscontra nel sacchetto, ed ha un legame molto importante con l'otricello. Voglio parlare d'un'appendice cava che dall'alto fondo del primo si stacca per addossarsi intimamente alla faccia inferiore del pavimento del secondo.

FIGURA 40.

Pavimento dell' otricello del *Conger vulgaris.*

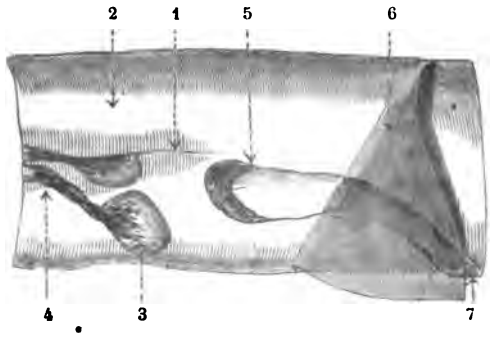

1. Sprone che divide in due il pavimento dell' otricello nel punto ove imbocca il canale orizzontale od esterno. — 2. Termine del canale predetto. — 3. Macchia del Retzius. — 4. Suo nervo. — 5. Sacco endolinfatico. — 6. Parete della vôlta del sacchetto sollevata. — 7. Apertura del condottino endolinfatico nella vôlta del sacchetto.

Facendo, mediante tagli opportuni, la preparazione in modo da lasciar soltanto in sito il pavimento dell'otricello e la vôlta del sacchetto e dopo averla bene distesa, si scorge al davanti della *macula neglecta* del Retzius una formazione vescicolare piriforme, piuttosto schiacciata, continuantesi in un lungo e relativamente ampio canale che si porta anteriormente, un poco obliquo verso il lato mediano e che termina in un' apertura ovale. Studiando con accuratezza il foro che rappresenta quest' ultima lo si vede situato nella vôlta del sacchetto, mentre la parte a fondo cieco di tale appendice cava sta adesa alla faccia inferiore del pavimento dell' otricello. Infatti per staccare la vôlta del sacchetto dal basso fondo dell' altro rimane attaccata alla prima soltanto una parte del lungo e largo collo di quest' appendice ch' io chiamerò fin d' ora *sacculus endolymphaticus* ed alla seconda tutta la rimanente. Isolando o meglio scuoprendo in questa guisa il sacco endolinfatico si vede che il suo fondo cieco è tappezzato

Digitized by Google

da un epitelio diverso da quello delle sue altre parti e del condottino endolinfatico.

Infatti nel fondo cieco trovasi un epitelio cilindrico con delle granulazioni d'un pigmento colore arancione, mentre in tutto il resto esso è pianeggiante. Soltanto nel collo, in prossimità del punto dove è la sua apertura nel sacchetto, esistono due piccole papille d'epitelio cilindrico e simili, menochè nelle proporzioni, a ciascuna metà della *macula neglecta*. Esse non sono fra loro a contatto, una essendo presso l'apertura ed un'altra più alta; una guarda lateralmente ed una verso la cavità craniense. Queste particolarità del resto si comprendon subito dando uno sguardo alla qui acclusa figura. Nei preparati già induriti nell'acido osmico e messi poi nel bicromato potassico son riuscito, strisciando dolcemente sul sacco endolinfatico, a portar fuori dalla sua apertura sacculare tutto quanto l'epitelio cubico del suo alto fondo, ed esaminarlo per tal guisa isolato ed a conservare integro l'organo che lo conteneva.

Non son però riuscito una sola volta a distaccare il sacchetto endolinfatico dalla parete che forma il fondo dell'otricello, tanto valida ne è l'aderenza.

Il nervo acustico raggiunge questo laberinto membranaceo in corrispondenza del solco che separa l'otricello dal sacchetto e subito dietro il *recessus*. Accade perciò che egli, pur dividendosi nei due soliti rami principali, ce ne offra a studiare uno cortissimo ed un altro ad andamento molto lungo. Il ramo destinato al *recessus* ed alle due ampolle frontale ed esterna ha poco cammino da fare, mentre quello che si porta indietro deve compiere un tragitto non indifferente, prima di toccar la lagena o l'ampolla occipitale. Il ramo posteriore in cui si divide l'acustico ben presto si bipartisce dando un grosso tronco che va sulla faccia mediana del sacchetto ed un altro che giunto sotto al mezzo dell'otricello fornisce una diramazione che incomincia a discendere ed un'altra che prosegue rettilinea. Questi due ultimi grossi fasci nervosi scorrono lunghesso il solco che trovasi fra il pavimento dell'otricello e e la vôlta del sacchetto. Non è certo se il ramo della *macula neglecta* in questo caso nasca dall'altro della lagena. Numerose osservazioni mi avrebbero invece dimostrato come egli si stacchi dal grosso tronco posteriore dell'acustico appena ha dato i nervi al sacchetto. Si reca egli in dietro con gli altri, finchè giunto in prossimità del luogo dove è la sua area acustica si rivolta in su ed un poco in avanti perforando la parete dell'otricello.

Nel laberinto membranaceo del *Conger vulgaris* si trovano la macchia del *recessus* situata sul pavimento ed in parte nella faccia esterna o laterale di questo, le tre creste ampollari, la macchia del sacco e della lagena e la papilla del Retzius. L'epitelio acustico dell'ampolla esterna è rivolto in alto ed in avanti e quello del sacchetto occupa la parte anteriore della sua faccia mediana. Quest'ultima area, a cui fan capo per

Digitized by Google

terminarvi alcuni grossi fasci nervosi, è ellittica con un piccolo strozzamento presso la sua parte di mezzo, ed è diretta dall'alto al basso e dall'avanti in dietro. Le altre aree acustiche non mi hanno presentate differenze notevoli tranne quella del Retzius composta di due metà situate l'una vicinissima all'altra ma non a contatto perfetto. Non sono rotondeggianti, ma ovali, ed una è disposta in avanti e l'altra in dietro. Trovansi nel punto in cui il pavimento dell'otricello è più angusto e rilevato, nè vi stanno sopra un medesimo piano. Questa macchia, confronto fatto con l'organo corrispondente di molti altri pesci, apparisce nel *Conger* bene sviluppata. La metà più esterna riposa sulla parete che è a contatto coll'ultimissima parte del canale orizzontale e l'altra proprio sul pavimento dell'otricello.

Anguilla vulgaris. — Mentre macroscopicamente esaminato l'organo acustico membranaceo di questo pesce sembra identico all'altro or ora descritto, pur vi si trovano delle varianti molto notevoli. Consisterebbe una di queste, secondo Retzius, nella presenza d'un piccolissimo forellino, che non si riescirebbe a porre in vista altrochè con moltissima difficoltà e che dal pavimento dell'otricello condurrebbe nel sacchetto. La posizione di questo sarebbe al davanti della *macula acustica neglecta.*

Per quanta cura abbia messa in pratica per veder se ne scuopriva la posizione e se mi riesciva trovarlo, pur nonostante a me non è bastato l'animo d'aver modo d'accertarne l'esistenza. E sì che le preparazioni da me fatte riusciron benissimo avendo impiegate delle Anguille molto grosse. Del resto non v'è da dire che questa indagine nel caso presente possa incontrar molte difficoltà, perchè essendo bello e ampio l'otricello è cosa agevole isolarne il pavimento per osservarlo tutto disteso sotto il campo del microscopio.

L'altra particolarità poi si riferisce alla mancanza del sacchetto e condottino endolinfatico da me trovati nel *Conger vulgaris* in cui gli vidi collocati sotto il pavimento dell'otricello, con un epitelio speciale pigmentato nell'alto fondo e con un collo lungo e diretto dall'esterno un poco verso l'interno. Nella *Anguilla vulgaris* invece la conformazione del condottino endolinfatico e la presenza dell'apertura fra il sacchetto e l'otricello ci fa rammentar piuttosto il laberinto membranoso della *Murena Helena.*

Murena Helena. — Anche in quest'animale le cose presso a poco stanno come nell'Anguilla, tantochè io non avrei avuta ragione di riportarne un breve cenno se non fosse stato per motivo di dichiarare che in lui pure non son riuscito a porre in chiaro l'esistenza del foro utriculosacculare. Molto ampio è al solito l'otricello e facile ne è l'esame del pavimento. Il *recessus utriculi* mi sembrò relativamente un pochettino più ampio di quello che apparisce nel *Conger* e l'ampolla frontale

Digitized by Google

meno inclinata sul suo asse. Del resto le altre parti derivanti dalla divisione superiore della vescicola acustica primitiva sono identiche, come pure quelle inferiori.

Dall'esposizione che ha preceduto, relativa all'organo acustico membranoso dei Teleostei, apparisce che esso si compone di alcune parti che esistono dal primo all'ultimo e di altre che cambiano col mutar della specie. Così trovansi in tutti quanti le seguenti aree acustiche: la macchia del *recessus*, le tre creste delle ampolle e l'epitelio composto del sacchetto e della lagena. Manca invece in alcuni la *papilla neglecta* del Retzius, *Rhombus laevis* e *Solea vulgaris*, ed in altri è ridotta ai minimi termini, *Labrus turdus*. E mentre per i più la macchia acustica della lagena è accolta in un sacchetto speciale, *Mullus barbatus*, *Surmuletus*, *Oblata melanura*, ec., nei meno si trova al polo posteriore del sacchetto, *Esox lucius*.

Il vestibulo che sta ad immediato contatto con gli organi provenienti dalla divisione inferiore della vescicola acustica primitiva nel *Gadus morrhua* non lo è punto nel *Rhombus laevis*, in cui serve di nesso fra le due parti il solo condottino endolinfatico. Un foro stabilisce la comunicazione fra il pavimento dell'otricello, come ho dimostrato più sopra, e la vôlta del sacchetto nel *Merlucius*, mentre manca od è richiuso nel *Dentex vulgaris*, nel *Labrax lupus* ed in quasi tutti gli altri. Ascende verso il *sinus utriculi superior* il condottino endolinfatico della maggior parte dei Teleostei e vi manca del relativo sacchetto, mentre nel *Conger* si sdraia sotto il pavimento dell'otricello ove termina con un cul di sacco provvisto d'un epitelio particolare pigmentato.

Ho voluto ricordare nuovamente in questo luogo tali caratteri differenziali perchè si comprendano anche meglio le ragioni che mi hanno costretto a diffondermi tanto nella descrizione del laberinto membranoso dei Pesci Teleostei.

Elasmobranchii — Chimaera monstruosa. — Dai Teleostei ai primi Elasmobranchii il passaggio è sempre graduato specialmente quando, avanti di salire allo studio dei Plagiostomi, si possan prender di mira, come ha fatto il Retzius, gli Olocefali. Il laberinto membranaceo della *Chimaera monstruosa* sta precisamente fra quello degli ultimi pesci studiati e gli altri dello *Scyllium Stellare*, *Spinax Acanthias*, *Squatina Angelus*, *Dasybatis Asterias*, *Torpedo narce* e *Myliobatis noctula*. Nel primo trovansi alcune particolarità che sebbene non conosca per propria scienza, essendomene mancato l'opportuno materiale, pur desidero far notare, attenendomi a quanto ho appreso dalla bellissima Memoria dell'illustre anatomico di Stocolma.

Quantunque nella *Chimaera monstruosa* si conservin molti dei caratteri spettanti all'organo acustico dei Teleostei pure vi son poche e note-

Digitized by Google

voli differenze, le quali per mostrarsi la prima volta in questo animale vi hanno anche dei caratteri di semplicità quali non è poi dato in altri casi di riscontrare. S' incomincia dal dire che il vestibulo vi conserva sempre pressochè tutte le stesse apparenze, tranne che il *recessus* non è più l'intermediario diretto fra le due ampolle anteriori e l'otricello. Queste due ampolle comunicano con l'estremo otricolare posto in avanti, mentre il *recessus* non ha con loro alcun rapporto, e si unisce soltanto con l'otricello mediante un condottino assai corto che è conosciuto col nome di *ductus utriculi*.

Del resto la parte principale del vestibulo nella *Chimaera monstruosa* occupa una direzione ed ha una forma grossolanamente corrispondente a quella avanti descritta e vi apparisce come un organo tubulare che presenta un'estremità anteriore legata alle ampolle frontale ed orizzontale, una posteriore che si unisce a quella occipitale, una vôlta in cui sbocca il *sinus utriculi superior* ed un pavimento sotto al quale trovasi, verso le parti laterali, il *recessus* e verso il lato mediano il sacchetto.

I tre canali semicircolari si comportano secondo il solito, sboccando l'anteriore e l'occipitale nel *sinus* e l'esterno nell'otricello. Nel *sinus* esiste un' appendice digitata assai notevole per il suo sviluppo ed è la parte corrispondente all'*apex* degli altri animali.

Una delle più importanti particolarità e differenze fra questo laberinto membranaceo e gli altri è senza dubbio la separazione incompleta del *recessus* dall'otricello a cui è legato soltanto per mezzo del canaletto conosciuto col nome di *ductus utriculi*, e la comunicazione che fra lui ed il sacchetto si stabilisce abbastanza ampia e che si chiama *canalis recessusacularis*. Il *recessus* è un organo vescicolare che tende a presentarsi piriforme, situato sotto ed un poco all'esterno dell'otricello. In esso notansi due aperture delle quali una conduce nella sovrastante cavità otricolare e l'altra nel sacchetto; e sul fondo ed un poco lateralmente vi si vede la macchia acustica.

Il sacchetto, che pure è un organo vescicolare, sta pur sempre sotto all' otricello, ma un poco dal lato mediano. Fra loro esiste una comunicazione abbastanza ampia, rappresentante il canale utriculosacculare alla cui estremità posteriore è situata la *macula acustica neglecta*. In questa cavità, derivante dalla divisione inferiore della primitiva vescicola acustica, si devon descriver tre aperture come negli altri casi, senonchè diverse, mancandovi quella di comunicazione con la lagena ed essendovi quest' ultima rappresentata da una semplice macchia che si continua con quella *sacculi* e che non è altrimenti contenuta in uno special diverticolo. Per conseguenza nel sacchetto esiste il foro utriculosacculare, quello che conduce nel *recessus* e l'altro dal quale prende origine il *ductus endolymphaticus*. Quest' ultima parte stabilisce poi un' altra differenza con l'organo acustico dei Teleostei, giacchè sorgendo dalla vôlta del sacchetto ed all' interno dell'otricello, lungo questo ed il *sinus superior* ri-

Digitized by Google

sale in alto, traversa la cassula acustica e la vôlta craniense portandosi diritto nel tessuto sottocutaneo, donde poi seguitando ad ascendere perfora la pelle per aprirsi all' esterno.

Scyllium stellare. — Il laberinto membranaceo che adesso sto per descrivere mi è sembrato degno della nostra attenzione perchè si presenta ancora un poco più complicato del precedente, mentre vi si vedon sempre i canali bene arcuati e quali si potrebbero aver nei Teleostei. A prima vista non si direbbe che fra l' organo acustico dello *Scyllium* e l' altro di quest' ultimi vi corra tanta diversità.

Non è sempre facile ottenere uno di questi laberinti completamente isolato: anche quando lo si abbia tolto completo non riesce subito di scuoprirvi l'intricata disposizione delle sue parti. Egli è contenuto tutto quanto nella cartilagine che lateralmente ed in basso forma parte del cranio di questo animale. Lo spazio ove si trova non è una semplice cavità, ma sibbene è pur esso un laberinto e si modella starei quasi per dire esattamente sopra il delicatissimo organo che v' ha ricetto. Perciò devesi notare un astuccio od acetabolo per il *recessus*, tre condotti per i canali che vi albergano eccentricamente, ed una gran cavità per il sacchetto e l'otricello. Quest' ultimo spazio è il più ampio di tutti ed è quivi che fra laberinto cartilagineo e laberinto membranoso s' incontra un tessuto perilinfatico in molta più abbondanza di quello che tutto attorno circonda le rimanenti porzioni dell' organo acustico.

Ripensando a siffatta disposizione si comprende come non sempre riesca liberarlo intiero, essendo proprio il caso di dire che per toglierlo conviene adagio adagio con la punta d' uno strettissimo coltellino incidere ed asportare i ponti e le prominenze che lo trattengono. Nel maggior numero dei casi si tagliano le pareti del sacchetto od i canali, quando non si strappano; cosa che del resto è assai più dannosa. Nonostante tale difficoltà io ne posseggo alcuni esemplari completi.

Una volta isolato, il laberinto membranaceo dello *Scyllium stellare* apparisce d' una forma abbastanza elegante e svelta. I suoi canali bene arcuati e meglio sviluppati contribuiscono a dargli questo effetto.

Anche qui devesi distinguere ciò che proviene dalla divisione superiore della vescicola acustica primitiva da quanto si sviluppa dall' inferiore. A tutta prima se ne scorgono peggio i limiti e non così bene come ad esempio riuscivamo a scoprirli nel *Rhombus laevis*, nella *Solea vulgaris* ed in altri. Con un po' d' attenzione del resto si arriva sollecitamente a risolver questa difficoltà e si vede che nello *Scyllium stellare* devonsi noverare le stesse parti precise che abbiamo descritte nei Teleostei, tranne alcuni particolari relativi al *sinus utriculi superior*.

Nelle parti superiori quello che a prima giunta può trarre in inganno è senza dubbio il modo col quale si dispongono i tre canali. Dalla loro disposizione possiamo credere che esista il predetto *sinus*, almeno con i

Digitized by Google

soliti caratteri, mentre in realtà non vi si riscontra. Il canale posteriore, se pure in apparenza sembra che comunichi in su con uno spazio a comune con l'anteriore, in fatto non vi si unisce e scorre libero fino ad un punto più basso ove, come vedremo, presenta un nuovo ed importante rapporto con l'alto fondo del sacchetto.

L'otricello in queste pesce apparisce sempre sotto la forma d'un tubo schiacciato dalle due solite parti, ed ha una vôlta ed un pavimento. La sua direzione è dall'avanti in dietro e di basso si dirige in alto. Egli incomincia con un cul di sacco anteriormente in dentro ed in giù e salendo grado a grado va a terminare laddove in lui abboccano il canal frontale e l'esterno. Giace al di fuori del sacchetto ed ha con questo delle aderenze abbastanza valide. Durante il suo tragitto abbiamo campo d'osservare dei fatti notevoli relativi al modo col quale si unisce alle ampolle, al suo *recessus*, ai canali predetti ed alla maniera con la quale si stabilisce una comunicazione fra l'otricello e la cavità del sacchetto. Le ampolle qui pure non fuoriescono direttamente dalla parte anteriore del *recessus*, avendo con questo un rapporto soltanto mediato e simile all'altro che vedemmo esistere nella *Chimaera*. Si può dir con sicurezza che le ampolle anteriori si trovano più verso le parti laterali del laberinto membranaceo anzichè esser un po' situate verso la cavità craniense. L'ampolla anteriore partesi dalla porzione più alta e laterale del cul di sacco col quale incomincia l'otricello e vi si stacca con un canaletto cortissimo. L'esterna prende poi origine da quella faccia dell'otricello che sta rivolta in fuori, ed essa pure ha un corto condottino situato a contatto, ma un poco sotto ed in avanti dell'altra ampolla. Comunica pure con questa parte iniziale dell'otricello anche il *recessus*, il quale non sembra più un rigonfiamento omogeneo fatto in un tubo, rammollito dal calore, soffiandovi dentro. Il *recessus* ha stretto legame con l'otricello, e perciò si trova situato inferiormente alla porzione anteriore del pavimento poco lungi dalle due ampolle predette. Nel caso che adesso consideriamo ci si presenta il *recessus* come un diverticolo o come una tasca comunicante con l'otricello alla maniera stessa con la quale la lagena fa seguito al sacchetto nei casi nei quali esiste uno strozzamento molto sensibile. Il *recessus* mi fa l'impressione, considerato dal punto di vista della sua forma, della borsetta di una *Calceolaria*. In questo fiore tutti sanno benissimo come stia la borsetta e come presenti un'apertura, che nel caso nostro pure esiste, e che serve di porta fra l'otricello ed il suo *recessus*. Siffatta appendice sta per la maggior parte in mezzo al tubo otricolare ed al sacchetto.

Nel tubo schiacciato rappresentante l'otricello non è da prendersi in considerazione altrochè il pavimento ove esiste un foro allungato, in modo speciale disposto affine di poter servire alla comunicazione di lui e del *recessus* col sacchetto. Di quest'apertura del resto ne voglio riparlare più tardi. L'otricello finalmente termina in dietro nei due canali

Digitized by Google

delle ampolle anteriori, ricevendo il frontale nella sua parte che guarda in avanti ed in su e l'esterno nell'altra rivolta in dietro. Come si vede da questa descrizione manca un vero e proprio *sinus utriculi superior*, decorrendo l'otricello dello *Scyllium* quasi rettilineo, quando non si voglia considerare in sua vece quella porzione che si trova al di là del limite superiore dell'apertura utricolosacculare.

L'andamento del canal frontale è il seguente: si dirige in principio un poco in avanti ed in su per formar poi un bell'arco e ridiscendere fin presso o poco sopra la metà dell'altezza dell'intiero laberinto. L'esterno camminando sempre orizzontale viene assai in fuori e molto in dietro, dopo aver rasentato il terzo canale. Quest'ultimo è immensamente più lungo degli altri due, e prima di terminare sembra che si allarghi, non potendosi veder così facilmente il punto in cui penetra nell'otricello. Il terzo canale con la respettiva ampolla presenta le più notevoli differenze: non più comunica con l'otricello ma col sacchetto. A rigor di termine non lo si dovrebbe dir semicircolare, descrivendo un circolo quasi completo, ossia interrotto soltanto dalla presenza della sua ampolla. Per apprezzar bene la diversità che qui si presenta occorre ricordare come nei Teleostei si vede l'ampolla occipitale continuarsi direttamente con la cavità otricolare. Nello *Scyllium stellare* l'ampolla per la prima volta comunica soltanto col suo canale, col quale fa seguito da ambedue le sue parti estreme. Avanti tutto per raccapezzarsi circa la posizione di questo terzo canale occorre precisar come stia l'ampolla occipitale. La si trova sulla faccia mediana del laberinto membranaceo, un poco sopra ed in avanti alla lagena ed ha il suo diametro più lungo diretto dall'alto inferiormente e verso le parti posteriori. Dall'estremità che in quest'ampolla è in dietro se ne stacca il relativo canale il quale, asceso appena un tantino, si ricurva in avanti ed in alto per ridiscendere e cominciare a trovarsi in rapporto con l'otricello, nel punto intermedio agli sbocchi degli altri due canali. Quivi giunto prende per un poco aderenza con l'otricello e poscia abbandonando l'amplesso dell'uno tocca una piccola area della vôlta del sacchetto, ritornando subito dopo all'estremità dell'ampolla che è opposta all'altra da cui si è partito.

Egli finalmente ha un'apertura che lo fa comunicar col sacchetto laddove per un piccolo spazio fra l'otricello e l'ampolla posteriore viene a contatto di questi. In tal canale trovasi perciò un foro nella parete che guarda in avanti ed un poco lateralmente. La forma di siffatta apertura è ovale, col diametro maggiore diretto dal di sopra in giù: questa comunicazione è chiamata *ductus canalis posterioris*. Tal condotto è d'una cortezza straordinaria nello *Scyllium*, trovandosi l'apertura che sta nel sacchetto quasi a contatto dell'altra che esiste nella parete del canale. Però siffatta disposizione, rudimentaria nel caso di cui ci occupiamo, ci apparirà marcatissima in seguito quando avremo occasione di descrivere il

Digitized by Google

laberinto membranaceo delle Razze e delle Torpedini. Allora vedremo che il canal posteriore si riunisce al sacchetto per un lungo e sottil canalino, e vedremo altresì che non esiste altro legame fra questa parte e le altre che compongono il laberinto membranaceo, mentre nello *Scyllium stellare*, egli sta aderente anche alla faccia mediana dell'otricello.

FIGURA 41.

Laberinto membranaceo sinistro dello *Scyllium stellare* veduto dalla sua faccia mediana.

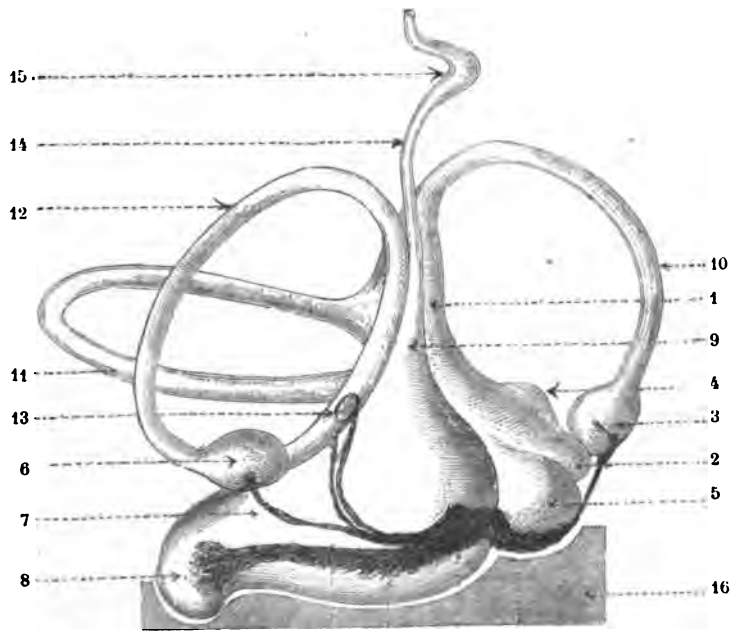

1. Otricello nella sua parte alta. — 2. Otricello nella sua parte più bassa. — 3. Ampolla frontale. — 4. Ampolla esterna. — 5. Recessus. — 6. Ampolla occipitale. — 7. Sacchetto. — 8. Lagena. — 9. Collo del sacchetto laddove se ne stacca il *ductus endolymphaticus*. — 10. Canal frontale. — 11. Canale esterno. — 12. Canale occipitale. — 13. Apertura del *ductus canalis posterioris*. — 14. *Ductus endolymphaticus*. — 15. *Saccus endolymphaticus*. — 16. Cartilagine che racchiude quest'organo dell'udito.

Il *ductus canalis posterioris* si trova dunque sulla parte alta del sacchetto, laddove quella guarda in dietro ed all'interno, e dove è bene arcuata. Il canale per prendervi l'accennato rapporto è costretto ad abbassarsi un pochino ed a formare un infossamento lievissimo imbutiforme. È in prossimità del foro, formatosi fra sacchetto e canale, che si trova in questi pesci la macchia negletta del Retzius, mentre ella esisteva nei

Digitized by Google

Teleostei e nella stessa *Chimaera* sul pavimento dell'otricello di contro al punto in cui vi si univa il *sinus superior*. La macchia negletta è posta precisamente sulla porzione inferiore della cornice limitante l'apertura del *ductus canalis posterioris*.

Finalmente ho da ricordare che la porzione del canal semicircolare predetto, situata fra tale apertura e l'ampolla, è più sottile che altrove e perciò facilita le lacerazioni che vi si producono anche per le più delicate manovre necessarie quando si cerca d'isolare completo dal laberinto cartilagineo quello membranoso che vi sta dentro.

Al solito la porzione inferiore di questo organo acustico è composta di due sole vescichette ossia del sacchetto e della lagena. A tutta prima, e lo dissi più sopra, non se ne conoscono i limiti, specialmente a motivo del già accennato particolarissimo atteggiamento dei canali semicircolari. Però, ponendosi accuratamente ad isolar queste parti, le si vedono avere la forma d'un vero e proprio sacchetto la cui apertura stia in alto ed il fondo cieco in basso. Son collocate anche adesso all'interno dell'otricello ossia verso il cavo craniense, ed occupano la metà inferiore di tutto il laberinto. Il sacchetto trovasi in avanti e la lagena in dietro. Il primo è un organo vescicolare che ha rapporto diretto con l'otricello, col suo *recessus* e col canal posteriore. Ci si mostra come una vera e propria tasca dalla quale si passi in alto nelle porzioni vestibulari superiori e si ascenda in un condotto speciale corrispondente a quello endolinfatico già conosciuto altrove. Il condotto che si stacca dall'alto fondo o vôlta del sacchetto gli fa prendere un'apparenza periforme caratteristica.

È difficile, non impiegando molta pazienza, riconoscer tutte le particolarità esistenti nel sacchetto degli Elasmobranchii. Basti il dire che vi si trovano molte aperture che noverate a cominciar da quelle anteriori sono: l'apertura recessosacculare, l'otricolosacculare e quelle del condotto endolinfatico, del canal posteriore e della lagena.

Di queste cinque aperture la più difficile a farsi comprender bene come stia, è quella che mena al *recessus*. Dirò prima di tutto come tanto questa che quella dell'otricello si trovino sulla parte anteriore superior del sacchetto. Vedute ambedue dall'interna cavità di quest'ultimo, sembrano fatte da una sola apertura. Ed infatti esaminate dalla parte del sacchetto vedonsi rappresentate da una sola discontinuità allungata e che, per non trovarsi tutta quanta sopra un piano, non s'intende così facilmente alla prima come ella stia. Da quest'unica apertura esistente sull'estremità anteriore, superiore, esterna del sacchetto si penetra in due distinte cavità, ossia nel *recessus* e nell'otricello. Per comprenderne la disposizione s'immagini che la finestra a comune, esistente nel sacchetto sia di forma ovale allungata e fatta a guisa d'una S molto stesa, ed abbia perciò due orli. Questi orli, presso a poco all'unione dei due terzi superiori con l'altro inferiore di lei, si accavallano formando una specie d'otto in cifra, dalla cui metà più alta si passa nell'otricello e dall'inferiore nel

Digitized by Google

recessus. S'intende come si ottenga questa particolar disposizione ammettendo che l'orlo superiore abbia in principio la concavità rivolta in dietro verso il cavo craniense ed in seguito, facendosi in basso, l'abbia in alto ed in avanti, e che quello inferiore presenti un atteggiamento precisamente inverso. In altri termini, ammettendo che la cornice limitante l'apertura predetta dalla parte del sacchetto sia ovale, essa ci apparisce come se avesse subìto un movimento di semitorsione. Questa cornice situata quasi verticalmente con la sua metà anteriore, ove è la porta che conduce all'otricello, avrebbe subìto il movimento di semitorsione verso le parti laterali ed in basso, per concorrere a formar la comunicazione col *recessus*. Delle due aperture, che mi sono sforzato di fare alla meglio comprendere, è più grande quella che mena all'otricello. Tanto dall'una che dall'altra si penetra direttamente nelle respettive cavità e non per l'intermezzo di qualche canaletto speciale, come si verifica nelle Razze, nelle quali a tal proposito studieremo il *canalis recessusaccularis*.

Oltre queste aperture, quasi sul mezzo dell'alto fondo del sacchetto, laddove si forma un infundibulo, apparisce quella per cui si passa nel condotto endolinfatico che negli Elasmobranchii non decorre verso l'interno della cavità del cranio, ma viene ad aprirsi all'esterno sopra la testa. L'apertura del condotto endolinfatico è situata più verso la faccia mediana del sacchetto di quel che non sieno le precedenti: è ovale e la più piccola di tutte quante. La si vede diretta col maggior diametro trasversalmente.

Dietro a lei, e sempre dalla medesima parte sta l'apertura del condotto del canal posteriore. È inutile che mi occupi di lei avendone assai parlato più sopra. L'ultima che devo rammentare in ordine di posizione è quella esistente fra sacchetto e lagena. Si trova per conseguenza nella parte del sacchetto che sta più indietro e che è situata sotto all'ampolla occipitale. Discretamente ampia, essa permette una libera comunicazione con la lagena, come esiste in moltissimi Teleostei. Devo soltanto avvertire che la medesima immette nella parte superiore anteriore della lagena.

Quest'ultima o seconda vescichetta dell'organo, che deriva dalla divisione più bassa di quella primitiva, ha quasi la forma d'un berretto frigio. La principale diversità con la parte corrispondente del laberinto membranaceo dei pesci in precedenza studiati, si è quella di trovarsi più in basso. Infatti discende col suo fondo cieco inferiormente al sacchetto, mentre nei Teleostei l'abbiamo quasi sempre veduta sopra l'estremità posteriore di questo. La figura relativa al laberinto membranoso del *Merlucius esculentus* ne sia un esempio convincentissimo. La lagena è sufficientemente ampia ed ha la sua apertura in alto ed in avanti. Occupa una posizione un poco più laterale del sacchetto, dovendo cedere il posto all'ampolla occipitale che si trova all'interno della sua parte più alta.

Digitized by Google

Finalmente ho da dire del condottino endolinfatico che in questo caso non è più tanto sottile, e che incomincia dall'alto fondo del sacchetto ossia presso a poco alla metà circa di tutta l'altezza del laberinto membranoso. Di qui egli ascende prima sulla faccia mediana dell'otricello e poscia fra il canale anteriore e il posteriore, precisamente laddove in apparenza sembrano congiunti. Da questo punto seguitando ad ascendere, penetra nella densità del tessuto che forma la vôlta del laberinto cartilagineo e traversatala arriva fin sotto la pelle per terminare con l'aprirsi all'esterno.

Come si vede da questa esposizione, noi ci troviamo per la prima volta di fronte ad un fatto nuovo e che del resto non ha riscontro in altri animali, all'infuori degli Elasmobranchii.

Il nervo acustico raggiunge al solito il laberinto membranoso di questo vertebrato dalla sua faccia mediana, in corrispondenza ed un po'in dietro al solco che separa il *recessus* dal sacchetto ed in basso. Appena appena ha traversato la cartilagine si trova subito sul laberinto che raggiunge, dopo essersi diviso nei soliti due tronchi, dei quali uno si porta in avanti e l'altro in dietro. Il primo si tripartisce alla sua volta ed ha poco tragitto da fare per toccare il fondo del *recessus* ed il *septum transversum* delle ampolle vicine. Delle tre diramazioni in cui si scinde la più lunga è quella destinata all'ampolla esterna. Il secondo invece dà quattro diramazioni ben distinte. La prima più grossa penetra nella parete del sacchetto, la seconda nella lagena, la terza nell'ampolla occipitale e la quarta nell'orlo inferiore dell'apertura del canal posteriore. Di tutte quante è la più corta la diramazione del sacchetto, e le più lunghe son quelle destinate specialmente alla lagena ed alla *macula Retzii*, sebbene differisca poco da queste l'altra che raggiunge la faccia inferiore dell'ampolla occipitale. Il *ramulus neglectus* si mostra diviso, poco dopo il suo punto d'origine dall'acustico, in due fascettini paralleli, che s'insinuano fra la parete laterale del canal posteriore e la faccia mediana dell'otricello.

Corrispondono a tutti questi rami altrettante aree d'epitelio composto o sensoriali. Perciò dobbiam ricordare le tre creste delle ampolle, le macchie del *recessus*, del sacchetto, della lagena e quella negletta o del Retzius. Le tre creste ampollari si mostrano collocate sopra il relativo *septum transversum* che sta sul mezzo del pavimento. La cresta dell'ampolla frontale guarda in alto ed in dietro, quella dell'esterna in alto, in dietro e verso la parete mediana del laberinto cartilagineo e l'altra parimente è rivolta in su ed appena verso l'interno della cavità craniense. Vedute dal di sopra, esse appariscon più larghe ai lati di quel che non sieno alle estremità e vedute di fianco ci mostrano arcuato il loro orlo libero, che s'inalza per un quarto circa nell'interno dello spazio ampollare. Queste aree d'epitelio acustico sono poi sormontate dalla così detta cupola terminale del Lang, che sorpassa nel mezzo della cavità ampollare la metà dell'altezza.

Digitized by Google

La macchia del *recessus* si trova sul fondo di lui più verso la parte che sta a contatto con la parete mediana del laberinto cartilaginoso, che sull'altra. Essa è di forma ovale e non presenta caratteri degni d'esser rilevati.

Tanto quella del sacchetto che l'altra della lagena si trovano sulla faccia di questi due organi che è rivolta internamente. Esse si continuano senza interruzione, tantochè si può dir che formino un'unica macchia presentante un discreto ristringimento in corrispondenza dell'apertura di comunicazione che esiste fra la cavità del sacchetto e quella della lagena. La direzione di questa superficie d'epitelio composto è dall'avanti in dietro. La forma è d'una ellissi allungata con un lieve rigonfiamento situato presso la sua estremità posteriore.

Finalmente la *macula neglecta* presenta una forma semilunare con la sua concavità rivolta dal lato dell'orifizio per cui il canal posteriore comunica col sacchetto.

Sopra questi ultimi epitelî, in luogo dei soliti otoliti, son visibili alcuni ammassi di cristalli minutissimi, formanti una poltiglia d'un color bianco latteo. Corrispondono per la loro posizione al *lapillus*, alla *sagitta* ed all'*asteriscus*. Sono gli uni separati dagli altri, ed è loro impedito di gravitar bruscamente sulle delicatissime appendici delle cellule acustiche dalla presenza del solito tessuto amorfo, provvisto di tante particolari escavazioncelle.

Spinax Acanthias. — Il laberinto membranaceo di questo pesce presenta già varie modificazioni in alcune sue parti, e tali da riavvicinarsi sempre più alla forma di quello che avremo occasione di descrivere nelle Razze. Disposto pur esso completamente in seno al tessuto cartilagineo del cranio, comunica con l'esterno sul mezzo della testa mediante il suo condottino endolinfatico. Egli è perciò ugualmente difficile ad isolarsi sano e salvo. Purtuttavia una volta che lo si è tolto dal suo ricettacolo, lo si vede più lungo che alto a differenza di quanto accadeva nel precedente animale. Questo primo fatto è dovuto alla diversa arcuazione dei canali semicircolari e sopra tutto alla loro minor lunghezza.

Diviso nei due soliti scompartimenti ci offre a studiare le parti superiori, otricello, *recessus*, ampolla frontale ed esterna con i relativi canali e l'ampolla occipitale e l'altre inferiori ossia il sacchetto e la lagena. In rapporto alla prima di quest'ultime parti avvertirò che il condotto endolinfatico si stacca da lei ed avrò da descrivere brevemente le molteplici aperture che vi esistono. Infatti qui pure noteremo l'apertura fra il sacchetto ed il *recessus*, fra lui e l'otricello, l'altra che porta dalla vôlta del primo nel condotto endolinfatico, e finalmente l'apertura del canale posteriore. Di tutte mi occuperò molto succintamente, poichè presentan poche differenze con le altre studiate nello *Scyllium Stellare:* per ora dirò qualche cosa dell'otricello e delle ampolle.

Digitized by Google

L'otricello è sempre sotto forma d'un tubo schiacciato: è presso a poco identico al precedente; però posso dire essere egli più corto ed anche un po' meno alto. Al solito comincia in basso ed in avanti con le due ampolle, le quali riunite v'abboccano sulla sua faccia anterolaterale, mentre il *recessus* si vede aver rapporto con la mediana e col pavimento di lui. L'ampolla frontale v'immette direttamente all'esterno con l'intermezzo d'un cortissimo canaletto di congiunzione. Il *recessus* comunica con l'otricello per un buco rotondeggiante assai ampio, ed ha l'apparenza d'una vera e propria tasca scavata nel pavimento ed appesa alla predetta faccia dell'otricello. L'apertura fra l'otricello ed il suo *recessus* rappresenta il futuro *ductus utriculi*. Quest'ultimo dirigesi in su ed in dietro e penetra fra l'alto fondo del sacchetto ed il cominciamento del *ductus endolymphaticus* ove finisce dividendosi nei due canali semicircolari anteriori. Sul pavimento dell'otricello ed un po' internamente vi apparisce una fessura allungata nel senso di quest'organo, la quale stabilisce la comunicazione col sacchetto. Essa ha una conformazione identica a quella del pesce in precedenza studiato, ed è limitata da due orli falciformi che si accavallano e che fanno in maniera che venendo dalla cavità del sacchetto si passi per la di lei parte superiore nel tubo otricolare e per l'inferiore nello spazio del *recessus*. E siccome il *recessus* si allunga un po' per arrivare a quest'apertura abbastanza ampia, si intravede fin d'ora qual sarà per essere la disposizione relativa al canal *recessusacculare*. Delle due aperture predette esistenti nel *recessus* una guarda verso le parti laterali dell'animale e l'altra in dietro.

Intanto da ciò che ho detto apparisce come nello *Spinax Acanthias* sieno presso a poco conformate nella stessa maniera l'apertura utricolosacculare e la recessusacculare, di quel che si vede nello *Scyllium*.

Il canal posteriore offre questa differenza, che cioè arrivato in alto e dietro il canale esterno, laddove questi abbocca nella parte dell'otricello corrispondente al *sinus superior*, perde la sua conformazione di canal cilindrico e diviene un tubo molto schiacciato verso le parti laterali dell'animale e verso l'interno del cranio. Anzi in questo punto s'infossa alquanto per raggiungere e toccare la parte posteriore della vôlta del sacchetto e comunicarvi mediante un'apertura ovale allungata d'avanti in dietro. Osservata quest'apertura dopo avere spaccato ed aperto il canal posteriore si vede come la parete esterna di quest'ultimo formi un infundibulo prima d'arrivarvi, ed accenni così alla futura formazione del condottino che nelle Razze riunisce il canal posteriore al sacchetto.

Nello *Spinax Acanthias* è notevole poi la differenza esistente fra i tre canali semicircolari, dei quali l'esterno è molto più stretto degli altri due, come pure è più piccola la relativa ampolla.

Il sacchetto è un organo vescicolare elegante che presenta le solite cinque aperture per cui comunica col *recessus*, con l'otricello, col *ductus endolymphaticus*, col canal posteriore e con la lagena. Esso in alto

Digitized by Google

ha due infundibuli, uno per il *ductus* e l'altro per l'apertura del canal posteriore. Il primo si dirige in avanti, in su e mostra di staccarsi dalla sua parete mediana, e l'altro in dietro in su e si parte da quella laterale. Da siffatte disposizioni risulta un solco all'esterno della vôlta del sacchetto per ricevere l'estremità superiore dell'otricello con i due canali che v'immettono.

Non ho altro d'aggiungere relativamente alle differenze fra sacchetto e lagena presentate dallo *Spinax Acanthias* se non che dire che, fatto il debito confronto, in questo animale sono più spaziose le cavità derivanti dalla divisione inferiore della vescicola acustica primitiva.

Il condottino endolinfatico che si parte dal sacchetto è abbastanza lungo e ne è imbutiforme il principio. Egli ha però minor percorso da fare prima di raggiunger la vôlta del laberinto cartilagineo, di perforarla e venire sotto la pelle. Quivi arrivato egli forma un gomito con angolo aperto posteriormente e quindi si apre mediante un piccolissimo forellino all'esterno del cranio.

Poco devo aggiungere per quanto concerne la distribuzione del nervo acustico e la forma delle corrispondenti aree d'epitelio composto. Dirò solamente che la cresta acustica dell'ampolla esterna è più piccola di quella delle altre due e che la *macula neglecta Retzii* si trova un pochettino più in dietro, ma sempre sul confine dell'apertura che dal canal posteriore conduce nel sacchetto.

I soliti ammassi otolitici vedonsi nelle stesse cavità.

Squatina Angelus. — A me sembra che in ordine di progressivo perfezionamento tenga dietro ai due precedenti il laberinto membranoso dello *Squatina Angelus* che però, specialmente con lo *Spinax Acanthias*, ha grandissima somiglianza. Se non fosse altro gli si avvicina molto per la forma e per la disposizione dei suoi canali e del suo otricello. La differenza da tenersi a calcolo, a mio avviso, è quella che si riferisce all'apertura che dal sacchetto conduce nel *recessus* e nell'otricello. Vedemmo nei due pesci precedentemente studiati come fosse ampia la comunicazione fra sacchetto e *recessus*. Ora nello *Squatina Angelus* la comunicazione diretta fra queste due parti è grandemente diminuita, tantochè posso affermare che in questo pesce si preparano le cose in modo da farci già presentire la sua assoluta scomparsa.

Le due ampolle anteriori sollecitamente si riuniscono in un canale che di basso ascende obliquamente in dietro lungo la faccia laterale del sacchetto. L'otricello, che ha la medesima forma osservata negli altri Elasmobranchii, presenta sulla sua parete rivolta verso la cavità craniense un'apertura piriforme con apice in alto e base rotondeggiante in basso. Per questa egli comunica con il *recessus* che gli sta all'interno ed un poco in dietro e che è in rapporto più diretto coll'estremità anteriore del *sacculus*. Il *recessus* è un organo vescicolare piriforme che

Digitized by Google

è situato nello spazio triangolare che rimane fra sacchetto ed otricello prima che si raggiungano. L'apice del *recessus* si colloca in alto, e la base alquanto più in basso e dietro alle due ampolle anteriori. Nella parete laterale del *recessus* si trova l'apertura piriforme che lo fa comunicar con l'otricello. Quest'apertura col suo estremo superiore vedesi corrisponder precisamente in alto all'apice del *recessus* di contro all'apertura, che pone in rapporto quest'ultimo con la cavità del sacchetto. L'apertura che dal sacchetto conduce nel *recessus* si trova sulla faccia mediana e posteriore di questo. Ella dal suo apice recasi in basso per un buon tratto, costituendo un foro allungatissimo diretto d'alto in avanti ed inferiormente.

Da siffatta disposizione, che difficilmente si dà a comprendere a parole, mentre è facile intenderla col semplice esame d'un solo laberinto membranoso, resulta che il sacchetto comunica per un'apertura allungata con la parte posteriore del *recessus* in gran vicinanza del punto ove quest'ultimo ha la finestra, per cui si penetra nell'otricello. Risulta parimente che in alto, nell'estremo appuntato del *recessus*, riavvicinandosi le due predette aperture, si passa per un brevissimo tratto soltanto quasi direttamente dall'otricello nella cavità del sacchetto. Posso aggiungere in fine che, in ordine ai perfezionamenti accaduti in quelle parti del laberinto membranaceo, devesi pur tenere a calcolo la conformazione a pera presentatasi nel *recessus*, conformazione che d'ora in poi nei rimanenti Elasmobranchii troveremo anche più accentuata, e la vedremo congiunta alla comparsa del *ductus utriculi*.

Quali fatti notevoli debbo poscia rammentare come altrove nell'organo acustico predetto esistano alcune modificazioni relative al condotto del canal posteriore, alla conformazione della *macula sacculi* e del *ductus endolymphaticus*.

Il canal posteriore nel passare dietro la parte alta della faccia mediana del sacchetto non vi si trova tanto intimamente addossato come nello *Scyllium Stellare*. In questo punto esiste l'apertura per cui il canal posteriore comunica col sacchetto. Or bene, siccome il contatto fra le due parti non è così intimo quale era prima, accade che si formi un piccolo condottino fra l'uno e l'altro. E siccome sacchetto e canale si trovan più vicini verso in giù che in alto, questo cortissimo condottino ha una parete superiore più lunga, mentre inferiormente non è rappresentato che da un semplice orlo. Questo principio od embrione di canale corrisponde a quello che troveremo poi molto sviluppato ad esempio nel *Dasybatis Astherias*.

La macchia del sacchetto nello *Squatina Angelus* è falciforme ed ascende con la sua estremità anteriore sul polo che sta in avanti e con quella posteriore fin presso l'apertura della lagena. Occupa la parete mediana.

Il condotto endolinfatico abbastanza ampio s'inalza, giunge fin sotto

Digitized by Google

la pelle e quivi forma un incurvamento gomitato, aperto in dietro, e più ampio di quel che non siano i precedentemente osservati. Questa disposizione, con quella che troveremo nel *Myliobatis Noctula*, ci prepara a conoscere quel sacchetto che in tal punto ha nelle Razze il condottino endolinfatico.

Nel resto il laberinto membranoso dello *Squatina Angelus*, corrispondendo in tutto e per tutto con l'altro dello *Spinax Acanthias*, ho creduto opportuno di non discorrer più oltre per risparmiare inutili ripetizioni.

Myliobatis Noctula. — In questo fra gli Elasmobranchii si presentano altre modificazioni, quantunque graduate, che complicano il laberinto membranaceo. Sono esse specialmente relative al modo col quale si forma il *ductus recessusaccularis* ed il *ductus canalis posterioris*. Si hanno le stesse precisissime difficoltà per isolarlo intiero. Egli è disposto nel laberinto cartilagineo, da cui è separato per il tessuto perilinfatico, più che altrove abbondante di contro alla faccia laterale del sacchetto. I canali semicircolari vedonsi eccentricamente in quelli cartilaginei, e son disposti ed arcuati in maniera che danno all'organo acustico, considerato nel suo insieme, un aspetto un po' differente da quello dei due precedenti. Il primo era infatti più alto che lungo, nel secondo il diametro anteroposteriore appariva essere il più grande, mentre in quello di cui mi voglio adesso occupare non si notano differenze rilevanti fra i due diametri, e perciò si può dire che abbia una forma ad essi intermedia. Oltre alle differenze, semplicemente più sopra accennate, se ne trovano altre e non poche relative al modo col quale le ampolle abboccan nell'otricello, al modo con cui questi si dirige, alla conformazione del *recessus*, del sacchetto e della lagena. Tutto ciò naturalmente mi costringe a diffondermi un poco più nel descrivere questo laberinto membranoso di quel che non abbia fatto per il precedente, ossia per quello dello *Squatina Angelus*.

Nel *Myliobatis Noctula*, come negli altri, la parte superiore dell'organo acustico membranoso si compone dell'otricello, del *recessus* e dei tre canali semicircolari. Dunque anche in lui manca un vero e proprio *sinus superior*, come pure in lui non abbocca nella cavità otricolare il canal posteriore, mantenendo il rapporto col sacchetto già da noi conosciuto nei precedenti Elasmobranchii.

Prendendo in esame le modificazioni che si sono presentate di nuovo in questo pesce, ci accorgiamo che l'otricello sopra ogni altra parte si è modificato. Egli ha la forma al solito di un tubo abbastanza lungo e diretto di basso in alto e dall'avanti in dietro. Questo tubo però non segue un andamento rettilineo, ma appena appena si piega allorquando tocca la vôlta del sacchetto. Questa lieve piegatura fa sì che egli formi un angolo ottuso molto aperto in alto ed in avanti: essa avviene precisamente laddove descriverò il *ductus utriculi*. L'otricello incomincia in questo

Digitized by Google

caso direttamente dalle due ampolle. Quella frontale abbastanza rotondeggiante, situata più in basso ed anteriormente dell'altra, si continua avanzandosi dalla parte del *recessus* in un canale sulla cui parte laterale ben presto se ne unisce un altro cortissimo che proviene dall'ampolla esterna. Dalla riunione di questi due canali si forma il tubo dell'otricello

FIGURA 42.

Laberinto membranaceo sinistro del *Myliobatis noctula.*

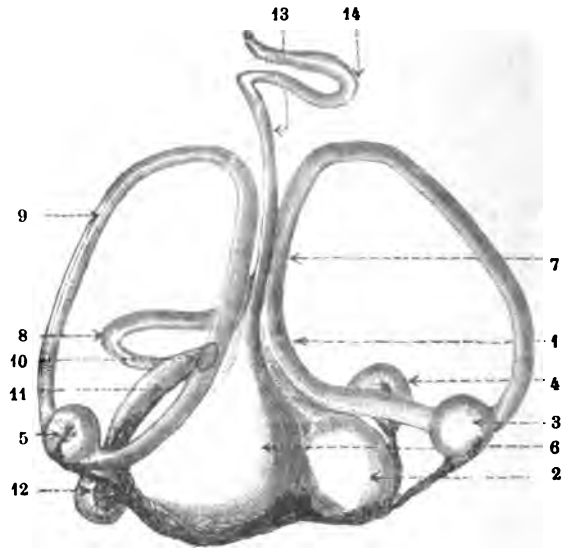

1. Otricello. — 2. Recessus utriculi. — 3. Ampolla frontale. — 4. Ampolla esterna. — 5. Ampolla posteriore. — 6. Sacchetto. — 7. Canal frontale od anteriore. — 8. Canale esterno. — 9. Canal posteriore. — 10. Comunicazione od apertura fra il sacchetto ed il canal posteriore. — 11. Macchia acustica del sacchetto. — 12. Lagena e sua macchia acustica. — 13. Ductus endolymphaticus. — 14. Curva e dilatazione che egli presenta subito sotto la pelle che riveste il cranio.

il quale per un poco procede libero da qualsiasi contatto diretto con le parti vicine dirigendosi verso la porzione anteriore della vôlta del sacchetto. Però dopo questo breve decorso egli presenta la piegatura lievissima più sopra accennata, ed in pari tempo lo si vede contrarre un rapporto col suo *recessus* e con la parete del sacchetto. L'otricello ascendendo occupa una posizione alquanto laterale, e lascia verso il cavo craniense il *recessus* ed il *sacculus*.

Aprendo per lo lungo la cavità dell'otricello non vi si vedono altre aperture tranne quelle dei condottini provenienti dalle ampolle e le altre dovute ai due canali semicircolari che v' immettono superiormente, tranne in corrispondenza della sua parte gomitata ove esiste un'aperturina che lo fa comunicar col *recessus*. Tal forellino è diretto verso la

Digitized by Google

parte mediana del laberinto membranoso. Da lui si passa in un condotto molto corto, *ductus utriculi*, che dall'alto conduce in basso nella cavità del *recessus*, molto ampia secondo il solito. Quest'ultimo apparisce sotto forma d'una bella vescichetta un poco schiacciata d'alto in basso: ha rapporto lateralmente e sulla sua parete superiore con l'otricello e verso dietro ed internamente col sacchetto. Vi si notano due fori distinti, il superiore dei quali corrisponde all'interna apertura del *ductus utriculi* e l'inferiore all'apertura *utriculosacculare* mancante in questi Pesci e sostituita dalla *recessusacculare*. In confronto di quest'ultima è piccolissima la prima e senza un esame accurato ci potrebbe ancora sfuggire.

Il foro *recessusacculare* è bello, rotondo, con orlo ben netto ed abbastanza grosso: occupa la parte più alta del polo anteriore del sacchetto e quella del *recessus*, che è ad immediato contatto. Per suo mezzo si passa liberamente dal sacchetto nel *recessus* e per questo si giunge anche nell'otricello. Volendo penetrare in quest'ultimo convien prender la via del *ductus utriculi*, che del resto si trova ben vicino all'accennata grande apertura *recessusacculare*, restandole un pochettino più in alto, lateralmente ed in avanti.

Come ben si vede dalla descrizione precedente nel *Myliobatis noctula* le cose relative alla conformazione della parte superiore del laberinto membranoso sono assai complicate, essendo sparita del tutto la diretta comunicazione fra otricello e sacchetto. Questo fatto accennato già nello *Squatina Angelus* si è trovato compiuto nel *Myliobatis Noctula*, e ci dà la chiave per intender le modificazioni che incontreremo ulteriormente nel *Dasybatis Astherias*, in cui esiste un canale detto *recessusaccularis* che provvede ad un tempo a far comunicare il sacchetto con il *recessus* e con l'otricello ad un tempo. Per siffatti cambiamenti e per altri ancora, credo d'esser giustificato a sufficienza se ho voluto che precedesse questo allo studio del laberinto membranaceo delle Razze e delle Torpedini.

Le ampolle in questo animale sono più rotonde e relativamente grandi. L'esterna però è sempre un poco inferiore per volume alle altre due. I canali semicircolari non offrono differenze notevoli, poichè queste consistono nell'esser soltanto il canale esterno non tanto lungo come era nello *Scyllium stellare*. Il posteriore merita che si dica come e dove si trova la sua ampolla, come e dove comunica con la vôlta del sacchetto. Egli giace sopra all'estremità di quest'organo che è rivolta in dietro e con la sua parte più bassa arriva a livello della lagena. Ha precisamente la forma d'una ciambella che non è libera del tutto in ogni sua parte, collegandosi alle altre in un punto determinato esistente laddove discende dall'alto, dopo essersi ripiegata sulla faccia mediana del laberinto per raggiunger la respettiva ampolla. Questo canale a forma di ciambella è disposto un poco obliquamente ed in modo che per metà egli si trova in dietro e lateralmente al sacchetto e con l'altra in avanti ed all'interno di tale organo fra lui e la parete del laberinto cartilagineo. L'apertura di

Digitized by Google

comunicazione di questo canale sta precisamente presso il mezzo della porzione interna o mediana del sacchetto, laddove egli si trova più vicino alla parte posteriore della vôlta di lui. Fra quest' ultimo dunque ed il canal posteriore vedesi un passaggio, che è rappresentato da un cortissimo condottino che dall' uno è diretto all' altro e che si dirige di sopra verso in giù e di dietro in avanti. È abbastanza stretto ed ha due aperture delle quali una sta nella cavità sacculare e l' altra nel canale. Ambedue sono ovali. Questa nuova formazione è conosciuta col nome di condotto del canal posteriore: è cortissimo nel *Myliobatis Noctula*, mentre apparisce poi bene sviluppato nel *Dasybatis astherias* e nella *Torpedo Narce*. In rapporto con lui osservasi l' importantissima macchia acustica negletta del Retzius. Sotto ed alquanto in dietro a tal comunicazione, sopra questo canale si vede, ad interromper la sua forma regolare a guisa d' una ciambella, un dilatamento vescicoloso che non è altro che la respettiva ampolla. Essa sta proprio nel punto in cui il canale è per rivolgersi inferiormente all' esterno: ha il suo pavimento in dietro ed in fuori e per conseguenza la vôlta guarda in avanti verso la faccia mediana del laberinto.

Da quanto ho detto apparisce dunque chiaramente che il vestibulo comunica soltanto con lo scompartimento inferiore del laberinto per mezzo di due aperture, delle quali una sta in basso ed in avanti ed è il foro *recessusacculare* e l'altra in alto ed in dietro rappresenta l' apertura del condotto del canal posteriore.

Le parti che derivano dalla divisione inferiore della primitiva vescicola acustica sono anche in questo caso il sacchetto e la lagena. Il primo è un organo elegantissimo, perfettamente vescicolare, terminato in alto da un' appendice a forma di canale e corrispondente al condottino endolinfatico dei rimanenti vertebrati. In quest'organo, occupante la parte centrale del laberinto membranaceo, notansi oltre le predette aperture altre due parti di comunicazione per passare nel condotto endolinfatico e nella lagena. La superiore situata nel mezzo alla vôlta del sacchetto è preceduta da un infossamento imbutiforme ed è rotonda; come pure ha questa medesima forma l'altra conducente nella lagena. Quest' ultima si trova al polo posteriore del sacchetto in basso e più verso la faccia laterale.

La lagena è pure un organo vescicoloso avente un diametro maggiore di quello dell' apertura per cui in lei si penetra dal sacchetto. Ha la forma d' una tasca che staccandosi dalla parte posteriore di quest' organo si porta un poco più di lui verso la cavità craniense. La lagena del *Myliobatis Noctula* presenta un ristringimento assai notevole in corrispondenza della sua apertura di comunicazione col sacchetto.

Alle differenze testè accennate vanno aggiunte anco quelle che derivano dalla distribuzione del nervo acustico e dalla disposizione delle corrispondenti aree terminali. Il nervo, quantunque dividasi nei soliti rami, pure ci presenta il ramo dell'ampolla anteriore insolitamente lungo,

Digitized by Google

e ci fa vedere che quello destinato al sacchetto, anzichè portarsi soltanto sul pavimento di lui, ascende anco un poco sopra la sua estremità posteriore fino a contornar l'orlo posteriore dell'apertura della lagena. I fascettini che portansi alla macchia negletta del Retzius sembra che prendan quasi origine dal ramo sacculare del nervo acustico, laddove egli termina posteriormente in alto.

Del resto non appariscono altre importanti diversità nell'andamento e distribuzione di tal nervo.

Vi si osservano tutte quante le aree terminali acustiche, menochè se ne vede modificata la forma e la giacitura. La cresta acustica dell'ampolla frontale guarda in dietro in alto ed in fuori, quella dell'esterna in alto, in avanti e verso la faccia mediana e l'altra dell'ampolla occipitale è rivolta appena in su in avanti e verso il cavo craniense. L'area acustica ovale del *recessus* vi sta sul fondo. Nel sacchetto la troviamo semilunata, disposta sopra il pavimento, ma con una delle sue estremità che risale sopra il polo posteriore lungo l'apertura della lagena. È per conseguenza concava verso l'alto: è piccola la macchia della lagena ed ha una forma ovale ed è più stretta in alto che in basso. Più importante di tutte è finalmente quella del Retzius che è situata in questo caso nel cortissimo condottino che dal sacchetto conduce nel canal posteriore. Trovasi sulla parete inferiore del *ductus canalis posterioris*, ove ella per adattarvisi è piccolissima. Il nervo destinatole, per raggiungerla, deve penetrare fra il canal posteriore e la superficie della vôlta del sacchetto.

In ultimo, a proposito di questo laberinto membranoso, ho da dire come il suo condottino endolinfatico abbastanza largo si diriga in alto, passi fra il canale anteriore e posteriore, laddove ridiscendono, e guadagni la vôlta del laberinto cartilagineo. Sorpassata quest'ultima e fattosi sottocutaneo presenta una piegatura a forma di ginocchio aperto posteriormente e dopo riaddirizzandosi perfora la pelle e s'apre all'esterno. Le aperture dei due condottini endolinfatici si trovano molto vicine fra loro sulla parte posteriore del cranio ai lati della linea anteroposteriore mediana.

Dasybatis Astherias. — Nel discorrere del laberinto membranoso dei precedenti Elasmobranchii ho già fatto prevedere come ed in quali punti si debba trovare più complicato quello delle Razze. Veniamo adesso a conoscer più da vicino questi perfezionamenti che al solito si riferiscono sopratutto alle due comunicazioni che esistono fra le parti che provengon dalla division superiore della vescicola acustica primitiva e le altre derivanti dall'inferiore. Per conseguenza sono da prendersi di mira il foro che dal sacchetto conduce nella cavità del *recessus utriculi* e l'altro che dal medesimo mantiene aperta una comunicazione con l'interno del canal semicircolare posteriore.

La conformazione grossolana del laberinto membranoso del *Dasy-*

Digitized by Google

batis Astherias non diversifica notevolmente da quello del *Myliobatis Noctula*, ed ha con lui le stesse difficoltà per esser liberato intiero dall'astuccio cartilagineo che lo circonda.

L'otricello è obliquo dall'avanti in dietro, di basso in alto e dalla parte mediana dell'animale alquanto verso la laterale. Egli incomincia dalle due ampolle le quali, situate un po' divergenti, si riuniscono molto prima che vi abbocchi il *recessus utriculi*. Una si trova in avanti e l'altra all'esterno. Hanno presso a poco la stessa forma e la medesima positura già osservata nel *Myliobatis*. Dei canali che ne derivano l'anteriore ascende obliquo in alto e poi si ricurva in dietro ed in basso, e l'esterno procedendo per un buon tratto orizzontalmente in dietro forma poi un bell'arco per congiungersi all'altro portandosi in avanti.

L'otricello, sotto forma d'un tubo obliquo, decorre in su fino al punto in cui vi si riuniscono i due canali semicircolari senza presentare una comunicazione diretta col sacchetto. L'unica apertura che vi si riscontra sta sul suo pavimento ossia in dietro ed in basso. Per questa, come vedremo più sotto, egli comunica col *recessus*. L'otricello di questi pesci riposa un po' sulla faccia laterale ed anteriore del sacchetto, discostandosene alquanto in basso ed in avanti per lasciar libero il posto al *recessus* che s'introduce nello spazio triangolare lasciato a lui vuoto e lo riempie quasi completamente.

FIGURA 43.

Laberinto membranoso sinistro del *Dasybatis Astherias*.

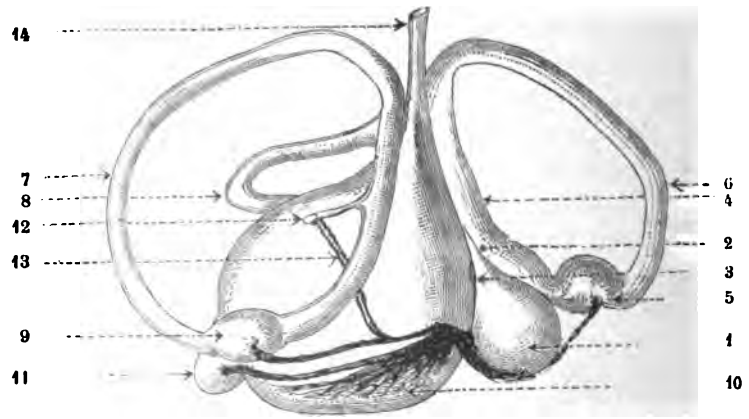

1. Recessus utriculi. — 2. Ductus utriculi. — 3. Foro utriculosacculare. — 4. Otricello. — 5. Ampolla anteriore. — 6. Canale anteriore. — 7. Canal posteriore. — 8. Canale esterno. — 9. Ampolla posteriore. — 10. Sacchetto. — 11. Lagena. — 12. Ductus canalis posterioris. — 13. Ramo nervoso destinato alla macula negletta del Retzius. — 14. Condotto endolinfatico.

Il *recessus* è un organo vescicoloso che sta nel punto predetto, un poco internamente all'otricello, ma in parte sempre sulla faccia laterale

Digitized by Google

del *sacculus*. Ha la forma d'una pera, con l'estremità rotondeggiante che riposa in basso e l'apice rivolto in su e che si prolunga in questo caso in un corto canale. Il condotto che fuoriesce dall'estremità superiore del *recessus* raggiunge sollecitamente l'otricello e vi sbocca, stabilendo una comunicazione, che deve poi mediatamente tenerlo in rapporto col sacchetto. Questo canale che è conosciuto col nome di *ductus utriculi* raggiunge l'otricello presso a poco al confine dei tre quinti superiori con gli altri due inferiori.

Il *recessus*, organo piriforme, vuoto, non ha che due sole aperture delle quali una occupa la sua sommità ed è quella più sopra ricordata conducente nel *ductus utriculi*, ed un'altra per cui si penetra nel sacchetto. Quest'ultima mette in un altro canale quanto mai si può dir cortissimo, e che termina appena traversata la parete limitante la cavità del sacchetto.

Tale apertura è ovale, ha il suo diametro maggiore disteso nel senso del *ductus utriculi*, sul cominciamento del quale ella si trova e riposa verso il lato mediano del laberinto membranoso, guardando anche un poco in dietro.

Da siffatta disposizione ben si comprende come non più s'abbia un diretto passaggio dal sacchetto nell'otricello, essendo necessario traversare il *ductus utriculi* per giunger dal primo in quest'ultimo.

Oltre questa disposizione nel *Dasybatis Astherias* si riscontra il *ductus canalis posterioris* destinato a mantenere in comunicazione la cavità sacculare coll'interno del canale che si stacca dall'ampolla posteriore. Negli altri Elasmobranchii più che un vero canaletto riscontravasi in questo punto una semplice apertura, poichè la parete del sacco delle pietre e quella del canale venivano ad immediato contatto. Il *ductus canalis posterioris* si stacca dalla faccia mediana del sacchetto ossia da quel lato che è rivolto verso la cavità del cranio, dalla parte più posteriore e più alta e si porta ascendendo lievemente verso il canale dell'ampolla occipitale. È abbastanza sottile ed il lume di lui è più grande verso il sacchetto che verso il canale posteriore. Ciò che sopratutto merita d'esser notato si è la macchia negletta del Retzius che in questo caso sta precisamente nel punto donde il *ductus canalis posterioris* si stacca dalla parete del sacchetto. Tal macchia semilunare consta di due aree d'epitelio composto, molto ravvicinate ed impiantatesi proprio sull'orlo dell'apertura per cui dalla cavità sacculare si penetra in questo nuovo canale.

Del resto non debbo aggiungere altro se non che il *ductus endolymphaticus*, inalzandosi secondo il solito dall'alto fondo del sacchetto, perfora la cassula cartilaginea che racchiude il laberinto membranoso, si fa strada fin sotto la pelle dove si rigonfia e ricurva, formando una dilatazione sacciforme prima di aprirsi all'esterno.

Torpedo Narce. — Dal laberinto membranoso ultimamente descritto

Digitized by Google

differisce poco o punto quello delle Torpedini. In massima posso dire che questo è modellato sopra quello delle Razze, tante e tali ne sono le somiglianze. Infatti vi riscontriamo il medesimo numero di parti, lo stesso numero di comunicazioni fra queste e nel medesimo ordine e quantità vi si trovano le macchie acustiche.

Anche nelle Torpedini esiste il *ductus utriculi*, ossia vedesi l'otricello risultante dalla fusione dei due canali delle ampolle anteriori comunicare per mezzo d'un canaletto allungato col suo *recessus*. Anche in queste il sacchetto comunica soltanto mediatamente con la cavità otricolare, come pure si nota un condottino abbastanza lungo che lo riunisce al canal posteriore. L'apertura recessosacculare si trova in molta vicinanza del *ductus utriculi* in avanti, ma sulla faccia laterale del sacchetto; mentre l'altra che da questa conduce nel *ductus canalis posterioris* sta sull'estremo posteriore e sulla faccia mediana.

FIGURA 44.

Otricello col suo recessus tolto dal laberinto membranoso della *Torpedo Narce.*

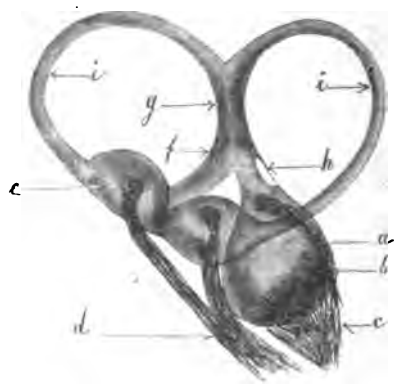

a. Recessus utriculi. — *b.* Macchia acustica. — *c.* Suo nervo. — *d.* Nervi delle ampolle anteriori. — *e.* Ampolla anteriore. — *f.* Canaletto proveniente dalle due ampolle anteriori. — *g.* Otricello. — *h.* Apertura destinata a stabilir la comunicazione fra il sacchetto ed il ductus utriculi. — *i.* Canali semicircolari.

Le sole differenze che mi sono apparse fra il laberinto membranoso delle Razze e quello delle Torpedini sono più di forma che di sostanza. Voglio dire con ciò che, mantenendosi sempre le medesime parti, queste vi si presentano un poco modificate nella loro apparenza. Così ad esempio il sacchetto è piuttosto allungato anzichè rotondo, la lagena un poco più stretta scende alquanto in basso, il canal posteriore è meno a contatto coll'estremità del sacchetto che è rivolta in dietro ed i canali meno elegantemente arcuati. Giova poi ch'io ricordi che nella *Torpedo*

Digitized by Google

Narce, come nella *Torpedo Marmorata* studiata dal Retzius, la macchia negletta, anzichè trovarsi a principio del *ductus canalis posterioris*, sta sul punto ove questo immette nel canale dell' ampolla occipitale. Per ultimo poi noterò che il condotto endolinfatico s' inalza secondo il solito e fuoriesce dalla cartilagine che avvolge il laberinto membranoso, e, portatosi sotto la pelle, vi forma una piegatura a gomito come nelle Razze. Però siffatta gomitatura è più secca di quella dello *Scyllium*, dello *Squatina Angelus*, del *Dasybatis Astherias* e non accompagnata da una dilatazione così bene marcata come in quest' ultimo animale. Nell' ultima parte del *ductus endolymphaticus* la generalità degli Elasmobranchii contiene raccolti alcuni piccolissimi otoliti.

Dopo questa descrizione abbastanza estesa delle modificazioni che subisce il laberinto membranaceo nella numerosa classe dei Pesci, è tempo che parli anche della tessitura intima che vi presentano le varie parti, prima di passare allo studio di quello degli Amfibî. Per mezzo delle cose che vado ad esporre sarà facile farsi strada al conoscimento dell' organo acustico degli animali più elevati, e ci potremo in tal caso anche risparmiare un monte di descrizioni, notandó le differenze soltanto. Debbo però fin da questo momento avvertire come io non intenda trattenermi a dire delle particolarità istologiche di ciascuno degl' individui che mi hanno fin qui trattenuto, perchè ciò sarebbe inutile e riuscirebbe un lavoro molesto. Prenderò in questa parte del mio lavoro il soggetto per le mie descrizioni specialmente laddove i varii fatti, presentandosi più marcati, riescono anche più facilmente intelligibili. Facendo in questo modo io spero di potere sfuggire un numero non indifferente di difficoltà che non si potrebbero altrimenti evitare qualora prendessimo a far l' analisi, uno per uno, dei laberinti membranosi in precedenza studiati. Dovrò prima di tutto occuparmi della tessitura del nervo, poi di quella delle pareti costituenti il laberinto stesso, e degli epitelii acustici ed indifferenti e terminare col discorrere intorno alle produzioni particolari che sormontano le superfici sensitive.

Non debbo occuparmi del nervo acustico altrochè quando egli è già arrivato a contatto del laberinto membranaceo, nè ho da ragionare del suo modo particolare di distribuzione, poichè ne ho detto a sufficenza nelle pagine precedenti. Mi preme invece che si notino alcune particolarità che spettano alle fibre di lui, le quali sono provviste di tutte quante le guaine dal loro principio, ossia dal punto in cui penetrano nel cavo destinato ad accogliere il laberinto, fin presso la loro fine che ha luogo nelle aree acustiche. Generalmente i varii fascî del nervo sono tutti quanti con facilità separabili fra loro, atteso lo scarso connettivo che gli accompagna e che non forma ai medesimi una vera e propria guaina lamellosa. Le fibre nervee traversano uno spazio brevissimo della cavità perilinfatica per raggiunger l' apparecchio al quale son destinate, ed in questo corto tra-

Digitized by Google

gitto si trovano in rapporto col tessuto connettivo che forma le trabecole del tessuto perilinfatico. Con esse scorrono anche alcuni vasi destinati alla nutrizione delle pareti del laberinto, vasi che non presentano alcuna particolarità notevole. Le fibre nervose sono tutte abbastanza grosse, specialmente nei Teleostei, essendo raro il caso che se ne trovi qualcuna sottile nei rami destinati alle ampolle.

Esse sono provviste della guaina dello Schwann che non presenta alcuna modificazione, tranne per rispetto agli strozzamenti del Ranvier che vi si vedono più vicini gli uni agli altri. Il loro involucro di mielina è pur costituito secondo il solito, tanto che la distribuzione imbutiforme del reticello vi apparisce stupendamente dimostrabile, seguendo le norme indicate dal professor Golgi. Però un fatto abbastanza notevole ci si presenta sopra un discreto numero di quelle fibre che vanno al sacchetto ed all' otricello. La mielina in queste apparisce di tratto in tratto rigonfiata come se un corpo rotondeggiante si frapponesse lungo il loro andamento. Nei preparati che furon sottoposti al trattamento con l'acido osmico non è tanto facile riconoscer ciò che vi sia contenuto in questi punti rigonfiati; ma lo si può supporre esaminando un altro genere di fibre nelle quali la guaina midollare si presenta interrotta. In queste si trova che, mentre la guaina dello Schwann è dovunque continua, la midollata cessa ad un tratto formando un menisco convesso per ricomparir di lì a breve tratto con un altro menisco sempre convesso ma inversamente diretto. Nel luogo d'interruzione di questa guaina e nel posto che dovrebbe occupare il solo cilindro assile si osserva appunto un rigonfiamento nucleato, avente tutti quanti i caratteri d' una cellula. Perciò è facile intendere come non poche fibre nervose sieno provviste d' un rigonfiamento cellulare lungo il loro tragitto ed è anche agevole capire che questa cellula talora sta ravvolta anche da una guaina di mielina.

Quando poi si osservino attentamente molte fibre portanti rigonfiamenti cellulari nel loro tragitto, e le si osservino colorite col carminio o con l'ematossilina, è dato rilevare che la cellula situata lungo il cilindro dell' asse porta un grosso nucleo vescicoloso con nucleoli. Possiamo allora parimente porre in chiaro che il cilindro assile arrivato ad uno dei poli di queste cellule gangliari si sparpaglia e le circonda assumendo un aspetto fusiforme. Di tal guisa la cellula gangliare resta inviluppata dalle fibrille sparpagliatesi e che si riuniscono in un unico fascio di lì a poco. Ed alla maniera istessa con la quale si pone in evidenza il nucleo della cellula gangliare, si arriva altresì a scorgere che quello situato nel segmento interanulare all'interno della guaina dello Schwann corrisponde precisamente al punto ove incomincia il rigonfiamento predetto. Le fibre provviste di queste cellule nervose sono quelle più specialmente destinate al *recessus utriculi*, al sacchetto ed alla lagena, mentre non ne ho riscontrate alcuna volta sopra i fascî diretti alle tre ampolle ed alla macchia negletta. Nella figura qui appresso è dimostrata siffatta disposi-

Digitized by Google

zione che si ripete a capello anche sopra quelle fibre nervose che non presentano in alcun punto interrotta la loro guaina midollare.

FIGURA 45.

Fibra nervosa trattata con l' acido osmico e tolta dai fascii che si recano al *recessus utriculi* della Tinca italica.

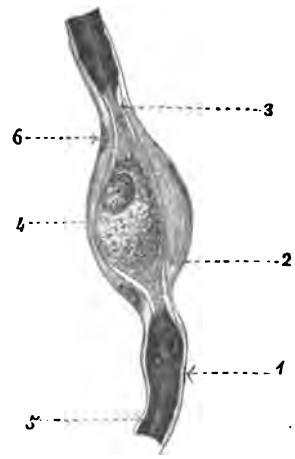

1. Guaina dello Schwann. — 2. Dilatamento di questa guaina. — 3. Cilindro assile. — 4. Cellula gangliare disposta lungo l'andamento del cilindro assile. — 5. Guaina midollata. — 6. Nucleo situato all' interno della guaina dello Schwann.

Le fibre nervose conservano questa disposizione fin presso il luogo in cui devono terminare, tantochè è permesso agevolmente riconoscervi tutte quante le predette guaine fino al punto in cui entrano in seno ai neuroepitelii per terminare. Anzi debbo fin da questo momento avvertire che la guaina dello Schwann le accompagna nel loro tragitto in mezzo al tessuto della parete del laberinto membranoso, e che cessa al momento in cui riescon da lei, mentre in alcuni casi la guaina composta di mielina seguita anche fra le cellule basali degli epitelii acustici. Siffatta particolarità, rilevantissima nel *Mullus surmuletus*, nella *Tinca italica*, nel *Cyprinus reina*, manca in moltissimi altri e specialmente negli Elasmobranchii. Questo fatto sarà studiato accuratamente fra poco, e lo ritroveremo poi nuovamente manifesto quando sarà il tempo di discorrere dell' organo dell' udito della *Lacerta viridis* e degli altri Sauriani.

Il laberinto membranoso al quale si avvicinano i predetti nervi è composto da un tessuto trasparentissimo e tale che, ripieno come è d' un liquido molto limpido e circondato dalla perilinfa, facilmente sfuggirebbe alle nostre indagini, se la presenza delle masse otolitiche non valesse a richiamarvi la nostra attenzione. La trasparenza del tessuto è rilevantis-

Digitized by Google

sima e l' indice di refrazione di lei è tanto vicino a quello dei liquidi con i quali si trova in contatto che riesce molto difficile, a chi non abbia acquistata una certa pratica, ricercare le varie parti delle quali si compone il laberinto membranoso. Ho detto appunto più sopra che riescon perciò laboriose le ricerche destinate ad isolare integro l' organo dell' udito degli Elasmobranchii dalla cartilagine che lo ravvolge. Egli ha una certa somiglianza con il tessuto della cornea col quale presenta certe particolarità a comune.

Qualunque sia stato il soggetto delle mie indagini, mi son dovuto convincere che la tessitura delle pareti del laberinto membranoso dei Pesci è presso a poco in tutti ugualmente composta, essendo minime le differenze. Ho notato però che la grossezza di queste pareti non è dovunque alta ad un modo e che è più notevole in corrispondenza dei punti nei quali si trova l' epitelio sensitivo e nei canali semicircolari. Una delle aree ove mi si è presentata sottile in modo costante sta nel sacchetto contro la macchia acustica, un' altra è sulla vôlta dell' otricello e nel *ductus endolymphaticus*. Al contrario apparisce molto grossa la parete del sacchetto nella *Tinca italica* e nel *Cyprinus reina* presso quel punto ove ho descritta l' apertura che lo fa comunicare con la lagena. È del pari assai alto il tessuto che forma il piano delle tre ampolle in quei luoghi nei quali lo traversano i nervi che vanno alle creste acustiche.

La parete del laberinto membranaceo si presta bene per essere esaminata tal quale si può toglier di sito, cioè senza l' aggiunta dei reagenti ed in condizioni di vita. Un lembettino di lei tolto dal sacchetto o dal *recessus*, oppure un canal semicircolare aperto per lo lungo, può essere assoggettato all' esame microscopico, riponendolo in una camera umida insieme ad una piccola quantità di liquido perilinfatico. Esaminato con ingrandimento sufficiente v' appariscono, in mezzo ad una sostanza trasparente che sembra amorfa, sparse qua e là senza legge alcune cellule di forma irregolare. Quest' ultime si differenziano a stento nei primi tempi del nostro esame, mentre adagio adagio arriviamo a scorgerle sempre meglio per il sopraggiungere di modificazioni speciali che alterano l' indice di refrazione loro e quello della materia fondamentale che le circonda. Accentuandosi la differenza fra i loro indici di refrazione si giunge a distinguere ancora meglio i rapporti reciproci, rapporti che del resto si posson rilevare fin dai primi tempi del nostro esame, avendo una certa pratica in osservazioni siffatte.

Le cellule sparse nella sostanza fondamentale della parete vi appariscono di forma variabile, ora provviste di due o tre corti prolungamenti, ora d' un maggior numero, tutti quanti diretti in maniera da esser rivolti verso gli altri delle cellule vicine. Queste cellule, non aggiungendo alcun reattivo, ci si mostrano composte da un protoplasma

Digitized by Google

omogeneo, fatto da sostanza dispostavi a nastri ripiegati gli uni sopra gli altri e ci presentano un nucleo appena differenziabile, ora rotondo ed ora allungato. Entro questi nuclei poi non è raro che si trovi qualche po' di nucleina raccolta in un punto a forma di nucleolo.

Le nostre ricerche praticate sopra i laberinti membranacei d'un numero grande e sempre diverso di Pesci ci dimostrano che le cellule della parete non godono della proprietà di potersi muovere sensibilmente. Infatti, per quanto sieno state variate le condizioni dell'esperimento, per quanto si sia posto il tessuto in esame in contatto con aria carica d'ossigeno, non è stato possibile apprezzare la più piccola modificazione nella forma di questi elementi.

Passando dallo studio della parete non sottoposta all'azione dei reagenti a quello di lei quando è stata trattata in varie maniere, si apprendono molte particolarità degne di esser notate. Prima di tutto dirò come cercando di ottenervi le riduzioni positive col nitrato d'argento si distinguano alcune aree bianche non rimaste colorate dal sale ridottosi in mezzo alla sostanza fondamentale. Queste aree sono irregolari, simili a quelle che appariscono nella figura seguente, provviste di prolungamenti

FIGURA 46.

Parete del Laberinto membranoso del *Leuciscus vulgaris* sottoposta all'azione del nitrato d'argento.

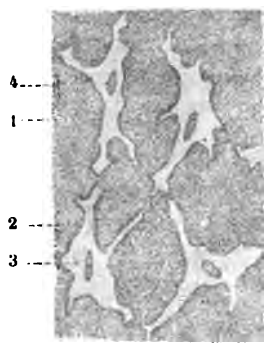

1. Sostanza fondamentale su cui si è ridotto positivamente il nitrato d'argento. — 2. Limite più scuro che traccia il contorno di ciascuna cellula. — 3. Sostanza cellulare rimasta incolora. — 4. Nucleo delle cellule.

FIGURA 47.

Parete del laberinto membranoso del *Leuciscus vulgaris* trattata con la glicerina ematossilica del Renaut.

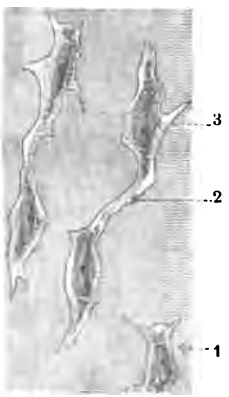

1. Sostanza fondamentale. — 2. Cavità entro le quali si trovano le cellule. Le cellule mediante alcuni canali comunicano fra loro. — 3. Cellule della parete.

in un numero variabile. Con tal metodo dunque abbiamo il modo di conoscere che le cellule della parete sono di forma irregolare, stellate e le conosciamo per il fatto che, mentre tutto si colora intorno, esse ri-

Digitized by Google

mangono non colorate. Inoltre la glicerina ematossilica, consigliata dal Renaut, ed il carminio alluminoso del Grenacher, svelano altre particolarità abbastanza importanti. La parete del laberinto membranoso trattata fresca con queste sostanze ci presenta le sue cellule un po' raggrinzate ed impicciolite per dato e fatto dell' allume contenuto in tali soluzioni. Perciò appariscon le cellule come se fosser contenute in altrettante cavità a margini netti e sarei quasi per dire come le cellule cartilaginee degli Octopodi stanno dentro le loro cassule. Essendosi raggrinzato il protoplasma di queste cellule, rimane uno spazio vuoto fra lui e la sostanza fondamentale.

Nelle cellule della parete si riscontra un nucleo generalmente ovale contornato da una discreta quantità di protoplasma. Questo invia dei prolungamenti assai corti e tozzi nella direzione di quelli emanati dalle cellule vicine.

Si può del resto osservar dopo tutto che queste cellule in condizioni normali riempiono completamente lo spazio ad esse assegnato, e ciò accade quando prima di por mano alle sostanze coloranti siasi impiegato l'acido osmico per fissarne la forma. Se poi, come ha indicato il Balzer, [1] si faccia uso della potassa caustica dopo aver colorita la parete membranosa con l'eosina, riusciremo anche meglio a conoscer la forma ramificata delle cellule contenutevi, potendole completamente isolare. L'azione della potassa adagio adagio distrugge tutta quanta la sostanza fondamentale, e lascia libere le cellule che perciò si possono studiare in tutti i loro particolari. In questo caso si scorge anche meglio come qualche prolungamento protoplasmatico di una cellula giunga quasi a toccare il corrispondente dell'elemento che le sta più vicino.

Macerando poi il tessuto della parete membranosa nella tripsina neutra si riscontra in altro modo il medesimo fatto. Si può osservare, come ha veduto il professor Retzius, che la sostanza interposta alle cellule si scioglie completamente lasciando libera una bella rete fatta da cellule. Questo modo di comportarsi per alcuni autori farebbe escludere qualsiasi legame fra questo tessuto della parete ed il connettivo fibrillare, tanto che tendono a riavvicinarlo per la tessitura a quello della cornea. A parer mio la composizione della sostanza fondamentale deve essere studiata a confronto col tessuto cartilagineo degli Octopodi, col quale presenta non poca somiglianza.

Il tessuto costituente la parete del laberinto membranoso dei Pesci ha un elemento cellulare che è quello testè descritto ed ha una sostanza fondamentale interposta alle cellule ed abbondante come nelle cartilagini ialine. La sostanza fondamentale apparisce generalmente amorfa, tranne laddove si osservano alcune fibre di natura connettiva, che si

[1] Balzer, *Recherches techniques sur le tissu élastique.* (Archives des Physiologie, 1882.

Digitized by Google

sciolgono per l'azione della potassa. In questa sostanza fondamentale le poche fibre che ora ho rammentate si riscontrano specialmente nei canali semicircolari. Quivi le fibre, quantunque rare, s'intrecciano sopra le parti più esterne del tessuto che li compone, poichè difficilmente discendono fino in prossimità dell' epitelio che riveste l'interna cavità dei canali.

Raramente si trovano i vasi in questo tessuto che vive come la cornea e come vivono le cartilagini. I vasi sanguigni ed i nervi che in molti punti, ossia in vicinanza delle aree acustiche, traversano la parete del laberinto membranoso percorrono alcuni canali appositamente scavati ed un poco più ampii degli organi che vi devono essere contenuti. I vasi sanguigni arrivano fin sotto gli epitelii acustici ove formano una rete abbastanza ricca.

Dopo tutto mi resta soltanto a ricordare che le cellule della parete vi si vedono distribuite con un certo tal quale ordine degno d'esser indicato. Tanto le più superficiali quanto le più profonde si mostrano dirette col loro diametro principale parallelamente alla superficie delle cavità che circoscrivono insieme alla sostanza fondamentale, mentre quelle della parte intermedia sono inclinate e disposte senza una legge determinata. Esse anche considerate sotto tal punto di vista servono a richiamare la nostra attenzione sulla somiglianza che questo tessuto presenta con la cartilagine cefalica di alcuni Cefalopodi, e specialmente con quello dell'*Octopus vulgaris*.

All' interno, sopra il tessuto della parete, riposa in tutto quanto il laberinto membranoso un rivestimento epiteliale. Gli epitelii dell' organo acustico dei Pesci come in tutti gli altri animali non presentan dovunque il medesimo tipo, essendo appianati e semplici in certi punti, rilevati e composti in certi altri. Essi devonsi distinguere in due qualità ben diverse, in quelli indifferenti cioè e negli altri sensitivi. A questi ultimi solamente fanno capo le diramazioni del nervo acustico e vi trovano il loro termine. Tanto i primi che i secondi non vi si scorgono distribuiti senza veruna legge, ma sivvero in luoghi determinati e che si corrispondono in tutti quanti i Pesci, sieno ossei o cartilaginosi. Gli epitelii acustici formano in mezzo agli epitelii indifferenti alcune aree un pochettino opache ed alquanto rilevate. Le aree acustiche o sensitive sono generalmente nei punti seguenti: sul fondo del *recessus utriculi* e delle tre ampolle, sulla faccia mediale del sacchetto e della lagena ed in vicinanza dell'apertura del *ductus endolymphaticus* nell'otricello. Se per la composizione tutti quanti gli epitelii acustici corrispondono ad un medesimo tipo, diversificano nella forma che prendono nei varii punti e nei diversi animali le aree che essi compongono. Nelle ampolle, ad esempio, si notano sul fondo le creste acustiche formate da una specie di raddoppiamento della parete del laberinto membranoso. Sopra questo sprone o raddoppiamento che s' inalza trasversalmente sul fondo di ciascuno dei tre rigonfiamenti

Digitized by Google

ampollari riposa l'epitelio acustico. Nei Teleostei l'epitelio si trova sulla parte alta delle creste predette, ed è rappresentato da una listerella epiteliale allungata in traverso, più ristretta al centro che alle due estremità ed appena appena rilevantesi nel mezzo, ossia dal lato che sta rivolto verso il cavo dell'ampolla. La forma delle aree epiteliali acustiche non è identica in tutte e tre le ampolle, essendo generalmente più piccola in quella esterna ed avendo in questa uno dei suoi estremi più stretto dell'altro. Negli Elasmobranchii poi le aree acustiche, mentre hanno la medesima forma, si presentano sempre concave e la loro concavità è rivolta verso il lume od il centro della cavità ampollare.

Le altre aree acustiche son ben lontane dall'avere una forma costante. La *macula* del *recessus* per lo più è ovale ma non troppo allungata, e quella del sacchetto è per lo più ellittica e formata da due metà quasi uguali. Il maggior diametro di questa superficie epiteliale è diretto dall'avanti in dietro. La macchia della lagena talora è rotondeggiante, talora ha una forma discoide e l'altra negletta o del Retzius si compone di due parti piccole, rotondeggianti od ovali, ora separate da un breve tratto ed ora strette fra loro.

Quantunque sia un compito difficile riunire in brevi parole tutte le modificazioni che riguardano la tessitura degli epitelii acustici dei Pesci, pure posso in tesi generale affermare che i medesimi si compongono in ogni caso di due varietà cellulari. Sebbene gli scrittori v'abbiano distinte le così dette cellule basali, le filiformi e le cilindriche, pure è necessario, a scanso di equivoci, intenderci a proposito della denominazione che deve esser ad esse assegnata. Io non vi riconosco altro che due varietà: e queste sono le cellule sensitive od acustiche e le cellule di sostegno. Tal distinzione si appoggia non tanto alla diversità d'ufficio che le medesime debbono disimpegnare quanto alla diversità della loro composizione anatomica e dei loro rapporti. Avremo occasione in seguito di riscontrare quanto sia giusto questo apprezzamento, e potremo d'ora in poi vedere che i caratteri valevoli per queste due varietà cellulari accennate nei Pesci, spettano altresì agli elementi che formano il complicatissimo organo del Corti dei più perfetti mammiferi.

Sebbene le cellule di sostegno di un pesce teleosteo non sieno identiche a quelle d'un altro del medesimo gruppo od a quelle d'un elasmobranchio e quantunque gli elementi acustici del primo possano presentare alcuni caratteri differenziali con quelli del secondo, pure è giocoforza riconoscervi costantemente il medesimo tipo. Ciò dipende dal fatto che le modificazioni accadutevi non alterano le impronte caratteristiche di tali elementi, sia che le si verifichino in animali diversi, sia che le si presentino sul medesimo individuo. Voglio dire con questo che sebbene le cellule di sostegno situate nella *macula sacculi* non siano uguali alle altre disposte fra gli elementi acustici delle creste ampollari, pure anche a prima vista è possibile riconoscere che le une corrispondono alle altre.

Digitized by Google

Per prendere in esame i caratteri generali delle cellule di sostegno conviene ottenere un buon disgregamento degli epitelii acustici. Non starò a dire che per esser sicuri del resultato ottenuto convien praticarlo sopra molti individui di una medesima specie e di specie differente. A mio avviso il miglior metodo per disgregare siffatti epitelii si è quello d'immergere in una soluzione 0.50 °/₀ d'acido osmico i laberinti membranosi dei pesci di recente uccisi e dopo averveli trattenuti per circa sei ore passarli in un recipiente che contenga acqua stillata con bicromato potassico 0.40 °/₀. Mantenute per circa due giorni in quest'ultimo reattivo, le aree acustiche si prestan benissimo per farci ottenere il disgregamento delle varie cellule epiteliali che le compongono. Io ho sempre e con vantaggio praticata la separazione di questi elementi in una allungata soluzione di eosina, perchè valevole a svelarmi l'esistenza del protoplasma anche laddove si trovava disteso sotto forma di sottilissime laminette.

La relativa proporzione fra gli elementi di sostegno e gli altri sensitivi od acustici è variabile a seconda del luogo in cui si prendono in esame. Così, ad esempio, nella parte di mezzo delle creste acustiche abbondano le cellule di sostegno ed in quella laterale raffittiscono quelle capellute destinate alla sensibilità speciale. Nella macchia del *recessus utriculi* poi si osserva che laddove l'epitelio è più alto vi sono anche più fitti questi ultimi elementi, mentre fanno difetto verso gli orli di lei ossia laddove l'epitelio è piuttosto basso.

Incominciando lo studio dalle cellule di sostegno debbo innanzi tutto avvertire che il loro carattere costante si è quello di essere elementi allungati, aventi due estremità, delle quali una riposa sopra il tessuto della parete, mentre l'altra arriva fino alla superficie libera in ogni e singola area acustica. Queste cellule sono sempre più alte che larghe, hanno protoplasma più o meno abbondante a seconda dei casi e son provviste di un nucleo ovolare in cui la nucleina è in piccola quantità per lo più raccolta sotto la forma d'uno o due nucleoli. Il nucleo che si pone in evidenza con molta facilità in qualsiasi specie di preparati, occupa in modo costante o la loro base o quella parte che a questa più si avvicina. La base delle cellule di sostegno è la parte per mezzo della quale le medesime si fissano al tessuto della parete, sopra il quale s'inalzano perpendicolarmente. In tutte le cellule di sostegno il nucleo non si trova sempre ad una medesima altezza, tanto che mentre in questa lo si vede proprio vicino alla base, nelle altre che le stanno accanto invece è calcolato più in alto. Però egli non sorpassa in alcun caso la metà dell'altezza. Queste variazioni nella topografia del nucleo sono concordi e dipendenti dal fatto che ciascuna cellula per il solito è più larga nel punto ove questo è contenuto. Ora se tutte quante lo avessero alla medesima altezza e se tutte quante venissero precisamente a toccarsi, si comprende da ciò come non potrebbero formare un epitelio continuo, ma lascerebbero molti spazii

Digitized by Google

vuoti. Al contrario la più sopra accennata disposizione provvede a che la parte inferiore, ossia quella situata a contatto della parete, sia in ciascun caso continua.

Le cellule di sostegno confrontate con gli elementi acustici ci presentano il doppio circa d'altezza, essendo questi ultimi molto più corti e collocati fra porzioni periferiche di esse, ossia fra quelle parti nelle quali non si trova il nucleo. Isolando mediante i sopraindicati mezzi di disgregamento le cellule di sostegno ci accorgiamo poi che, quantunque non faccia in alcun caso difetto un solo dei predetti caratteri, pure si presentano alcune differenze notevoli a seconda del luogo ove le medesime vengon prese ed a seconda dell' animale da cui si tolgono. Posso in poche parole esprimermi col dire che si somigliano quasi tutte in quella parte che sta vicina alla parete e che contiene il nucleo, mentre si presentano certe particolarità e differenze nell'altra per cui stanno in rapporto con gli elementi sensitivi. Queste ultime dipendono dal dovere le cellule di sostegno formare altrettante loggette destinate a ricevere gli elementi capelluti o sensitivi. E siccome ho più sopra detto che questi ultimi in alcuni punti sono fittissimi ed in altri si vedono sparsi, così aggiungerò che le cellule di sostegno sono in ragione pressochè inversa del numero delle cellule acustiche. Perciò laddove le cellule acustiche sono piuttosto rare si trovano gli elementi di sostegno con questi caratteri. Essi appariscono come altrettante cellule cilindriche, strette, molto alte, aventi qualche fossetta od impressione nella loro metà superiore, prodotta dal contatto delle cellule vicine. Molto chiare dovunque, sono un poco più scure presso la loro estremità libera. Le scarse e poco marcate impressioni che vi si trovano dipendono dal contatto che tali cellule subiscono, essendo strettamente serrate le une accanto alle altre ed alle cellule acustiche che hanno la forma di tante bottiglie. Nei casi però nei quali raffittiscono le cellule sensitive o capellute, gli elementi di sostegno si modificano nella loro porzione periferica che divien membranacea e talmente sottile che è sfuggita all'osservazione di tutti coloro che mi hanno preceduto in questi studii.

Chi ha letto le pagine precedenti comprenderà subito questa particolare disposizione ricordando la tessitura degli elementi di sostegno che si trovano nella *macula acustica* degli *Octopus*. Le cellule divengono membraniformi, presentano alcune creste od impronte e s' insinuano con le loro espansioni membranacee od ali fra le cellule capellute. Per lo più queste ali od espansioni membranacee sono disposte sopra piani differenti ed in maniera da comporre, come nel caso precedentemente indicato, insieme alle parti corrispondenti di una o di altre due cellule vicine una loggetta allungata capace di contenere esattamente una cellula acustica. In questo caso la disposizione formata dagli elementi di sostegno con la loro metà esterna rappresenta quella d' un alveare con un infinito numero di cellette ripiene dagli elementi sensitivi.

Digitized by Google

FIGURA 48.

Frammento d' epitelio tolto dalla macula acustica della *Tinca Italica*, e disgregato parzialmente.

1. Superficie libera del neuroepitelio. — 2. Cellule di sostegno provviste di espansioni membranacee. — 3. Cellula acustica. — 4-5. Parte ristretta situata presso la metà della cellula di sostegno. In questo punto generalmente si lacerano quando si cerca disgregarle. — 6. Cellula acustica che ha abbandonata la nicchia entro la quale era disposta. — 7. Sua estremità capelluta. — 8. Nucleo delle cellule di sostegno. — 9. Limite della parete del laberinto membranoso.

FIGURA 49.

Elementi disgregati dall' epitelio acustico del *Myliobatis noctula*.

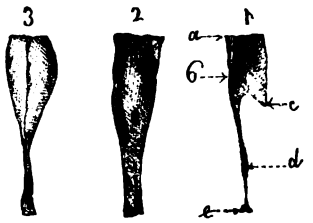

1-2-3. Varie forme di cellule di sostegno isolate completamente. Nella figura prima l' espansione membranosa è unilaterale come nella seconda, senonchè in essa arriva appena alla metà dell' altezza mentre nell' altra si continua fin presso la base. Nella terza le espansioni membranose sono due, disposte ai lati d' una cresta che percorre l' elemento longitudinalmente. — *a*. Superficie libera. — *b*. Cresta d' impronta. — *c*. Termine inferiore dell' espansione membranosa. — *d*. Nucleo. — *e*. Piede della cellula col quale s' inserisce sul tessuto della parete.

FIGURA 50.

Frammento d' epitelio acustico isolato dalla macula sacculi della *Tinca Italica* e composto di sole cellule di sostegno.

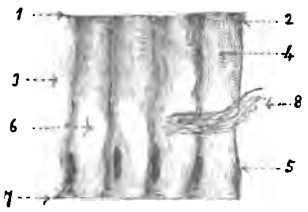

1. Estremità libera delle cellule di sostegno. — 2. Parte più scura di tali cellule. — 3. Cresta longitudinale. — 4. Alette protoplasmatiche. — 5. Nucleo. — 6. Fori lasciati liberi dopo il congiungimento delle varie cellule di sostegno. Per essi passano i nervi. — 7. Parete del laberinto membranoso. — 8. Fascio di fibrille nervose.

FIGURA 51.

Neuroepitelio appartenente all' otricello della *Torpedo Narce* per metà disgregata.

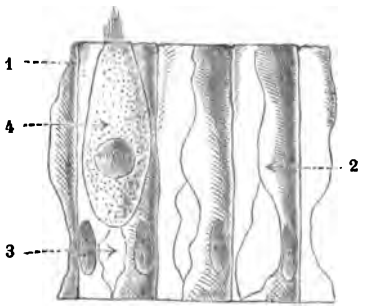

1. Cellula di sostegno. Cresta longitudinale. — 2. Linea indicante il punto di unione delle cellule vicine di sostegno. — 3. Spazio lasciato vuoto fra due cellule di sostegno. — 4. Cellula acustica alloggiata entro la metà d' una nicchia formatale dagli elementi di sostegno.

Digitized by Google

Le espansioni membranacee si trovano generalmente più sviluppate sopra un lato che sopra l'altro della cresta longitudinale, che per il solito percorre da un capo all'altro queste cellule. In qualche caso queste alette sottilissime, velamentose, e che non si vedono altro, che se colorite e disgregate, sono incomplete. Le figure inserite alla pag. 185, spero che aggiungeranno chiarezza a quanto ho detto fin qui.

Quando le alette sono incomplete, le cellule di sostegno presentansi abbastanza ristrette e sottili al disopra del loro nucleo, tanto che facilmente nel disgregarle si rompono in questo punto creando una nuova difficoltà per chi cerca riconoscere la loro forma precisa.

Esaminata la superficie libera delle cellule di sostegno riesce cosa agevole il comprendere come esse formino altrettante cornici poligonali ove sono collocate le estremità capellute delle cellule acustiche. La sostanza che forma tali cornici non è ugualmente larga dovunque, essendo abbondevole nei luoghi corrispondenti al termine della cresta longitudinale di ciascuna cellula di sostegno e scarsa altrove. Nei preparati d'insieme, ottenuti guardando la superficie libera del neuroepitelio del sacchetto o del *recessus*, si scorge manifesto il fatto indicato.

FIGURA 52.

Neuroepitelio disegnato dalla *macula acustica* del *recessus utriculi* dell' *Oblata melanura* e veduto dalla parte della superficie libera.

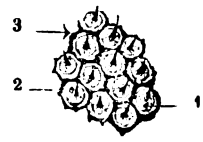

1. Estremità libera d' una cellula acustica. — 2. Pelettino acustico. — 3. Estremità superiori o libere delle cellule di sostegno formanti le aree poligonali destinate ad inquadrare le estremità libere degli elementi acustici.

Ripetendo invece un identico esame laddove sono abbondanti le cellule di sostegno, come accade nella parte centrale delle creste acustiche, si osservano in mezzo ad un epitelio poligonale, fatto da elementi a piccolissima superficie, qua e là alcune aree rotonde, di volume maggiore, provviste di pelettini.

Debbo finalmente aggiungere che alcune cellule di sostegno del sacchetto e delle creste ampollari, trattate con l'acido osmico ci presentano qualche vacuolo nella parte superiore contornata da una sostanza che nel caso in termini ha un colorito verdastro e che refrange molto la luce. Questo fatto naturalmente non apparisce altro che laddove le cellule di sostegno sono molto abbondanti, e dove non hanno l'aspetto membranaceo.

Digitized by Google

Del resto lo studio comparativo degli elementi di sostegno nei vertebrati d'un ordine superiore che studieremo fra poco, chiarirà anche meglio i nostri concetti.

Venendo a parlare delle cellule acustiche debbo subito dire come le medesime si possano anche riconoscere a colpo per certe appendici particolari che fuoriescono dalla loro superficie libera, appendici che per essere state assomigliate ai capelli, hanno fatto sì che taluni scrittori abbiano chiamato gli elementi che le sopportano col nome di cellule capellute. Oltre a questo carattere del quale sono tutte provviste si avverte che la loro forma è quella d'un cilindro terminato superiormente da un piano ed inferiormente, ossia dalla parte che guarda la parete del laberinto membranoso, da una callotta. L'apparenza diversa che presentano le cellule acustiche in alcuni luoghi dipende dalla lunghezza maggiore o minore del loro corpo, e può dipendere ancora dal fatto che il cilindro che lo compone si slarga avvicinandosi alla callotta basale. In ciascuna cellula acustica si riscontra un bel nucleo per lo più vescicoloso, situato in mezzo ad una quantità di protoplasma granelloso che lo circonda da ogni parte. Non hanno parete, ma il protoplasma loro sembra addensato in vicinanza del punto donde escono le appendici capellute, e quivi apparisce più scuro specialmente in seguito all'azione dell'acido osmico.

Le cellule acustiche hanno il protoplasma granulato anche in condizioni di vita, e ci presentano in mezzo a lui appena distinto il nucleo. Questi occupa la parte più profonda della cellula, ossia sta verso la callotta o dove essa è più larga. In molti nuclei riesce facile trovar le tracce della nucleina con le reazioni caratteristiche di lei, e la si vede raccolta sotto forma di uno o due nucleoli.

A me non è stato possibile in alcun caso riscontrare la striatura del protoplasma in queste cellule, come l'ho potuta osservare negli elementi corrispondenti dei Cefalopodi.

A seconda del luogo ove si prendono in esame le si trovano più grosse o più sottili, e si nota che le loro appendici sono ora più corte ed ora più lunghe. Le cellule acustiche nelle creste ampollari sono molto più alte di quello che non siano le altre del *recessus utriculi*, del sacchetto e della lagena. Ciò sta in rapporto preciso con la maggior lunghezza che nella prima sede indicata presentano le cellule di sostegno. Sono più strette nelle ampolle, più larghe sopra tutto si vedono nell'otricello. Le une però si differenziano dalle altre anche per il fatto che le appendici delle quali sono provvedute in ogni caso appariscono lunghissime nelle creste e corte nelle macchie acustiche. Nelle creste ampollari sono tanto lunghe quanto lo è presso a poco quella speciale produzione della quale fra poco terrò parola, e che è conosciuta col nome di *cupula terminalis* del Lang. Nell'otricello, nel sacchetto e nella lagena i pelettini sono invece cortissimi, e meritano a torto il nome di capelli, nome col quale da certi scrittori vengono designate. In questo caso sarebbe più appropriato il de-

Digitized by Google

nominarli appendici, poichè s'inalzano pochissimo sopra la superficie libera a modo d'un piccolo sprone o d'una spina. Ciascuna appendice è più larga al suo nascere e va gradatamente assottigliandosi: essa è il prodotto dell'incollamento d'un numero variabile di appendici più piccole, incollamento che avviene per le più delicate manovre. In questo caso i pelettini escon fuori dalla parte di mezzo della superficie libera, e non v'assumono alcuna particolare disposizione come accade nella *papilla spiralis* degli uccelli e nell'organo del Corti dei mammiferi. L'anatomia comparata darà poi maniera di riscontrare più chiaramente l'indicata particolarità negli animali superiori, nei quali le appendici piccole che s'incollano per formar l'appendice più grossa conica ed apparentemente unica, rimangono separate.

Nelle ampolle le appendici sono assai più grosse e molto più lunghe. Però anche in questo caso resultano composte d'un numero variabile di appendici fra loro incollate. Per veder la separazione di tali appendici componenti il capello delle cellule sensitive ampollari basta esaminare nell'endolinfa la *cupula terminalis* del Lang. Quivi infatti si vedon decorrere tali capelli in mezzo ad una sostanza amorfa e con facilità si lasciano disgregare esercitandovi sopra una lievissima compressione. Le appendici componenti il capello sono sottilissime, ma per me un poco più grosse verso la loro base, terminando in punta. Anche in questo caso nascono tutte quante vicine fra loro e dal centro della superficie libera delle cellule acustiche. Naturalmente queste appendici non hanno che fare in nulla con le ciglia delle quali son provviste le cellule vibratili.

FIGURA 53.

Cellule di sostegno e cellula acustica capelluta, tolta dalla parte centrale di un' ampolla dello *Spinax Acanthias*.

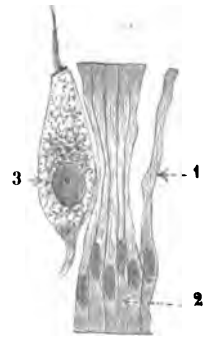

1. Cellula di sostegno isolata a mezzo e che presenta qualche rilievo e non ha le membranelle od alette disegnate nelle figure precedenti. — 2. Strato dei nuclei ovolari delle cellule di sostegno. — 3. Cellula acustica capelluta. Suoi rapporti normali con le cellule di sostegno. In essa si vede l'appendice assai corta e quale si ottiene dopo la caduta della *cupula terminalis* del Lang e si osserva un fascetto di fibrille nervose che ne raggiunge la calotta.

Digitized by Google

Mi è stato impossibile per quanta diligenza abbia usata e per quanti tentativi abbia fatti di vedere come queste appendici incominciano nel protoplasma cellulare. Non son riuscito a seguirle oltre quella parte del protoplasma addensato che si trova presso la superficie libera.

Conosciuta la forma delle cellule acustiche e degli elementi di sostegno, è facile comprendere la loro reciproca disposizione. Questi ultimi soltanto hanno rapporto col tessuto della parete, mentre le altre albergano nelle cellette epiteliali più sopra descritte. Di tutta l'altezza d'un epitelio acustico le cellule sensitive occupano soltanto una parte della metà che è rivolta verso il cavo che contiene l'endolinfa, mentre l'altra metà è formata esclusivamente dalle cellule di sostegno e dai nervi. Studiando un preparato d'insieme si vedono, dopo averlo colorito in qualsiasi modo, più file di nuclei allungati in prossimità della parete ed una fila soltanto di nuclei vescicolosi sopra la metà circa dell'epitelio. Questi nuclei, i primi dei quali sono quelli delle cellule di sostegno e gli altri appartengono alle cellule sensitive, servono anche a dare un'idea del rapporto numerico di queste due varietà di elementi.

Descritte per ultime le appendici delle cellule acustiche delle ampolle e descritti i neuroepitelii in genere, è necessario che per ragion di chiarezza e d'ordine parli subito della così detta *cupula terminalis* del Lang e delle produzioni che difendono in generale le appendici delle cellule sensitive.

FIGURA 54.

Disegno di una sezione fatta secondo il diametro principale della cresta acustica situata sul fondo dell'ampolla anteriore del *Leuciscus vulgaris.*

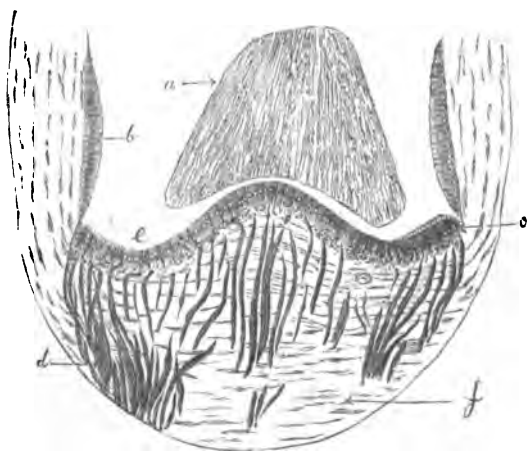

a. Cupula terminalis del Lang. — *b*. Plana semilunata. — *e*. Epitelio acustico. *d*. Nervi che raggiungono il neuroepitelio. — *f*. Tessuto della parete.

Digitized by Google

Se dopo conveniente indurimento si taglia dall'alto in basso la cresta acustica di qualunque dei summentovati pesci, si osserva che al di sopra della superficie epiteliale s'inalza a modo di piramide avente l'apice smusso e rotondato e con la base lievemente concava una produzione speciale priva di cellule. Questa formazione descritta dal Lang è quella che si osserva disegnata nella figura seguente.

Al di sopra di ciascuna delle tre creste acustiche si trova dunque un rilievo fatto da una sostanza molle che riposa sull'epitelio. Questa sostanza anche esaminata prima che vada incontro ad alterazioni presenta una forma bene stabilita, avendo l'aspetto d'una piramide a quattro facce. Due di queste sono larghe e due strette: sono larghe le facce opposte e che guardano una dal lato del canal semicircolare e l'altra verso l'otricello od il *recessus utriculi*. Tutte e quattro le facce indicate convergono verso l'apice che ora è arrotondato ed ora tronco, e quasi rimpiazzato da un orlo trasversalmente diretto. La sommità di questa produzione o cupola del Lang raggiunge la metà dell'altezza dello spazio racchiuso dalle pareti ampollari. La sua base riposa immediatamente sopra il neuroepitelio, ed ha la forma della cresta acustica sopra la quale s'impianta. Nei preparati poi che subirono l'azione dei reattivi induranti la base della cupola apparisce un poco più ristretta della superficie libera del neuroepitelio che ella sormonta.

Molle di consistenza, si presenta trasparentissima allo strato fresco tanto che riesce difficile distinguerla. Per riconoscerla è necessario adoprar delicate manovre, perchè facilmente cade ed abbandona la sua posizione naturale. Col fine di studiarla convenientemente io sono stato sempre solito di farne l'esame a fresco ed in posto, e perciò ho tagliato con un rasoio bene affilato quella parte soltanto dell'ampolla in cui la medesima riposa. Ho poi aggiunto al preparato una soluzione di cloruro sodico 0,75 °/₀ colorata appena appena dall'eosina. Essa per effetto di quest'ultima materia colorante divenendo rosea ci si mostra con una insolita evidenza. Si vede allora che si compone di un tessuto amorfo striato longitudinalmente ossia dalla base verso l'apice. Le striature di questa *cupula terminalis* sono più fitte alle parti laterali piuttostochè nel centro, e ciò, dipendendo dai capelli delle cellule sensitive, sta appunto in rapporto col numero di quest'ultime che sono più fitte ai lati anzichè nel centro della cresta acustica. Esaminata con attenzione ed adoprando forti ingrandimenti si possono riconoscere due fatti, ossia che le striature si posson seguire fino al punto d'emergenza dei pelettini acustici dalla superficie epiteliale, e che ciascuna stria è composta da più filamenti sottilissimi molto ravvicinati.

Un fatto degno di esser notato è certamente il seguente. Cercando di distaccare la *cupula terminalis* dal sottoposto epitelio, accade spesso di vedere che si liberano per un buon tratto i pelettini delle cellule acustiche. Sembra che questi siansi quasi sguainati di mezzo alla sostanza

Digitized by Google

amorfa. Però non è facile di vederli completamente liberi ed isolati fino al loro termine, accadendo sempre che si tronchino un poco avanti della loro parte di mezzo. Nella figura precedente è disegnato appunto quest'ultimo fatto. Ciononostante col togliere la *cupula terminalis* con una certa cura avviene che si liberi una porzione del pelettino tripla e quadrupla di quella che nei preparativi d'insieme si vede non accolta nella sostanza omogenea di questo apparecchio protettore speciale, ossia fra la superficie libera dell'epitelio ed il cominciamento della cupola predetta.

Ho cercato d'esaminare siffatto organo protettore nelle migliori condizioni possibili ossia sull'animale vivente. A questo scopo ho sottoposti all'indagine microscopica alcuni avannotti appartenenti al *Cyprinus auratus* ed ho veduto che, mentre ricercando la giacitura delle ampolle vi si scorgono appena appena distinti i pelettini acustici, non è possibile constatare o farsi un'idea dell'esistenza della *cupula terminalis*. Questa parte che indubbiamente esiste anche nell'animale vivo non vi si dimostra appunto perchè ella è trasparente e perchè sta immersa in un liquido che ha un indice di refrazione vicino a quello di lei. Però, appena appena si è ucciso l'animale, se facciamo sgorgare l'endolinfa e se la sostituiamo con un liquido colorato o che abbia un indice di refrangenza diverso, sarà subito permesso di riconoscere i confini di tale apparecchio.

La difficoltà di apprezzare i rammentati caratteri e la difficoltà di mantenerla in posto sono state le ragioni in forza delle quali si sono scritte tante cose sbagliate a riguardo della *cupula terminalis* del Lang.

Oltre la *cupula terminalis* si trovano nell'apparecchio membranaceo dei Pesci alcune altre produzioni analoghe sopra tutte le aree acustiche per difenderle dal contatto brusco degli otoliti. Ho già detto parlando di alcuni che il grosso otolito situato nel sacchetto presenta un solco corrispondente con esattezza alla superficie della *macula sacculi*. Debbo adesso avvertire che tal solco si trova ripieno da una materia molliccia, non facile a riconoscersi allo stato fresco, simile all'altra che forma la *cupula terminalis*. Questa sostanza si tinge appena appena in scuro per l'azione dell'acido osmico e debolmente sotto l'influenza dell'eosina. Essa però si presenta dovunque omogenea, mancandole la striatura, come naturalmente deve accadere, essendo corte le appendici delle cellule acustiche dovunque, eccettuate le ampolle.

Tanto la materia formante la *cupula terminalis*, quanto l'altra presenta altrettante piccole scodellette corrispondenti per disposizione, forma e volume alla superficie libera delle cellule acustiche. In queste scodellette stanno alloggiati i corti pelettini che vedonsi nel sacchetto, e che perciò non risentono altrochè mediatamente l'influenza del vicino otolito, dato e fatto che egli si muova.

Come si osserva una sostanza che fa l'ufficio della *cupula terminalis* sopra la *macula sacculi*, così la si vede sopra l'altra della lagena e del

Digitized by Google

recessus utriculi e sopra la stessa *macula neglecta*, quantunque quest'ultima non sia provvista di produzioni otolitiche come nelle ampolle.

Per primo il Lang[1] descrisse la *cupula terminalis* nel *Cyprinus Idus* valendosi dei preparati fatti con l'acido nitrico e l'alcool e la ritenne per una formazione naturale e con lui l'Hasse. Si credette allora che i capelli fossero corti e non già lunghi e quali erano apparsi per le osservazioni di Max Schultze e di Fr. Schultze, fino a quando l'Hensen[2] esaminando un gran numero di giovani pesci negò che la *cupula terminalis* fosse una formazione esistente in vita e la ritenne quale un prodotto delle manipolazioni poste in opra per prepararla. E contrariamente al Retzius che affermò esser possibile porla in evidenza con l'anilina, poichè altrimenti in moltissimi esami rimane invisibile, pure sostenne che la *cupula terminalis* deriva dall'alteramento dei peli acustici i quali si saldano fra loro.

L'opinione dell'Hensen oltrechè dal consenso di tutti gli anatomici che hanno discorso della conformazione e tessitura del laberinto membranoso, è dimostrata erronea anche dal fatto che si trova fuori delle ampolle sopra le altre aree acustiche una formazione corrispondente la quale non può certamente esser fatta dall'alterazione e fusione dei pelettini perchè cortissimi. Formazioni analoghe si trovano poi in tutti quanti gli animali e sono appunto notevoli quelle che si trovano sull'organo del Corti nei mammiferi.

Oggi che la questione sembrava risoluta nel senso da me più sopra indicato, sono scesi in campo a porla nuovamente sul tappeto i dottori Coyne e Ferré. Essi, a proposito della tessitura delle ampolle, sostengono che vi si trovano due qualità di cellule provviste di appendici, le cellule a spazzola cioè e le cellule fusiformi provviste di peli auditivi. Le cellule a spazzola avrebbero i pelettini molteplici e cortissimi, mentre le altre li avrebbero molto lunghi. I pelettini corti sarebbero proprii delle cellule sensitive, mentre gli altri avrebbero l'ufficio di mantenere in posto sopra le creste acustiche la sostanza amorfa della *cupula terminalis*, penetrandovi per quasi tutta l'altezza di lei. E ciò che affermano per l'organo protettore delle creste acustiche credono esistere anche per l'organo del Corti, sopra il quale sarebbe appunto mantenuta la *membrana tectoria* per dato e fatto delle cellule del Deiters che vi si impianterebbero.[3]

Questa dottrina non ha ragione di essere per molti motivi che io ho già discussi in altro lavoro. Prima di tutto non esistono in alcun pesce

---

[1] Lang, *Ueber das Gehörorgan der Cyprinoiden.* (V. Siebold und Kölliker's Zeitschr. für wissenschaftl. Zoologie B. XIII.

[2] Hensen, *Die cupula terminalis.* (Archiv für mikr. Anatomie, 1869).

[3] Coyne P. et Ferré G., *Contribution à l'étude de la cupule terminale.* (Annales des maladies de l'oreille, du larynx, etc. Paris, 1884, Mars).

Digitized by Google

e tanto meno negli altri vertebrati le così dette cellule a spazzola nelle creste acustiche. In secondo luogo non vi sono le cellule fusiformi provviste di peli auditivi, ma sivvero le cellule sensitive che appartengono alla varietà degli elementi cilindrici, ed in terzo quelle del Deiters si fissano nell'organo del Corti alla membrana reticolata del Kölliker e non l'oltrepassano. Dopo tutto io ritengo che i predetti scrittori non sarebbero stati tratti in errore se avessero studiate bene le analoghe formazioni esistenti sopra degli epitelii delle macchie acustiche del sacchetto e dell' otricello.

Ho qui citato soltanto i principali argomenti con i quali ritengo di potere impugnare la rammentata dottrina, pregando chi abbia desiderio di saper qualche cosa di più sopra tale proposito di leggere l'altra mia Memoria[1] recentemente pubblicata, nella quale ho potuto diffondermi maggiormente e più di quello che si conviene in questo caso.

A questi epitelii fanno capo per terminare i diversi rami del nervo acustico. Nel maggior numero dei casi le fibre nervose perdono tutte le loro guaine nel momento in cui passano dal tessuto della parete nello strato delle cellule basali: però talvolta accade che la guaina midollata si continui fin presso la metà dell' altezza del neuroepitelio, ossia fin sotto alle callotte delle cellule acustiche. Ho detto come nel *Mullus* ed in altri Teleostei sia evidentissimo un tal fatto: debbo ora aggiungere che il trattamento con l'acido osmico serve anche meglio in questo caso a svelare in parte il decorso delle fibre nervose, colorandone in nero la mielina.

I nervi, sprovvisti dei loro inviluppi o mantenendo la guaina midollare, traversano quasi tutti perpendicolarmente gli strati composti dai nuclei delle cellule di sostegno. Giunti presso a poco all'altezza più sopra indicata, taluni per il solito s'incurvano ponendosi di traverso, ossia nel senso della superficie delle aree acustiche, mentre altri ascendono fino a raggiunger le callotte delle cellule sensitive. Dal vedere che non poche fibre nervose, ridotte al solo cilindro assile o tutto al più contornate dalla mielina, si dispongono orizzontalmente e si dividono ripetutamente prima di terminare, è nata in taluni anatomici l' idea che in seno ai neuroepitelii acustici esista un plesso nervoso. A dir vero non è possibile dopo le moderne osservazioni ammettere l'esistenza di un plesso intraepiteliale, poichè resulta dai più accurati esami che non avviene il passaggio di qualche filamento d' una fibra nervosa in un' altra vicina. Tanto meno si riscontra quell'intreccio e quella fusione di nervi che soltanto ci giustificherebbe adoprando il nome di plesso. Comunemente accade che una fibra giunta poco sotto le cellule acustiche si

[1] Tafani, *L' organo del* « Corti » *nelle Scimmie.* Firenze, tipografia Cooperativa, Giugno 1884.

Digitized by Google

divida in più rami e che ciascuno di questi si risuddivida. Macerando il neuroepitelio del *recessus utriculi* del *Mullus surmuletus* nell' alcool al terzo ed esaminando dopo poche ore la parete, dopo averla delicatamente sbattuta nell' acqua e dopo averla riposta nella soluzione consueta di cloruro sodico colorita dalla eosina, si vedono uscire dal tessuto che forma il piano del *recessus* tanti tronconcelli nervosi, aventi un aspetto dendritico. In questo caso si conosce anche meglio il modo col quale vi termina la mielina. La mielina ha fine nel modo stesso con cui la si presenta in corrispondenza degli anelli del Ranvier.

Le fibre nervose ridotte soltanto al loro cilindro assile guadagnano le cellule capellute per terminarvi. Esse si presentano tanto nei preparati ottenuti per disgregamento, previa macerazione nell' alcool al terzo od in una miscela osmiobicromica, quanto negli altri che si ebbero sezionando dall' alto al basso le creste acustiche indurite, striate nel senso della lunghèzza. Vi si acquista l'idea chiarissima che questi cilindri assili sieno il resultato d'un numero grande di filamenti nervosi insieme incollati. La conferma di questi fatti si riscontra poi nei preparati nei quali è stata tagliata perpendicolarmente alla sua lunghezza qualcuna di quelle fibre che arrivate a metà del neuroepitelio vi decorrono di traverso. In tal caso la fibra si mostra con l' aspetto d'un disco fatto di una sostanza omogenea, chiara, nella quale si trovano tanti puntolini rotondi, molto ravvicinati fra loro, dovuti alla sezione dei filamenti elementari.

È difficile di riconoscere il modo preciso con cui vi hanno termine i nervi. Io però son d' avviso che tutti quanti abbiano fine nelle o sopra le cellule capellute, e che nessuno ascenda per terminar libero alla superficie epiteliale. La delicatezza eccessiva di questi neuroepitelii non mi ha permesso di poter constatare quanto ho già veduto nei Cefalopodi col cloruro d'oro. Pur nonostante è possibile di riscontrare con una certa facilità alcuni fascettini di filamenti nervosi che raggiungono la parte più culminante della callotta delle cellule capellute. Se tali fibrille si arrestino in questo punto, se penetrino dentro nel protoplasma cellulare o se serpeggiandovi sopra si portino fin presso la superficie superiore di questi elementi, è ciò che nei Pesci non è possibile riscontrare. Con certezza però posso affermare che non vi si vede alcun fatto simile a quanto Meyer ha descritto circa le terminazioni delle fibre nervose negli epitelii acustici degli Uccelli.

Dopo tutto si deve ricordare che gli epitelii acustici dei Pesci non contengono alcuna cellula nervosa vera e propria, e quale abbiamo veduta esistere nella macchia e nella listerella acustica degli Octopodi e dei Decapodi. Le fibre nervose spettanti al laberinto membranoso dei Pesci incontrano alcune cellule gangliari, come ho già detto, avanti di giungere sul tessuto della parete.

Nel laberinto membranoso oltre l'epitelio acustico si trova il così detto epitelio indifferente. Se io pretendessi descrivere tutte le variazioni

Digitized by Google

di forma e di volume da me riscontrate perderei un tempo immenso, tanto più che debbo ritornarvi trattando un simile soggetto nei capitoli destinati allo studio dei vertebrati d'un ordine superiore. Dirò soltanto che ve ne è pianeggiante, cubico e cilindrico. Le sedi ove si trovano queste varietà sono sempre le stesse. Si trova cilindrico nel *ductus*, nel *sacculus endolymphaticus* e nei *plana semilunata*, mentre è cubico e serve da epitelio di transizione ai contorni delle macchie acustiche. È parimente cubico sulla vôlta delle ampolle e dei canali semicircolari, ove forma una sottile listerella che tutti quanti li percorre e che si rileva sopra il circostante epitelio piano. Ha i caratteri di quest'ultima varietà in tutti gli altri luoghi.

FIGURA 55.

Epitelio cilindrico del *ductus endolymphaticus* della *Torpedo Narce.*

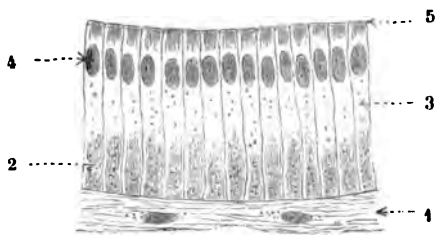

1. Tessuto della parete. — 2. Piede delle cellule cilindriche. — 3. Parte mediana più chiara. — 4. Nucleo di queste cellule collocato presso la loro superficie libera. — 5. Superficie che limita il lume del *ductus endolymphaticus*.

Voglio soltanto notare a questo proposito che l'epitelio dei *plana semilunata* è fatto da cellule alte e strettissime, aventi il nucleo ovale allungato presso il punto col quale s'impiantano alla parete, mentre quello del *ductus endolymphaticus* delle Torpedini ha una disposizione inversa. Parimente piacemi aggiungere che fra le cellule cubiche ve ne sono alcune che si colorano intensamente col cloruro d'oro, e che prendono un colore oscuro per mezzo dell'acido osmico. Sopra i caratteri di queste cellule avrò modo di fermar l'attenzione del lettore anche nei capitoli successivi.

Finalmente fra questo epitelio indifferente si trova qualche rara cellula migratoria, assottigliatasi per adattarsi agli spazi intercellulari. Ciò accade in special modo fra gli elementi dei *plana semilunata*.

Digitized by Google

CAPITOLO QUARTO.

Laberinto membranoso degli Anfibii.

Se nella classe dei Pesci abbiamo assistito, passando da un gruppo meno elevato ad un altro posto più in alto nella scala zoologica, alla comparsa di nuove parti componenti l'organo acustico, così ci troveremo in quella degli Anfibii a conoscere alcuni mutamenti notevoli destinati a complicare quasi esclusivamente il sacchetto e le sue dipendenze. E come nei Ganoidi abbiam veduta per la prima volta la *lagena* e la *macula neglecta* del Retzius, così in alcuni individui di questa classe impareremo a distinguere una rudimentale *papilla basilaris*, destinata poi ed in conseguenza di numerosi perfezionamenti a ricevere il neuroepitelio il più complicato di quanti ne esistano, ossia quello dell'organo del Corti. La *papilla basilaris*, che non si osserva nel *Proteus anguinus*, nel *Siren Lacertinus* ed in altri, apparisce già distinta nel *Siredon mexicanus* nel *Triton cristatus* e bene sviluppata nel *Bufo vulgaris*, nell'*Hyla arborea* e nella *Rana esculenta*. Però, quantunque in questo gruppo accadano i perfezionamenti accennati, pure siamo sempre ben lontani dal ritrovarvi quella mutabilità di forme così caratteristica al gruppo dei Pesci e che ci ha costretti ad impiegare lunghe pagine per descriverle in modo da farci sperare d'averne dato almeno un concetto generale.

Urodeli.— Proteus anguinus. —Questo animale si può dir che serva di termine medio fra i Pesci e gli Anfibii, allorchè se ne prende a studiare il laberinto membranoso. Egli ritiene infatti molti dei caratteri già da noi conosciuti nei Ganoidi e nei Teleostei, si trova come quello degli Elasmobranchii per ogni dove rinchiuso in una cassula fatta dallo scheletro craniense, mentre poi concorda per molti altri punti con le apparenze presentateci dalla maggior parte degli altri Anfibii.

Il laberinto membranaceo del *Proteus anguinus* sta dunque in una cassula osseo cartilaginea completa, nella quale per varii forellini penetrano i nervi ed i vasi. In questa egli vi alberga abbastanza liberamente ed in modo tale che i suoi canali semicircolari non vi trovano condottini speciali destinati a riceverli, ma soltanto alcune docce o solchi piuttosto profondi, poichè dall'interna superficie della cassula si staccano alcune creste e rilievi incompleti. Quest'organo uditivo da una parte è composto dell'otricello, del *recessus*, delle tre ampolle con i canali corrispondenti, d'un cortissimo e rudimentale *sinus superior* e di quello *posterior:* dall'altra ci presenta il sacchetto con la lagena, il con-

Digitized by Google

dottino endolinfatico e finalmente il perilinfatico. Vi si notano poi tutte quante le macchie acustiche già conosciute nella precedente classe dei Pesci.

Nel *Proteus anguinus* il laberinto membranaceo, una volta isolato intiero dalla sua cassula, si presenta più lungo che alto. Il suo diametro maggiore è quello che partendosi dalla parte dell' ampolla frontale situata in avanti si porta fino a quel punto della occipitale che è posto più in dietro. Intendo per altezza di quest'organo quel diametro che partendosi dalla parte culminante del *sinus superior* discende sul fondo del sacchetto.

Per studiarne in modo conveniente alcune particolarità occorre che lo si liberi talvolta dal tessuto perilinfatico che lo circonda, e talaltra non è necessario. Prima d'isolarlo da questo conviene ricercarvi l'andamento del condottino perilinfatico. Lo spazio da cui quest'ultimo si parte è più grande intorno all'otricello ed al sacchetto, in fuori ed in dietro. Poco prima del punto ove posteriormente finisce lo spazio perilinfatico si vede nella sua parete laterale una piccola aperturina ovolare che conduce in un canalino membranoso che prima diretto in dietro passa sopra al *sinus posterior*, e quivi si ripiega in avanti per portarsi sulla parete mediale del sacchetto all'altezza del nervo acustico, e poscia, dopo avere decorso per un certo tratto, uscire dalla cartilagine della cassula acustica.

L'otricello del *Proteus anguinus*, come negli animali studiati in precedenza e che avevano il diametro antero-posteriore più lungo degli altri, è un canale assai grande, arcuato alquanto, e non ugualmente ampio in tutte le sue parti. La maggior larghezza ce la presenta in avanti laddove forma il *recessus*, e la minore indietro dove congiungesi all'ampolla occipitale. Anzi in questo urodelo si comincia a trovare per la prima volta quella particolarità che giustifica l'introduzione del nome di *sinus posterior* che è dato alla parte d'otricello che dal luogo in cui vi sbocca il canale esterno si porta a riunirsi all'ampolla che sta in dietro. Nei Pesci si vide al contrario che l'otricello generalmente si mantiene ampio fino all'ampolla stessa, e che fino a tal punto conserva tutti i suoi caratteri. Ora invece si potrebbe quasi dire che egli, arrivato in corrispondenza dell'estremità posteriore del *sinus superior* finisce in due canali, che sono rappresentati dall'*externus* e dal *sinus posterior*.

Oltre a siffatta differenza riscontriamo nel *Proteus anguinus* il *sinus superior* molto largo ma bassissimo, e tale da renderci subito conto del perchè il laberinto di questo come degli altri urodeli sia tanto poco alto. Del resto il *sinus superior* è sempre diretto di dietro in avanti e di sopra in giù. Si può dire che questa parte rudimentalissima non sia altro che la riunione dei due canali anteriore e posteriore.

Dal *recessus*, che è da considerare come un organo vescicoloso, si

Digitized by Google

staccano al solito due ampolle, delle quali una dalla sua parte situata più in avanti e l'altra dall'alto della faccia esterna. Queste ampolle non presentano caratteri particolari. Però non sono molto spaziose: si continuano con i respettivi canali che necessariamente appariscono poco arcuati, attesa la cortezza del *sinus superior* e la conformazione totale del laberinto membranoso a cui appartengono. L'ampolla frontale si dirige subito in alto, l'esterna in fuori, e l'occipitale parimente un poco in alto ed in fuori. Tutte quante poi si rivolgono in dietro, tantochè il canal posteriore per giungere ad imboccare nel *sinus superior* è costretto a presentarsi più arcuato degli altri.

Nell'otricello la parte più importante a conoscersi è il pavimento, ossia la superficie inferiore che sta in rapporto col sacchetto e che perciò presenta l'apertura che dalla cavità dell'uno, conduce in quella dell'altro. È questa situata presso a poco nella sua parte di mezzo ed ha una figura ovale ed il maggiore dei suoi diametri collocato quasi nel senso della lunghezza dell'otricello. Per descriver gli altri fatti che la riguardano è necessario prima conoscere la conformazione ed il modo col quale vi si pone a contatto il *sacculus*.

Quest'ultimo, emanazione diretta della divisione inferiore della vescichetta acustica primitiva, è un organo in genere rotondeggiante e soltanto un poco appianato da due parti ossia lateralmente e verso il piano mediano che dividerebbe l'animale in due metà uguali. Collocato al disotto dell'otricello, gli sta ancora un poco in dentro, ed è perciò diretto obliquamente in basso ed in fuori. Quantunque di forma rotondeggiante pure in alto si ristringe alquanto, penetra sotto il pavimento arcuato che gli fa l'otricello, e risale anche sulla faccia posteriore di questo verso il *sinus superior*. La connessione del sacchetto con l'otricello è abbastanza valida e dissimile da quella di tutti i Pesci che non presentano l'apertura *utriculosacculare*. È difficile che il vestibulo abbia abbandonato il suo rapporto con la vôlta del sacchetto.

In quest'ultima parte del laberinto membranaceo, che ha la forma d'una vescichetta un poco schiacciata, nel *Proteus* si devon notare due facce, una laterale ed una mediana ed una circonferenza. Le due facce non offrono particolarità notevoli, tranne che in quella mediana si riscontra la terminazione d'una delle più grosse branche nelle quali si divide il nervo acustico, appena è penetrato nella cassula osseocartilaginosa. Non così è della circonferenza da cui in alto si parte il canale utriculosacculare, il condottino endolinfatico e su cui si trova giù di lì anche la macchia del *Retzius*, mentre posteriormente si vede il foro che unisce la cavità della lagena a quella dell'organo di cui parliamo.

Dalla parete del sacchetto arriviamo al canale utriculosacculare per mezzo d'un'apertura corrispondente a quella già da me rammentata a proposito del pavimento dell'otricello. Tanto l'apertura che è in questo quanto l'altra che è in quello hanno il diametro più lungo diretto nel

Digitized by Google

medesimo senso, ma però non si trovano collocate su tutti i punti alla medesima distanza, poichè molto vicine lateralmente, stanno un po' discoste in corrispondenza dell' orlo mediano. Da siffatta particolarità trae appunto ragion d'essere il canale utriculosacculare fatto come una penna d'oca tagliata cortissima. Presso ed in avanti a quest' apertura e nella parete del sacchetto apparisce il condottino endolinfatico per ascendere in alto sulla parete mediale dell'otricello, collocandosi dietro il *sinus superior*. Seguendo questo tragitto guadagna il forellino della cassula acustica corrispondente all'*aquaeductus vestibuli* e per esso penetra nell'interno della cavità craniense, ove Retzius lo potè seguire e veder continuato in un sacchetto.

Egli però, avendolo costantemente trovato con alcune lacerazioni a motivo della sua delicatezza eccessiva, non ne ha potuta precisare la forma nè tracciare i confini.

L'apertura predetta conducente fuori dal sacchetto offre, esaminandola dalla parte dell'otricello, ancora un altro fatto notevole e che consiste nel continuarsi in un piccolo spazio, ove trovansi verso il lato mediano certe sinuosità a guisa di vescichette e dove alberga la *macula neglecta*. Questa area acustica corrisponde precisamente per posizione a quella già riscontrata nel gruppo dei Pesci, nei quali l'abbiam sempre veduta sul fondo dell'otricello al di dietro del foro utriculosacculare, e non già a quanto accade in alcuni Elasmobranchii nei quali fu da noi riscontrata sulla parte alta e posteriore del condottino che riunisce il sacchetto al *canalis posterior*.

Oltre queste parti esiste alla circonferenza posteriore del sacchetto, in alto e verso la faccia mediana, la così detta *lagena*. È una formazione ovale, vescicolosa, foggiata a modo d'una tasca diretta d'alto in basso e dall'avanti in dietro. La sua estremità più grossa è inferiormente disposta e l'altra trovasi più in su ed a contatto col sacchetto, ove si vede un'apertura che lateralmente la fa comunicare con lui.

Al laberinto membranoso del *Proteus* si reca il nervo acustico il quale è già diviso in due branche nell'atto di penetrar nella cassula osseocartilaginea che lo contiene. Il ramo anteriore si porta in avanti sotto il *recessus*, a cui dà un fascio nervoso, e quindi alle creste acustiche delle due ampolle anteriori. Quello posteriore molto più voluminoso incomincia con l'abbandonare la maggior parte delle sue fibre al sacchetto. Queste ultime, divise in due grossi fasci, raggiungon la macchia di lui che è collocata sopra la parete mediana. In seguito l'acustico si tripartisce e provvede con un tronco ascendente la *macula neglecta*, mentre con l'altro che prosegue quasi rettilineo raggiunge la cresta dell' ampolla occipitale e con uno, che appena appena discende, entra nella lagena. Il tragitto maggiore è percorso dalle diramazioni dell' ampolla anteriore e posteriore, al contrario di quanto si vide accadere in alcuni Pesci che avevano il *ramulus lagenae* più lungo di tutti gli altri.

Digitized by Google

In questo laberinto membranaceo si trovano gli otoliti sulla *macula* del *recessus* e sopra quelle del sacchetto e della lagena.

Siredon mexicanus. — Al laberinto membranaceo ora descritto si avvicinano per semplicità gli altri del *Siren lacertina*, *Menobranchus maculatus* ed *Amphiuma means.*

Nel *Menopama* già cominciansi a trovar le prime tracce d'una nuova area acustica ossia della *pars basilaris.* Non avendo avuto alcuno individuo di questa specie, ed invece essendomi occorso d'esaminare l'organo acustico del *Siredon mexicanus*, riferirò quanto potei osservare in questo, sicuro di non lasciare una lacuna importante nel mio lavoro. Sono tanto poche le differenze da poter passar, senza che se ne osservi lo stacco, da uno degli urodeli predetti a quello di cui mi occupo adesso.

Attesa la delicatezza dello scheletro craniense del *Siredon mexicanus* non riesce difficile toglierne il laberinto membranaceo completo. Qui pure osserviamo che esso nella cassula acustica vi alberga abbastanza comodamente, essendo al solito separato da lei per l'intermezzo del tessuto perilinfatico. Si può dire che anche in questo caso la lunghezza dell'organo sorpassi l'altezza. È schiacciato in siffatto modo per effetto della conformazione cranica di quest'animale, che ha una testa bastantemente appianata.

Nella divisione superiore del laberinto membranaceo del *Siredon mexicanus* abbiamo presso a poco le stesse cose già studiate nel

FIGURA 56.

Laberinto membranoso sinistro del *Siredon Mexicanus.*
È veduto dalla sua faccia mediale.

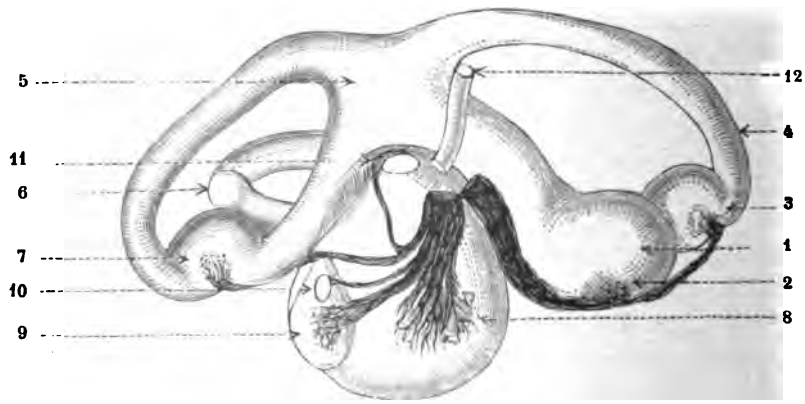

1. Recessus utriculi. — 2. Macula acustica del recessus utriculi. — 3. Ampolla frontale. — 4. Canal frontale. — 5. Sinus utriculi superior. — 6. Canale esterno. — 7. Ampolla posteriore. — 8. Sacchetto. — 9. Lagena. — 10. Apertura che dal sacchetto conduce alla lagena. — 11. Macula negletta del Retzius. — 12. Condottino endolinfatico.

Digitized by Google

Proteus anguinus. Vi si riscontra infatti l'otricello col suo *recessus*, col *sinus superior* cortissimo e rudimentale e col *sinus posterior* assai lungo. L'otricello è sempre un organo allungato, con due facce, una vôlta ed un pavimento. Delle due facce quella disposta lateralmente è meno appianata dell'altra che guarda medianamente. La vôlta non presenta altra particolarità tranne la presenza della lunghissima apertura del rudimentario *sinus superior*, mentre il pavimento è al solito rimarchevole per l'apertura che vi esiste, e che conduce nella parte più alta del sacchetto. Tanto la vôlta quanto il pavimento dell'otricello non son rettilinei, ma presentansi curvi, e ciò perchè egli si adatta e riposa sulla faccia mediale dell' estremità superiore convessa del sacchetto. Di questa particolarità come di altre si convincerà il lettore più facilmente gettando uno sguardo sulla figura 56, di quello che s'io impiegassi un tempo immenso per spiegarle con accuratezza una per una. Così non avrò a parlar d' altre cose riferentisi all' otricello, e passerò subito a dire delle parti componenti la divisione inferiore del laberinto membranaceo, le quali presentan per la prima volta una certa tal qual complicanza, e che fin d'ora va conosciuta, onde non debbansi incontrare ostacoli serii quando dovremo, nel gruppo stesso degli anfibii, imbatterci in organi ancor più complessi.

Le parti che nel *Siredon mexicanus* derivano dalla divisione inferiore della vescicola acustica primitiva sono tre, essendovi per la prima volta rappresentata la *pars basilaris*, la quale negli animali superiori acquista un' importanza ed uno sviluppo gradatamente crescenti. Insieme a tali parti vi è poi da studiare il condotto che dal sacchetto porta nell'otricello e l'altro canale conosciuto col nome di *ductus endolymphaticus*.

Prima di tutto dirò che il sacchetto ha un aspetto piriforme, situato col suo diametro principale nel senso d' una linea che discenda dall' apice del *sinus utriculi superior*. Nel luogo però ove si troverebbe il picciuolo della pera egli è sufficientemente arrotondato.

Quantunque egli sia foggiato in tal guisa pure, per comodo di descrizione, vi si può riconoscere una parte che guarda più verso la cavità craniense ed un' altra che sta rivolta in fuori; un estremo che si trova in avanti ed uno che sta in dietro. Il sacchetto è in rapporto con l' otricello per mezzo della sua faccia mediale, rivolta verso l' ingresso del nervo acustico, e non già con la vôlta, come in molti dei casi precedenti si è visto. L' otricello si dispone sopra il sacchetto in maniera da trovarvisi a contatto con il suo pavimento.

Il rapporto di contatto che esiste tra queste due parti è abbastanza intimo e tale che non è possibile separarle senza lacerazione. L' una comunica con l' altra mediante il solito canale utriculosacculare, che in questo caso, pur mantenendosi come nei precedenti animali in condizioni simili, ci mostra qualche nuova particolarità, attesa l' aderenza

Digitized by Google

che l' otricello ha non più con la vôlta ma con la faccia mediana del sacchetto.

Il canale utriculosacculare è cortissimo, ha una sezione ellittica ed è diretto dall' esterno verso l' interno. Questa particolarità deriva appunto dal fatto che il sacchetto con il suo estremo superiore si porta esternamente all' otricello.

Nella parte più alta del sacchetto e sulla faccia che guarda verso il cranio si trova un infossamento ovale, col suo maggior diametro diretto dall' avanti in dietro, infossamento poco profondo, che forma il canale utriculosacculare, poichè nella parte più alta vi esiste una fessura diretta nel medesimo senso, e che è destinata a dar libero passaggio alla cavità dell' otricello. Da tale disposizione resulta appunto il seguente fatto assai importante e complicato, che cioè l' apertura inferiore del canale utriculosacculare, esistente sulla faccia mediale o craniense del sacchetto, è più larga dell' altra superiore scavata nel pavimento dell' otricello. Resulta altresì che, trovandosi la fessura rappresentante questa ultima nella parte più alta dello infossamento situato sulla parete cranica del sacchetto, si venga a formare una specie di corto canale corrispondente all' altro che si mostra talora assai lungo in alcuni pesci (*Rhombus laevis*), e che in questo caso ha piuttosto l' aspetto d' una doccia, anzichè d' un vero e proprio condotto.

Poco avanti alla predetta apertura si vede poi nell' alto della faccia cranica del sacchetto anche l' orifizio ristretto che immette nel condottino endolinfatico, che risale sulla faccia mediale dell' otricello e che ascendendo al davanti del *sinus utriculi superior* si porta ad aprirsi all' interno del cranio.

Oltre queste aperture se ne incontra un' altra nel sacchetto del *Siredon mexicanus*, ossia quella che guida nell' interno della *lagena*. Tale orifizio come il corrispondente di tutti gli altri animali fin qui studiati sta sulla parte del medesimo che è rivolta indietro verso l' ampolla occipitale. Egli è piccolo, ovale, diretto d' alto in basso, e fa comunicare la cavità del sacchetto con una produzione simile ad una tasca più ristretta in alto ed allargata in basso. Questa produzione sacciforme è la lagena, la quale presenta questo di particolare, cioè un' area acustica in più del consueto, ossia la *macula* della *pars basilaris*.

Quest' ultima parte vi sta vicinissima all' orifizio di comunicazione col sacchetto ed un poco verso il davanti, mentre troviamo in basso e su quella parete della lagena che è rivolta verso il cranio, l' area acustica che quivi come altrove le appartiene.

Il laberinto membranoso del *Siredon* è ravvolto dal tessuto perilinfatico. La cavità perilinfatica è più che altrove distinta attorno alle parti che derivano dalla divisione inferiore della vescicola acustica primitiva ed in modo precipuo ai contorni del sacchetto ella si rileva e sopratutto verso la faccia esterna di lui. Quivi appunto incomincia dalla predetta

Digitized by Google

cavità perilinfatica un condottino, *ductus perilymphaticus*, il quale, sorto un poco più verso l' ampolla posteriore che verso le anteriori al disotto del punto ove trovasi il *canalis externus*, si porta in dietro decorrendo parallelamente a questo, si riflette al davanti dell' ampolla occipitale passando sotto il *ductus canalis posterioris* e poi fuoriesce dalla cavità destinata al laberinto membranoso, dopo avervi guadagnata la faccia cranica fra la *lagena* e la *macula sacculi*.

Nel laberinto membranoso del *Siredon mexicanus* si trovano quattro aree acustiche nella divisione superiore, tre nell' inferiore ed una nel *canalis utriculosaccularis*. Poco ho da dire di quelle che stanno nelle ampolle e nel *recessus utriculi*, invece accennerò qualche particolarità relativa alla *macula neglecta Retzii*, alla *macula sacculi*, a quella della lagena ed all' altra della *pars basilaris*. A proposito delle prime è da notare soltanto che la forma delle creste acustiche è sempre diversa. Sul pavimento dell' ampolla anteriore essa si rileva trasversalmente ed è ondulata inalzandosi al centro e sui lati. Apparisce quasi ugualmente larga in tutte le sue parti. L' ampolla esterna disposta come la precedente si presenta con una configurazione triangolare veduta in pianta. Essa è più larga verso l' esterno anzichè dal lato che è rivolto verso il sacchetto. L' ampolla posteriore è identica alla anteriore o frontale, tranne che, vista dall' alto, apparisce più larga ai suoi due estremi anzichè sul mezzo.

La *macula neglecta* conserva il preciso rapporto che aveva negli altri animali, vale cioè a dire si trova nel canale utriculosacculare. Quivi ella risiede nella infossatura superiormente descritta sulla faccia cranica del sacchetto e sta sotto l' orificio che conduce nell' otricello. Ella è rotondeggiante e riceve un particolare fascio di fibre nervose provviste di mielina. La *macula sacculi* sta quasi sul mezzo della faccia interna o craniense di lui, ed ha una forma che sarebbe rotondeggiante se non le mancasse un piccolo segmento in alto. L' area acustica della *pars basilaris* è la più piccola di tutte le altre e si dispone, nella tasca rappresentante la lagena, subito al davanti dell' apertura di comunicazione col sacchetto.

La *macula lagenae* poi sta sulla parete di quest' ultima che è rivolta verso la cavità cerebrale. La forma di tale area acustica è tendente all' ovolare, con il diametro più grande diretto di dietro in avanti ed appena appena dall' alto in basso.

Corrispondentemente a queste aree acustiche il nervo si distribuisce dopo esser penetrato nella cavità destinata ad accogliere il laberinto membranoso. Il nervo acustico arrivato sulla faccia mediana del sacchetto si divide subito in due grossi rami, l' anteriore dei quali è più specialmente destinato al *recessus utriculi* ed alle due ampolle poste in avanti, ed il posteriore al sacchetto, alla lagena ec. In questo caso, contrariamente a quanto per il solito si è veduto, dal ramo anteriore si stacca,

Digitized by Google

come ha dimostrato il Retzius, un fascettino di fibre che si portano alla parte anteriore della *macula acustica sacculi*. Il ramo posteriore dà in gran numero le rimanenti fibre al sacchetto, somministra un ramoscello ascendente che si porta sul fondo dell' infossatura che forma il *canalis utriculo saccularis* e vi si distribuisce alla *macula neglecta*, emana un tronco, comune in principio, per la *pars basilaris* e per la *macula lagenae* e finalmente con un ramo assai esile, ma molto lungo, guadagna il pavimento dell' ampolla occipitale, dopo esser passato sotto al *ductus perilymphaticus* ed al *sinus utriculi posterior*.

Il fascio nervoso destinato alla *macula Retzii* giunge al canale utriculosacculare per la parte posteriore di lui, e quivi penetrato si rivolge in avanti formando un arco di cerchio aperto verso la regione frontale ed in basso.

Triton cristatus. — Le particolarità che servono a farci distinguere il laberinto membranoso di quest' animale da quello del precedente non sono molte, nè sostanziali come quelle che fanno distinguere l' organo acustico del *Siredon mexicanus* dall' altro del *Proteus* o da quello di tutti i pesci da noi e da altri studiati.

Posso assicurare in generale che anche la più grossolana conformazione è la stessa, essendovi bassi i canali semicircolari in maniera da far sì che il laberinto membranoso anche nel Tritone come nella Salamandra si mantenga assai lungo dall' avanti in dietro e poco alto dalla parte più declive del sacchetto alla sommità del *sinus utriculi superior*.

Le sole differenze che mi costringono a dir qualche cosa anche di questo laberinto membranoso sono quelle che si riscontrano nel sacchetto e nelle dipendenze di lui. Infatti il sacchetto vi presenta un' apparenza meno piriforme di quella da noi osservata nella parte corrispondente del *Siredon*, poichè il suo diametro antero posteriore è più lungo e la sua vôlta tende ad esservi maggiormente rotonda. L' otricello anche in questo caso pur riposando sulla vôlta del sacchetto, vi si dispone in maniera da situarlesi di fianco, ossia sopra quella parte che guarda l'interno della cavità craniense.

I rapporti fra otricello e sacchetto sono abbastanza intimi ed in alcuni punti immediati. Fra l' uno e l' altro esiste il condotto utricolo sacculare che presenta queste particolarità. Sulla faccia mediale del sacchetto e sotto all' otricello, più verso l' ampolla posteriore che verso le anteriori si vede un orifizio di forma pressochè ellittica, orifizio che conduce in una specie di tasca, *pars neglecta*, nella quale superiormente si trova un' altra fessura diretta come la prima, ossia dall' avanti in dietro. La seconda apertura dal sacchetto porta nella cavità destinata alla *macula acustica lagenae* e fa da condotto sacculococleare e la seconda dal sacchetto apre il passaggio sul fondo dell' otricello. Nella *pars neglecta* vi è la papilla del Retzius che vi si presenta rotondeggiante.

Digitized by Google

Poche sono le differenze che ci mostra la lagena. È soltanto un poco più grande la macchietta ove termina il ramo nervoso della *pars basilaris*. Tanto l' una che l' altra occupano il polo posteriore del sacchetto il quale tranne la consueta apertura non vi ha alcun che di particolare.

Finalmente piacemi rilevare come il *ductus endolymphaticus* vi segua lo stesso andamento e come il *perilymphaticus*, nascendo dalla cavità del medesimo nome, cavità che è molto ampia all' esterno del sacchetto si porti in dietro, passi prima sotto il canale esterno e poscia sotto il *Sinus utriculi posterior* per girare sulla faccia mediale del laberinto membranoso, toccando quasi il principio della lagena ove si trova la *pars basilaris*. Il condotto perilinfatico in questo caso presenta un andamento più tortuoso e per conseguenza è più lungo dell' altro osservato nel *Siredon Mexicanus*.

Anuri-Bufo vulgaris. — Nel passare dagli *Urodeli* agli *Anuri* il laberinto membranoso si complica ancora, e le modificazioni o meglio i perfezionamenti si riferiscono alle parti che derivano sempre dalla divisione inferiore della vescicola acustica primitiva. Infatti s' individualizza meglio la *pars basilaris* e l' apertura di lei insieme a quella della lagena e ad una porzione della *pars neglecta* si trovano situate quasi in una dilatazione superiore e posteriore del sacchetto. Nella particolarità accennata si vede un notevole perfezionamento che ci guida ad intendere l' individualizzamento che la *pars basilaris* e con essa la coclea presentano negli animali superiori. Negli anuri si osserva inoltre che il *ductus perilymphaticus* ha una produzione sacciforme che si rivolge in dietro e che in essi esiste un fatto speciale e nuovo ossia il *saccus fenestrae ovalis* che si porta in fuori staccandosi dalla parte bassa della cavità perilinfatica di contro alla estremo inferiore della faccia esterna del *sacculus*.

Isolando il laberinto membranoso del *Bufo vulgaris* egli ci si presenta nella sua forma più grossolana assai differente a seconda che è rivestito dal periostio e dal tessuto perilinfatico o che ne è sprovvisto. Quando esiste il periostio ed insieme è integro il *saccus fenestrae ovalis* il laberinto membranoso ha un aspetto assai diverso essendo abbastanza alto, mentre quando è stato spogliato dai suoi involucri tende a somigliare per la sua forma grossolana al medesimo organo degli animali ultimamente studiati. Si può dire soltanto che il diametro antero posteriore vi è diminuito, e che appena appena v' è cresciuto il verticale.

Nel laberinto membranoso del *Bufo vulgaris* noi dobbiamo considerare le seguenti parti. Nella divisione superiore si trova anche qui l' otricello col suo recessus e le due ampolle anteriori e la posteriore con i respettivi canali. Nella divisione inferiore riscontriamo invece il sacchetto di forma assai particolare a motivo di quella specie di sacca situata superiormente ed in dietro e nella quale immettono la *lagena*, la

Digitized by Google

pars basilaris e la *neglecta*. Troviamo, oltre queste tre ultime parti, il condottino endolinfatico e l' apertura di comunicazione fra sacchetto ed otricello. Finalmente merita nel *Bufo vulgaris* considerazione anche il canale perilinfatico con le sue emanazioni ossia col *ductus perilymphaticus* provvisto di uno speciale sacchettino e col *saccus fenestrae rotundae*.

A proposito delle parti superiori di questo laberinto membranoso non ho gran fatto da aggiungere, poichè l' otricello vi si presenta pure sotto forma di un tubo allungato dall'avanti in dietro e ricurvo dolcemente sopra la parte superiore della faccia interna, rivolta verso la cavità craniense, del *sacculus*. Con lui si vede anteriormente connesso il *recessus utriculi* che non è altro che una sua dilatazione quasi piriforme, entro la quale si trova sul fondo una speciale area acustica e dove si aprono le aperture delle due ampolle anteriori, una in avanti e l' altra in avanti ed un poco verso l' esterno. In dietro poi, dopo essersi appena ristretto, l' otricello imbocca nell' ampolla posteriore che volgendosi un poco in fuori forma col medesimo un angolo aperto in fuori e leggermente in avanti.

FIGURA 57.

Laberinto membranoso destro del *Bufo vulgaris*, veduto dal lato che è rivolto verso la cavità craniense.

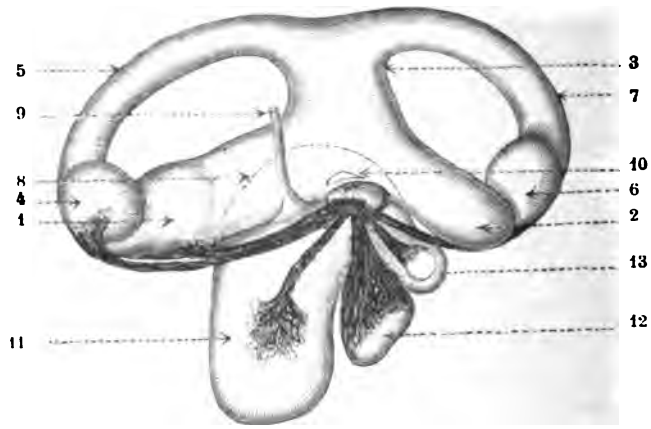

1. Recessus utriculi. — 2. Sinus posterior. — 3. Sinus superior. — 4. Ampolla anteriore. — 5. Canal semicircolare anteriore. — 6. Ampolla posteriore. — 7. Canal semicircolar posteriore. — 8. Linea punteggiata indicante la posizione che l' estremità superiore del Sacculus occupa sopra la faccia laterale dell'utriculus. — 9. Ductus endolymphaticus. — 10. Apertura utriculo sacculare. — 11. Sacculus. — 12. Lagena. — 13. Pars basilaris.

In questa figura non è rappresentata l' ampolla esterna ed il respettivo canale perchè l'una e l'altro, quando il laberinto membranoso è posto nella maniera in cui qui si presenta, ci son celati dall' otricello e dalla parte superiore del sacchetto.

Sulla parte laterale esterna dell' otricello imbocca, dopo essersi alquanto dilatato, il canal semicircolare esterno. L'apertura di questo guarda in avanti verso la cavità craniense.

Digitized by Google

I due canali semicircolari verticali riunitisi in un corto tubo, *sinus utriculi superior*, immettono per questo mezzo pur essi sulla parte più alta dell'otricello presso a poco contro all'apertura che stabilisce la comunicazione fra le due parti del laberinto membranoso ossia fra l'otricello ed il sacchetto.

Dei canali semicircolari che partono dalle respettive ampolle è più lungo l'anteriore in confronto del posteriore che è il più corto di tutti. L'anteriore dalla parte del *recessus* che è situata in avanti, si porta in alto ed in dietro, di fuori in dentro, mentre il posteriore tiene un cammino inverso. I due predetti canali semicircolari s'incontrano nella parte più alta del *sinus utriculi superior* formando un angolo aperto all'esterno, che per la sua forma si avvicina ad un angolo retto.

La divisione inferiore nel laberinto membranoso del *Bufo vulgaris* conserva sempre un sacchetto molto sviluppato, nonostante che la *pars basilaris* si accentui sempre più per le sue dimensioni. Non è facile intendere a tutta prima come sia conformato il sacchetto in quest'animale presentandovisi con una forma alquanto modificata. Egli è più ristretto in basso che in alto, avendo perciò una configurazione inversa a quella studiata negli urodeli. Dovendo descrivere la sua apparenza si potrebbe dire che egli è piriforme, ma con la parte corrispondente al picciuolo libera e rivolta in basso. La sua parte più grossa, o vôlta del sacchetto, si trova in questo caso unita in intimo rapporto alla divisione superiore del laberinto membranoso ossia al fondo dell'otricello.

Per comodo di descrizione si può riconoscere nel *sacculus* del *Bufo vulgaris*, *sacculus* che è un pochettino schiacciato sui lati, una faccia esterna o laterale ed una interna o cranica, un orlo anteriore ed un orlo posteriore, un'estremità superiore più grossa ed una inferiore più piccola.

La faccia laterale sottilissima, che perciò si rompe facilmente nel togliere il laberinto membranoso dal suo astuccio osseo, sorpassa ed arriva a metà dell'altezza della corrispondente faccia dell'otricello. Il *sacculus* per conseguenza in una piccola estensione ed in alto si trova fra la parete anteriore dell'otricello ed il canale orizzontale od esterno. Non offre del resto alcun altro fatto particolare.

La più importante è la faccia interna del sacchetto che di basso salendo gradatamente si allarga. Più resistente dell'altra è in lei che si trova la *macula sacculi* ed è su lei che poggia il nervo acustico dopo la sua venuta a contatto del laberinto membranoso.

Da essa, laddove sta per poggiarvi sopra il pavimento dell'otricello, si stacca il *ductus endolymphaticus* il quale, come le produzioni omologhe degli altri animali, sale sull'*utriculus* e quindi si colloca al davanti del *sinus superior*.

Osservando poi la medesima dal lato interno, ossia dopo aver tolta la parte laterale del sacchetto, ci accorgiamo che vi esiste un'altra im-

Digitized by Google

portantissima apertura destinata a permettere il passaggio fra l'otricello e le cavità inferiori del laberinto membranoso. Infatti, laddove sta per accollarsi alla parete cranica del sacchetto il fondo dell'otricello, si vede un infossamento nella parete posta alquanto dietro l'orifizio del *ductus endolymphaticus*, infossamento che mentre riceve la *macula neglecta* dà accesso al *canalis utriculosaccularis*. Quest'ultimo comunica col sacchetto per mezzo di un foro più lungo che largo, avente il maggior diametro diretto nel senso della lunghezza dell'otricello. Corrisponde subito al davanti dell'apertura del canale orizzontale e sta sopra la *macula neglecta* del Retzius.

In tal modo l'otricello poggiando sulla parte più alta della parete cranica del *sacculus* vi è compreso in mezzo, avendo allo esterno l'alto fondo di lui ed all'interno il *ductus endolymphaticus*. Quest'ultimo si trova situato un poco più verso l'ampolla anteriore che verso la lagena la quale ha rapporto con l'orlo posteriore e con una dilatazione che quivi si riscontra nel sacchetto.

L'estremità superiore è bene arrotondata, nè presenta alcun che di notevole; così pure quella libera situata in basso e posta soltanto in rapporto col *saccus fenestrae rotundae*. E mentre lo stesso si può dire dell'orlo anteriore che è leggermente concavo in avanti, non è possibile passarsela in breve per rispetto al posteriore col quale si connettono due notevoli parti, la *lagena* cioè e la *pars basilaris*.

Seguendo l'orlo posteriore di basso in alto si osserva che il medesimo, arrivato presso a poco al punto da cui staccasi la lagena, presenta una dilatazione sacciforme fatta in gran parte a spese della vicina parete esterna. Questa dilatazione non seguita nè sopra l'alto fondo del sacchetto col quale si continua nè verso l'ampolla occipitale, perchè quivi s'incontrano la *lagena* e la *pars basilaris*.

Siffatta dilatazione per esser vascolarizzata nel tessuto della sua parete ha il nome di *tegmentum vasculosum* e sta di contro a due aree acustiche, le quali sono quelle ultimamente ricordate. Entro tale dilatazione del sacchetto si trova in dietro o per dir meglio nell'estremo e più posteriore lembo di lei la *pars basilaris* e poscia la lagena.

La *pars basilaris* è una produzione sacciforme o ripiegatura della parete, posta a contatto, superiormente e in dietro, con la lagena. A lei si accede per un'apertura assai larga e vi si trova una terminazione nervosa speciale. È foggiata alla maniera d'un sacchetto arrotondato verso la sua estremità libera ed appena appena ristretto nel punto di sua provenienza dal *sacculus*, di contro al *tegmentum vasculosum*. La lagena invece ha la forma d'una vera e propria tasca ed è più ristretta presso il suo punto di partenza o di attacco, e termina con una estremità libera rivolta in basso ed in dietro. Essa ha due faccie, una cioè rivolta verso l'esterno ed una che guarda la parete che separa il laberinto membranoso dalla cavità craniense. L'apertura che dal sacchetto conduce nella lagena è relativamente

Digitized by Google

piccola, è ovale ed è situata in alto, in avanti ed in fuori. Nel *Bufo vulgaris* la lagena col suo orlo anteriore è per buon tratto discosta da quello posteriore del *sacculus*, a differenza di quanto ho ritrovato nell' *Hyla arborea* e nella *Rana esculenta*.

A questo laberinto giunge pure il nervo acustico in vicinanza del punto ove l' otricello si accolla al sacchetto ed un poco al davanti del luogo donde emerge il *ductus endolymphaticus*. Si divide secondo il solito in due rami: però in questo caso si comporta un poco diversamente da quanto si è veduto in antecedenza. Il ramo anteriore è il più grosso e si dirige in basso ed in avanti.

Giunto presso la metà della faccia cranica del *sacculus* manda un discreto fascio di fibre nervose all' area acustica di lui, mentre con i rimanenti fascii guadagna e scorre sotto al pavimento della porzione anteriore dell' *utriculus* per innervare il *recessus* e le due ampolle che vi sono connesse. Il ramo che è destinato all' ampolla esterna, prima di raggiungerla, passa sotto il *recessus utriculi*.

FIGURA 58.

Porzione del laberinto membranoso sinistro del *Bufo vulgaris* veduta lateralmente.

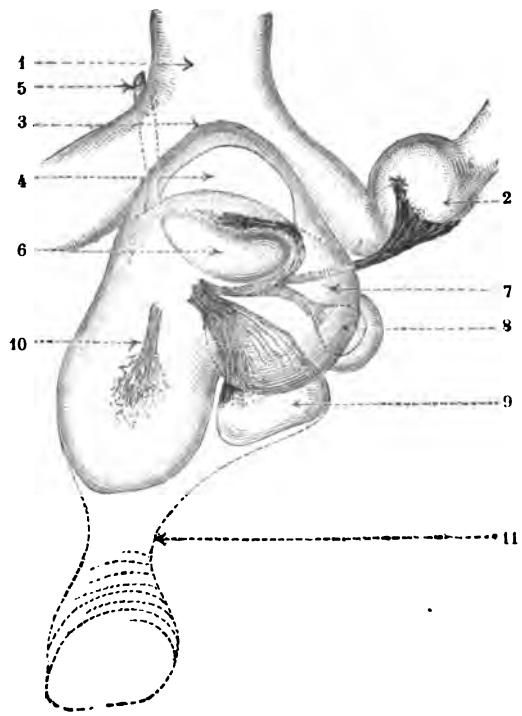

1. Sinus superior. — 2. Ampolla posteriore. — 3. Alto-fondo del Sacculus. — 4. Foro utriculosacculare. — 5. Ductus endolymphaticus. — 6. Pars neglecta. — 7. Tegmentum vasculosum. — 8. Pars basilaris. — 9. Lagena. — 10. Sacculus e sua macchia acustica. — 11. Rappresentazione schematica del Saccus fenestrae rotundae.

Digitized by Google

La diramazione posteriore del nervo acustico è senza confronto la più piccola. Essa quasi subito si quadripartisce ed i fascii che ne derivano procedono dal punto di divisione in poi quasi in modo raggiato. Il primo si porta in basso ed in dietro per recarsi a terminare nella lagena; il secondo discendendo meno del primo va pure in dietro e guadagna la parte anteriore della cornice cartilaginea situata nella *pars basilaris cochleae;* il terzo scorre con andamento quasi rettilineo fin sul fondo dell' ampolla occipitale per raggiungervi la cresta acustica, ed il quarto ed ultimo ascende ed un poco si volge in avanti per trovare il suo punto terminale nella *macula neglecta*. Di tutte queste diramazioni, senza dubbio alcuno, le più lunghe sono quelle che si recano alle tre ampolle, mentre hanno l'andamento più breve le due destinate alla *macula neglecta* ed alla *papilla basilaris*.

Anche in questo caso si riscontrano sul nervo le particolarità anatomiche da noi studiate nel capitolo precedente, essendovi non poche cellule gangliari interposte alle fibre. Talune di queste cellule non son contornate altrochè dalla guaina dello Schwann, mentre altre vi sono provviste anche di quella midollata. Corrispondenti alle diramazioni nervose or ricordate si trovano nel laberinto membranoso del *Bufo vulgaris* otto aree d' epitelio acustico, vale a dire vi scorgiamo le tre creste nelle ampolle, e le macchie nel *recessus utriculi*, nel *sacculus*, nella *lagena*, nella *pars basilaris* e nella *pars neglecta* o del *Retzius*.

Le tre creste acustiche son collocate trasversalmente nel pavimento delle ampolle, nè vi differiscon molto fra loro, come in altri casi. La *macula* del *recessus* vi si mostrerebbe ovale se non le mancasse un piccolo segmento da quella parte per cui le arriva il nervo. L' area acustica del sacchetto è abbastanza grande, e vi si presenta d' una forma fra il rotondo e l'ovale: quella della lagena vi si vede allungata nel senso del diametro trasverso dell' organo ove ella risiede, e l'altra della *pars basilaris* ha l' aspetto d' una papilla piccolissima. La *macula neglecta* è di forma irregolare, paragonabile grossolanamente a quella semilunare, con la concavità rivolta verso la cavità craniense.

Il laberinto membranoso del *Bufo vulgaris* è tutto quanto separato dallo scheletro osseo cartilagineo per mezzo del periostio e del tessuto perilinfatico. Anche in questo caso lo sviluppo della cavità perilinfatica è grande all' esterno ed alla parte laterale del *sacculus*, mentre è minimo altrove. Si osserva inoltre quella particolare disposizione anatomica più sopra da me ricordata, ossia il *saccus fenestrae rotundae*, il quale è una lunga produzione sacciforme che emana dalla cavità perilinfatica all' esterno ed in basso e presso la parte più declive del laberinto membranoso. Egli è ristretto subito dopo avere abbandonato il *sacculus*, mentre lo si vede gradatamente allargarsi mano mano che percorre il canale cartilagineo che lo conduce all' apertura della finestra rotonda. Questo sacchetto termina con una superficie piuttosto pianeggiante: egli spesse

Digitized by Google

volte si riempie di otoliti, quando le manovre destinate a toglier di sito il laberinto membranoso non sono state delicatissime e tali da non impedire la rottura della parete esterna del *sacculus*. Siffatta produzione è priva di cellule pigmentate, cellule che si vedono altrove e che sopra tutto sono abbondanti nella *Rana*. Apparisce siccome un organo trasparentissimo e quasi fosse di vetro in grazia della tessitura delle sue pareti e del liquido limpido che vi è contenuto. Nel caso in cui vi si versano gli otoliti prende un aspetto bianco latteo.

Dalla cavità perilinfatica trae origine altresì il condottino perilinfatico il quale è meno tortuoso dell' altro da noi studiato nel *Triton cristatus*. Originatosi dalla cavità del medesimo nome sulla faccia esterna del laberinto membranoso in avanti al *sinus utriculi superior*, e contro la parte alta ed anteriore della faccia laterale del *sacculus* si rivolge verso la parete craniense, girando sotto la porzione posteriore dell' *utriculus*, al davanti dell' ampolla occipitale, sopra e dietro la *pars basilaris*, per quindi uscire dal laberinto osseo cartilagineo.

Hyla arborea. — Con l' apparecchio acustico fin qui studiato ha grandissima somiglianza quello dell' *Hyla arborea*, tranne nelle dimensioni. In questo caso perciò credo utile limitarmi ad accennare soltanto alcune differenze di lieve momento, per passar quindi alla descrizione del laberinto membranoso della *Rana esculenta*. Se eccettuasi che i canali semicircolari sono più elegantemente curvati, non abbiamo a fare altra osservazione a proposito delle parti superiori di questo apparecchio acustico. Nella divisione inferiore invece si osserva che il sacchetto è un poco più rotondo, voltato alquanto con la sua estremità libera in avanti e che la dilatazione sacciforme posta contro la *lagena* e la *pars basilaris* è più grande. Piacemi far rilevare come in questo caso tanto la *lagena* che la *pars basilaris* siano più in rapporto con la parete cranica del *sacculus* di quello che non sono nel *Bufo*. In questo caso mi è parso che si abbia un principio che accenni alla tendenza a sparire dell' individualità nella lagena e nella *pars basilaris*, per assumere queste parti un maggior rapporto con quella dilatazione del *sacculus* conosciuta col nome di *tegmentum vasculosum*.

Anticipando qualche cognizione in proposito è bene si sappia come la *pars basilaris* e la *lagena* riunendosi in un medesimo tubo vadano a formare la *cochlea*, sviluppandosi la prima straordinariamente in confronto della seconda che nei mammiferi superiori si atrofizza in corrispondenza dell' estrema parte della scala media.

In quest' animale, stante la piccolezza del laberinto, non mi è riuscito seguire il condottino perilinfatico. Giova purnondimeno ritenere per analogia che egli si presenti uguale a quello del *Bufo vulgaris*.

Rana esculenta. — Un poco più perfetto dei fin qui ricordati organi acustici è il laberinto membranoso della *Rana esculenta*, il quale

Digitized by Google

ci offre non poche notevoli differenze. Quantunque sia molto difficile per la piccolezza delle nostre rane isolare completamente integro il loro apparecchio uditivo, pure in non pochi casi vi son riuscito, ed in maniera da non avere alcun dubbio intorno alle principali particolarità che vi si riferiscono.

Situato in un astuccio osseo cartilaginoso che tutto quanto l'avvolge, egli, al solito, ci offre allo studio le parti che derivano dalla divisione superiore della vescicola acustica primitiva, e le altre che vi provengono dall'inferiore. Al solito i perfezionamenti accadono a spese di quest'ultima parte; ed anzi posso dire che d'ora in poi si osservano quasi esclusivamente in lei, allo scopo di comporre quel complicato apparecchio che è conosciuto col nome di *cochlea*.

Nella divisione superiore abbiamo l'otricello che, diretto dall'avanti in dietro, lievemente si curva formando una prima concavità inferiore per abbracciare la parte più alta della parete mediale del *sacculus* ed una seconda meno sentita ed aperta esternamente verso le parti laterali della testa. Sul mezzo di questo otricello s'inalza il *sinus utriculi superior*, in avanti si trova il *recessus* con le ampolle anteriori, mentre in dietro, dopo essersi formato un lieve ristringimento, si osserva l'apertura d'ingresso all'ampolla posteriore.

L'utriculus della *Rana esculenta* è di forma tubulosa e ci può, per comodo di descrizione, far considerare una vôlta, un pavimento, una faccia laterale esterna ed una interna o cranica. Sulla vôlta imbocca il *sinus superior*, sulla faccia esterna vi è l'orifizio del *canalis externus* rivolto in avanti e verso la cavità craniense, a contatto della parete mediale scorre il *ductus endolymphaticus*, e col fondo riposa e comunica con il sacchetto.

Il *recessus* si continua a pieno canale con la parte anteriore dell'otricello, dilatandosi soltanto dolcemente, per poi di nuovo ristringersi laddove da lui prendono origine le due ampolle, delle quali una ha il suo alto fondo rivolto in alto e l'altra all'esterno. Queste due ampolle, insieme alla posteriore, stabiliscono in avanti ed in dietro il principio dei tre canali che decorrono diversamente, e che non hanno una estensione uguale. Quello frontale ascende in alto ed in dietro e si porta verso la cavità craniense per raggiungere il *sinus utriculi superior* insieme all'altro dell'ampolla posteriore che di dietro viene in avanti, di basso si porta in alto e di fuori, o dalle parti laterali va verso le parti profonde. Il semicircolare posteriore più corto del primo si unisce a questo formando al solito un angolo quasi retto aperto lateralmente e dando origine ad un corto tubo appena schiacciato sui lati, che d'alto scende in basso, dirigendosi un poco dalle parti anteriori verso le posteriori per guadagnare la vôlta dell'*utriculus*. Bene sviluppato, forse anche più del canale anteriore, è quello connesso con l'ampolla esterna. Egli, partendosi da questa dilatazione destinata a ricevere una area acustica par-

Digitized by Google

ticolare, in fuori verso le parti laterali del cranio forma un' arcata elegante aperta verso la cavità cerebrale. Dopo essersi portato alquanto lateralmente corre in dentro, passa sopra ed al davanti dell' ampolla occipitale per quindi riflettersi ed aprirsi, dopo una lieve dilatazione, nella faccia esterna dell' otricello.

Nella divisione inferiore di questo laberinto membranoso incontriamo il *sacculus*, che è l' organo che riunisce tutte insieme le varie parti che adagio adagio abbiamo vedute comparire. Il *sacculus* della *Rana* ha, se così posso esprimermi, la forma d' un fagiuolo il cui ilo sia poco marcato. Per conseguenza sono in lui da rilevare due facce, due poli, uno superiore e l' altro inferiore, un orlo convesso in avanti ed un orlo lievemente concavo rivolto in dietro.

Una delle sue facce o pareti guarda ai lati della testa dell' animale e per conseguenza è più superficialmente disposta dell' altra che sta a contatto di quel tessuto osseo che forma la cavità craniense. Chiamerò esterna la prima ed interna la seconda. Quella è sottilissima e non ha alcun che di rilevante nella sua totalità tranne in alto ed in dietro, di contro alla lagena e sotto l' otricello, ove si forma in lei una dilatazione sacciforme, a mo' di scodella assai marcata, molto più dell' altra esistente nel *Bufo vulgaris*, dilatazione che ampiamente comunica con la cavità del *sacculus*. Siffatta dilatazione, perchè fa quasi da vôlta alle sottostanti parti che sono specialmente la *lagena* e la *pars basilaris* e per esser vascolarizzata molto più delle rimanenti porzioni della parete del laberinto membranoso, è conosciuta col nome di *tegmentum vasculosum*. Questa appendice o meglio questo diverticolo sacciforme della parete esterna del *sacculus* ha il suo asse quasi perpendicolarmente diretto sopra quello dell' organo a spese del quale è formato.

La faccia interna o mediale del *sacculus* è formata da un tessuto più resistente, e si trova in diretto contatto col nervo acustico appena egli è penetrato nel laberinto osseo. Anzi questo nervo lo traversa per lungo e per largo dividendovisi sopra ed abbandonandole un grosso fascio di fibre per la *macula* che in lei riposa. Dalla parte superiore di questa medesima faccia si stacca, appena ella è venuta a contatto col pavimento dell' otricello, secondo il solito, il *ductus endolymphaticus* per ascendere al davanti del *sinus superior* e poscia uscire ed aprirsi nel cranio. Sulla porzione più alta della faccia interna, laddove ella è sormontata dall' otricello e dietro l' apertura del *ductus endolymphaticus* esiste quivi come altrove la *pars neglecta* e l' apertura del *canalis utriculosaccularis*.

Di tale apertura, della *pars neglecta*, della *lagena* e della *pars basilaris* stimo cosa più conveniente ragionare a proposito dell' orlo posteriore del sacchetto, studiando allora tutte queste parti quali si presentano vedute dal lato interno della cavità di quest' ultimo.

Intanto a proposito dell' orlo anteriore non ho altro da aggiungere

Digitized by Google

che dire come egli nel laberinto membranoso isolato passi dietro l'ampolla esterna. L'estremità superiore del *sacculus* od alto fondo ha rapporto di contiguità in dentro con l'*utriculus*, con l'apertura che vi conduce e con la *pars neglecta*, mentre in fuori e posteriormente confondesi col *tegmentum vasculosum*. L'estremità inferiore è chiusa, rotondeggiante, e non si trova in rapporto tanto diretto col *saccus fenestrae rotundae* come nel *Bufo vulgaris*.

Venendo all'orlo posteriore ho da avvertire che egli presentasi regolare e senza particolarità in basso, mentre in alto diviene complicato e come avverte il Retzius ci troviamo in tal luogo propriamente davanti alla parte confusa dell'organo dell'udito. Il *sacculus* senza una limitazione nettissima passa in su ed in dietro in questa parte che è formata dall'insieme di varii organi atti a comporre in seguito, sviluppandosi, la futura *cochlea* degli animali superiori.

Guardando dal davanti la parte del *sacculus* situata in su ed in dietro, dopo aver tolta la parete laterale di lui, troviamo, oltre il *tegmentum vasculosum*, posto in fuori ed in alto, più vicina al vero spazio sacculare ed in basso la *lagena* e salendo la *pars basilaris* e quindi quella ripiegatura che conosciuta in passato col nome di *pars initialis cochleae* oggi si deve chiamare *pars neglecta Retzii*.

La lagena è rappresentata da una tasca fatta a spese delle pareti dell'orlo posteriore del *sacculus*, tasca che da queste s'individualizza rendendosene per un certo tratto indipendente. Essa ha un'estremità più ristretta in alto ed una pianeggiante, un poco obliquamente diretta e due facce, delle quali una è mediale e l'altra, che è opposta a quest'ultima, serve poggiando sull'orlo posteriore del *sacculus* ad aderirvi ed a comunicarvi per mezzo d'una bella ed elegante apertura rotonda. Per mezzo di quest'apertura la lagena imbocca nello spazio grande in cui termina, come in una dilatazione alla maniera d'una scodella, lo spazio del sacchetto in su ed in dietro e dove poco sopra si trova la *pars basilaris*.

Quest'ultima porzione delle parti cocleari è la più difficile ad osservarsi non tanto per la sua piccolezza eccessiva quanto per esservi molto riposta. Essa è collocata più in alto della lagena ed ha la forma d'una tasca largamente comunicante col predetto spazio comune agli organi cocleari ricoperto dal *tegmentum vasculosum*. La dilatazione della *pars basilaris* è piuttosto ovale ed ha il fondo diretto in basso ed in dietro, e l'apertura in avanti. Entro lei ci accorgiamo che esiste una disposizione particolare verso l'interno dell'estremità superiore dell'apertura di comunicazione col *sacculus* e che consiste in un piccolo pezzo che ha l'apparenza d'un buco di forma fra la rotonda e l'ovale. Guardando ben bene è facile riconoscere che questo buco è chiuso da una membrana detta basilare dal *Retzius* per analogia con la membrana speciale che nel luogo corrispondente dei rettili e di tutti gli altri vertebrati superiori possiamo con facilità riscontrare.

Digitized by Google

L' apparenza d' un buco, riscontrata nella predetta parte, è dovuta al fatto che ivi la parete della *pars basilaris*, del resto dovunque resistente, forma una specie di cornice d' un tessuto cartilaginiforme, cornice che è chiusa dalla predetta membrana in maniera da resultarne, osservando tali disposizioni dal lato della cavità del sacchetto, un approfondamento a mo' di scodella. La *papilla acustica basilaris*, come avrò ragione di dire fra poco, ha rapporto con la cornice che forma tal fossetta particolare.

In alto ed in avanti al punto in cui la parete della *pars basilaris* passa senza confine definito nella accennata dilatazione del *sacculus* e fuori del *tegmentum vasculosum* c' imbattiamo nella *pars neglecta* e nel congiuntole *canalis utriculosaccularis*.

La *pars neglecta* è pure una produzione particolare fatta dalla parete posteriore del *sacculus* compresa in vicinanza del punto dove l' alto fondo di questo si unisce all' orlo posteriore. Essa pure ha l' aspetto di una insenatura di forma ovale diretta dall' avanti in dietro, avendo il suo asse disposto in quest' ultimo senso. L' apertura stretta ovale del *ductus endolymphaticus* prende origine poco al davanti della *pars neglecta* e l' apertura quasi ellittica del *canalis utriculosaccularis* si apre all' esterno di lei e quasi ad immediato contatto del punto ove finisce la sua insenatura. Però, mentre la *pars neglecta* ed il *canalis utriculosaccularis* sono a contatto e ugualmente diretti, è d' avvertire che quest' ultimo corrisponde soltanto all' orlo superiore della insenatura predetta con i suoi due terzi posteriori, in maniera tale da permettere di osservare che l' estremità posteriore del medesimo orlo non presenta alcun rapporto di continuità con l' apertura che dal sacchetto conduce nell' otricello.

Nel laberinto membranoso in siffatta guisa composto e tanto complicato si osservano le solite aree terminali provviste di neuroepitelio e di nervi speciali. Il nervo acustico raggiuntolo in prossimità della parte più alta della faccia interna o mediale del *sacculus*, si divide in due rami. Ciascuno di questi si risuddivide alla sua volta per somministrare le otto diramazioni terminali. A differenza di quanto osservammo nel *Siredon mexicanus* e nel *Triton cristatus* il ramo anteriore dà il nervo al sacchetto, al pavimento del *recessus utriculi* ed alle due ampolle anteriori, mentre il posteriore più corto, dividendosi in quattro fascii, ne manda uno che discende alla lagena, un altro che va in dietro alla cornice del *pars basilaris*, un terzo che pure va in dietro al pavimento dell' ampolla occipitale, ed un quarto che ascende e termina nella insenatura formata dalla *pars neglecta*. Fra tutte queste diramazioni le più lunghe sono quelle che si recano alle tre ampolle e le più corte quelle della *lagena* e della *pars basilaris*.

Corrispondenti a queste diramazioni nervose si trovano altrettante aree acustiche. Le creste acustiche delle ampolle differiscono fra loro per la forma. L'ampolla anteriore e la posteriore osservate di fianco ci pre-

Digitized by Google

sentano le loro creste con l' orlo libero ondulato in maniera da formare una linea che, diretta trasversalmente ed elevata sul loro pavimento, prima discende e quindi si rialza formando una convessità centrale per poi ridiscendere e nuovamente inalzarsi giungendo al limite opposto a quello donde è partita. La stessa superficie acustica veduta dall' alto si mostra invece più larga ai lati ed assai ristretta nel centro. La cresta dell' ampolla esterna si presenta leggermente concava se veduta di fianco, ed ha l' apparenza d' una superficie triangolare a base alquanto stretta e diretta superiormente, se veduta dall' alto.

FIGURA 59.

Ampolle anteriori della *Rana esculenta.*

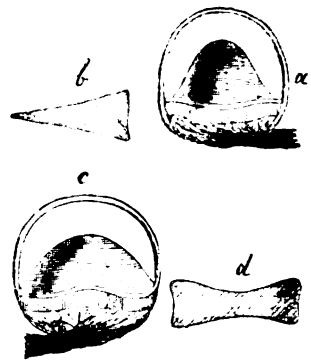

a. Sezione trasversa dell'ampolla esterna per dimostrar la forma della sua cresta acustica e della *Cupula terminalis* del Lang. — *b.* La medesima cresta acustica veduta in pianta. — *c.* Sezione trasversa dell' ampolla anteriore per dimostrar la forma della sua cresta acustica. — *d.* La medesima cresta veduta in pianta.

Nel *recessus* esiste al solito un' area di terminazione nervosa la quale ha la forma d' un fagiuolo assai corto e molto largo, avente la convessità rivolta in avanti ed in fuori. Sopra a lei si vede il solito ammasso di otoliti separato dalle appendici delle cellule acustiche per una sostanza amorfa particolare tutta quanta munita di piccole escavazioni, identiche in questo caso alle altre già da noi in dietro osservate.

Nella divisione inferiore del laberinto membranoso comparisce per prima la *macula sacculi* che è la più grande e che è situata lungo la parete mediale. Ella possiede una forma ovolare con l' estremità più ristretta in alto.

Ha pure quest' apparenza quell' area d' epitelio acustico che si osserva nella *lagena cochleae,* meno che in questo caso il diametro principale è diretto quasi trasversalmente. Riposa sopra la parete situata in faccia all' apertura che stabilisce la comunicazione con lo spazio dilatato del *sacculus.*

Digitized by Google

La *pars basilaris* riceve, come si è detto, un nervo che si porta in prossimità della sua apertura verso la cornice di tessuto più resistente cartilaginiforme, chiusa da una membrana, e quivi termina in una macchia acustica rilevata a mo' di papilla, che io ho col Retzius riconosciuto essere d' una forma ovale allungata.

La *pars neglecta* presenta pure la sua area terminale d' epitelio acustico disposta sotto l' otricello, ossia nella porzione superiore: quivi la *macula neglecta* è allungata dall' avanti in dietro, un poco concava sopra un lato e convessa dall' altro. Essa perciò a primo aspetto potrebbe sembrare divisa in due metà come in altri animali, ma una osservazione accurata dimostra connesse fra loro le varie sue parti.

Per ultimo debbo discorrere il modo col quale anche in questo caso si comporta la cavità perilinfatica e il condotto che ne emerge.

La cavità perilinfatica nella *Rana esculenta* non è, secondo il solito, dovunque larga ad un modo, perchè la maggiore ampiezza la si riscontra in corrispondenza della faccia laterale del *sacculus* e la minima dalla parte che si trova a contatto della cavità cerebrale. Lo spazio perilinfatico, anfrattuoso per le tramezze molteplici che lo traversano, si continua in due canali oppostamente diretti, ambedue provvisti d' una produzione sacciforme, ma però uno terminante in seno al laberinto osseo cartilaginoso e l' altro invece fuori. Noi conosciamo, per averle ritrovate nel *Bufo*, queste due particolari produzioni che nel caso presente hanno piccole differenze.

Il *canalis* che porta nel *saccus fenestrae ovalis* è corto, e si stacca dal cavo perilinfatico in corrispondenza della faccia laterale del *sacculus*, piuttosto in basso, e si dirige in fuori ed in avanti. Subito dopo si dilata e termina a fondo cieco, applicandosi contro la parte ultima del *ductus fenestrae ovalis.*

Il *canalis perilymphaticus* invece nasce alla parte laterale dello spazio del medesimo nome presso il *sinus utriculi superior*. Si volge prima in fuori e poi in dietro, passando sotto alla estremità posteriore del canale semicircolare esterno, e sotto il *sinus utriculi posterior*. Arriva quindi, rivolgendosi in dentro ossia medianamente, sulla faccia interna del laberinto membranoso nelle località ove si trovano le parti cocleari, in alto della lagena e dietro la *pars basilaris*. Forma quindi un canale breve e largo il quale come hanno detto Hasse e Retzius esce per l' apertura dell'*aquaeductus cochleae,* ove si allarga in un piccolo sacchetto, *saccus perilymphaticus,* dalla parte anteriore del quale si stacca un canalino che sta in connessione con lo spazio subaracnoidale del cervello come i predetti scrittori hanno dimostrato. Quantunque io non abbia isolate tutte queste parti perchè sottilissime, non avendo avute altro che *Rane* molto piccole, pure son convinto della verità dell' asserzione predetta per aver praticate alcune iniezioni della cavità perilinfatica ed aver veduto che le sostanze iniettate penetravano nella ca-

Digitized by Google

vità cranica. Non ho poi alcun dubbio circa il punto d' origine del predetto canale perilinfatico nel laberinto e relativamente al suo decorso, essendo quivi più facile l' osservarlo, quando si abbia una certa accuratezza nel preparare specialmente i pochi organi acustici membranosi che si sono potuti toglier di sito unitamente al periostio che gl' inviluppa.

Sebbene a proposito dell' organo dell' udito degli anfibii non sia il caso di descrivere tutte quante le particolarità istologiche che vi si riscontrano, perchè molte hanno grandissima somiglianza con quelle in precedenza osservate nei pesci, pure è necessario discorrerne alcune particolarmente. Prima di tutto è da osservare la particolarità che presenta il tessuto perilinfatico, nel quale s' incontrano alcune pellicole delicatissime, membranelle e fascii di fibre connettivali dirette in vario senso, le quali servono a rivestire il periostio internamente ed a rilegarlo alla parete del laberinto membranoso. Sopra le parti diverse di questo tessuto speciale si vedono non poche cellule, le quali hanno il carattere di quelle endoteliali che si osservano nel connettivo. Sono cioè lamellari applicate sopra i fascetti delle fibrille e talvolta vi appariscon provviste puranco di alcune propaggini protoplasmatiche che decorrono secondo l' andamento di essi. Nelle maglie di questo tessuto, ripiene d' un liquido sottilissimo linfatico, perilinfa, alloggiano anche le cellule linfatiche di origine migratoria in un numero variabile nei varii casi.

Il tessuto del laberinto membranoso si presenta al solito più o meno resistente a seconda del luogo ove si prende a studiare. In generale posso dire che la maggior grossezza si riscontra in quei punti nei quali arrivano i rami del nervo acustico per terminarvi. Per conseguenza la parete mediale del *sacculus* è senza confronto più grossa dell' esterna che perciò si lacera con una straordinaria facilità, come il pavimento del *recessus* è più resistente della sua vôlta. Anzi a questo proposito posso dire che negli anfibii si osserva una parte nuovamente ingrossata ossia quella cornice di tessuto cartilaginiforme che, quantunque chiusa da una sottil membranella, ha l' aspetto d' un buco e sulla quale viene a terminare il *ramulus partis basilaris*. Quivi, come altrove, il tessuto apparisce, sia che lo si tratti con il nitrato d' argento, sia che s' impieghino altri reagenti, composto d' un' abbondante sostanza fondamentale, che a tutta prima sembra senza tessitura, nella quale si trovano disposte le cellule senza una legge ben determinata.

Hanno queste, nei punti ove posseggono i prolungamenti, un aspetto diverso a seconda dell' animale studiato, così ad esempio le si veggono provviste di prolungamenti più lunghi e ramificati nel *Siredon mexicanus* e nel *Triton cristatus* che nel *Bufo vulgaris* e nella *Rana esculenta*. Quest' ultime generalmente hanno una forma affusata o ramificata. Col metodo del Balzer si posson facilmente isolare, e con quello della macera-

Digitized by Google

zione prolungata si può dimostrare che la sostanza intercellulare, che a tutta prima sembra amorfa, è invece fatta da una gran quantità di fibrille riunite in fascii intrecciati diversamente a seconda del punto studiato.

FIGURA 60.

Tessuto della parete laterale del *Sacculus* del *Bufo vulgaris*.

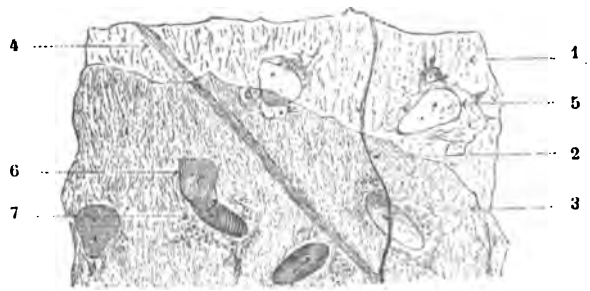

1-2-3. Membranelle connettivali sovrapposte. — 4. Fascii di fibre che vi decorrono. 5-6-7. Nuclei delle cellule endoteliali che vi si trovan disposte in varii piani.

L' apparenza fibrosa delle pareti del laberinto membranoso si trova evidente in alcune sue parti, vale a dire dove egli è sottilissimo. Così ad esempio nella parete laterale del *sacculus*, nella vôlta dell' *utriculus* nel *tegmentum vasculosum*, ec.

Nel laberinto membranoso il rivestimento epiteliale vi è rappresentato da forme differentissime: vi sono alcuni punti in cui egli è pianeggiante e composto da cellule regolarmente disposte alla maniera delle formelle di un pavimento, mentre altrove questa regolarità a primo aspetto non apparisce, perchè, quantunque egli sia fatto da un solo strato di elementi cellulari, questi ultimi vi si presentano di due specie differenti. Così, mentre si osserva la prima forma sulla faccia laterale dei canali semicircolari, *Siredon mexicanus*, si vede la seconda in molti altri punti come, ad esempio, nel *recessus utriculi* del *Bufo* e della *Rana*.

L' epitelio ad un solo strato, contornante l' area acustica che sta sul pavimento del *recessus utriculi*, ha per la maggior parte elementi chiari, poligonali, regolarissimi ed alcuni altri che fra questi si adattano differentemente a seconda dei casi e che stanno fra le prime cellule presso a poco come gli elementi linfatici che si trovano in altri epitelii. Sono però molto più voluminosi di quest' ultimi, hanno protoplasma abbondante, che refrange fortemente la luce, che prende un color bruno se trattato con l' acido osmico, violetto quando è sottoposto alla reazione del

Digitized by Google

cloruro d' oro e che assai intensamente si tinge e più di quello delle loro vicine a contatto d' una soluzione acquosa assai debole di eosina.

Fra gli epitelii indifferenti s' incontra poi un' altra varietà formata da cellule che si presentano sottilmente striate. La loro striatura come nelle cellule di altri epitelii siffattamente conformati è appariscente in tutta quella parte del protoplasma cellulare che sta fra il nucleo e la parete del laberinto membranoso. Il nucleo rotondeggiante occupa generalmente in tali cellule la parte di mezzo. Le strie sottili che si vedono nelle stesse sono tutte quante dirette in un medesimo modo, ossia sono impiantate perpendicolarmente sopra il tessuto della parete. La parte libera di tali cellule ha invece un protoplasma assai chiaro, provvisto soltanto di scarse granulazioni proteiche.

Quantunque gli epitelii che formano le aree alle quali fanno capo i varii rami del nervo acustico, corrispondano per i loro caratteri fondamentali alle identiche produzioni dei pesci, pure vi sono certe differenze particolarmente in alcune specie di anfibii che meritano di esser considerate. Per quanto si facciano accurate indagini, non si possono in questo caso porre in evidenza nella *macula* del *recessus* quelle cellule di sostegno provviste di larghe alette di protoplasma trasparentissimo. Anche nei preparati meglio riusciti e coloriti per mezzo dell' eosina non è possibile dimostrare quella speciale disposizione cellulare a cui è dovuta la formazione delle molteplici cellette che alloggiano nel loro seno gli elementi acustici. La forma ordinaria delle cellule di sostegno negli anfibii è quella allungata. Esse da un lato poggiano sopra il tessuto della parete, mentre dall' altro raggiungono la superficie libera di ciascun neuroepitelio, frapponendosi alle estremità capellute delle cellule sensitive. Fatte da protoplasma molle e delicato, le varie cellule poggiano le une a contatto delle altre come gli elementi di una palizzata. Però, siccome non hanno tutte il nucleo alla medesima altezza, e siccome non sono ugualmente larghe dal loro principio alla fine, così avviene che per adattarsi debban presentar qualche carattere particolare. Infatti alcune che hanno il nucleo alla base sono ristrette un poco più sopra, e quivi fanno posto al nucleo delle vicine che perciò lo posseggono più in alto.

Nel disporsi le une accanto alle altre fanno sì che il neuroepitelio ci mostri, per lo più presso il tessuto della parete, due o tre file di nuclei regolarmente disposti e fra loro molto vicini. Tali cellule di sostegno restringendosi verso la loro estremità libera lasciano il posto necessario per accogliervi le cellule sensitive che per questo rimangono, una per una, separate fra loro.

Le cellule acustiche alle quali vanno i filamenti nervosi terminali, posseggono una forma a bottiglia, a fondo rotondeggiante ed a collo appena appena ristretto. Esse hanno un corpo più o meno grosso a seconda del punto in cui vengono esaminate, e sono anche più o meno alte nei varii casi. In generale nella *macula* del *recessus* e del *sacculus* sono più alte

Digitized by Google

quelle centrali e più basse le periferiche, come pure appariscono più sottili quelle delle creste nelle ampolle, anzichè le altre della lagena.

Dalle medesime partono le solite appendici, somiglianti a piccoli peli, apparentemente uniche, ma derivate dall' addossamento di più capelli molto sottili. È facile, allorchè si faccia uso di reagenti conservatori, preparar qualche cellula acustica che presenti un ciuffetto di pelettini. Siffatte appendici sono senza confronto molto più lunghe nelle ampolle che in tutte le altre aree acustiche. Esse penetrano in altrettante escavazioncelle esistenti in una sostanza molle gelatinosa che ora da sola è alle medesime sovrapposta, ed ora invece serve a separarle dal contatto diretto degli otoliti.

Questa sostanza che da sola ricuopre le tre creste ampollari, vi si modella in maniera da presentarsi in pianta con la stessa forma posseduta dalla *macula* su cui sta sopra. Prova ne sia la membrana speciale che troviamo a ricuoprir nella *Rana esculenta* la *macula neglecta Retzii*. Essa in tal caso ha un aspetto cordiforme somigliante alla disposizione del neuroepitelio che vi si trova.

Del resto non ho trovato alcun particolare apparecchio che mantenga in posto queste produzioni particolari, contrariamente a quanto per gli animali superiori hanno da poco sostenuto il Coyne ed il Ferè.

FIGURA 61.

Macula acustica del *recessus utriculi* del *Bufo vulgaris.*

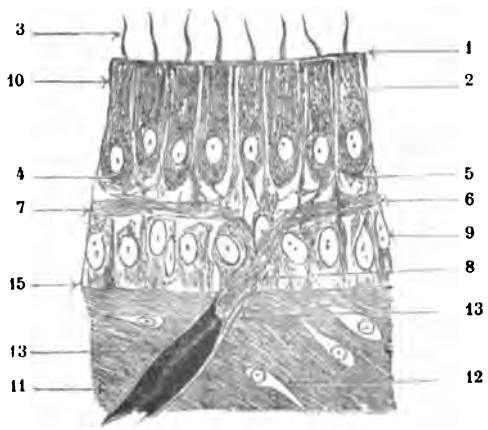

1. Superficie libera delle cellule acustiche. — 2. Estremità superiore delle stesse cellule. — 3. Loro appendici o pelettini acustici. — 4. Estremità profonda delle cellule acustiche. — 5. Nervi che raggiungono le cellule acustiche. — 6-7. Fasci di fibrille nervose che scorrono trasversalmente in seno al neuroepitelio. — 8. Fibra nervosa che penetra passando fra lo strato dei nuclei delle cellule di sostegno. — 9. Estremità profonda delle cellule di sostegno e loro nucleo. — 10. Parte periferica delle medesime insinuantesi fra le cellule acustiche. — 11. Tessuto della parete del recessus. — 12. Cellule che vi si trovano. — 13. Fibra nervosa con mielina. — 14. Luogo ove la fibra nervosa perde il suo inviluppo midollare. — 15. Limite fra la parete ed il neuroepitelio che vi sta sopra.

Digitized by Google

Il nervo acustico in questo caso ha la mielina soltanto fino al suo punto d' ingresso fra le cellule epiteliali e quivi la perde per ridursi al solo cilindro dell' asse. Perciò negli anfibii si comporta in modo diverso da quello che accade nei teleostei e da quanto vedremo in alcuni rettili, come la *Lacerta viridis* ed il *Platydactylus*.

Le fibre nervose spogliate dei loro rivestimenti salgono fra lo strato dei nuclei delle cellule di sostegno e quivi si dividono e s' intrecciano producendo una disposizione plessiforme sotto le estremità arrotondate degli elementi sensitivi. Io posso sostenere che in alcuni casi, come ad esempio nel *recessus utriculi* del *Bufo vulgaris* si possono trovare più fibrille che guadagnano una cellula sensitiva e vi ascendono sopra fino in prossimità del colletto. Questa speciale terminazione non è del resto nuova per noi, avendola già veduta nei cefalopodi; nè d' ora innanzi sarà difficile a verificarsi anche con i più semplici mezzi di disgregamento, quali sono ad esempio l' alcool al terzo e le soluzioni allungatissime d' acido osmico e bicromato potassico contemporaneamente adoprate.

Il nervo acustico nel suo tragitto nell' interno del laberinto osseo ha non poche cellule gangliari. Queste si trovano poste lungo il cilindro dell' asse e perciò internamente alla guaina dello Schwann.

Ammassi di cristalli speciali od otoliti stanno sopra alcuni punti ove terminavano i nervi. Essi di un color bianco latte si trovano nel *recessus utriculi*, nel *sacculus* e nella *lagena cochleae*.

Digitized by Google

CAPITOLO QUINTO.

Laberinto membranoso dei Rettili.

Lo studio di questi animali, come lo hanno specialmente dimostrato i lavori del Meyer, del Kuhn e del Retzius, presenta un' importanza senza pari per il completo conoscimento della Morfogenia della *cochlea*. Infatti è questa la parte del laberinto membranoso che vi si perfeziona in modo ammirabile e tale da permetterci, una volta che l'avremo studiata, di intender facilmente i mutamenti che ci si presentano nelle classi più elevate. È dunque necessario studiare accuratamente il laberinto dei rettili come abbiamo studiato l' organo acustico nelle varie specie di pesci, perchè in questi si formava e perfezionava, quasi come lo si trova negli animali superiori, tutto quell' insieme di parti derivanti dalla divisione superiore della vescicola acustica primitiva.

Quindi, tenuto conto specialmente del fatto ora annunziato e relativo alla individualizzazione e perfezionamento della *cochlea*, è più logico che nell' esporre quanto ho potuto osservare intorno al laberinto membranoso dei rettili segua il Kuhn ed il Retzius, anzichè il Meyer e con essi incominci lo studio dalle chelonie per poi, passando a quello degli ofidiani ed all' altro dei sauriani, terminare con i coccodrilli (*Champsa Lucius*). Del resto anche a proposito della classe dei pesci ebbi necessità di discorrere prima l' organo dell' udito dei teleostei e poscia l' altro degli elasmobranchii, essendo in questi tale organo assai più composto e perfetto.

Chelonie. — *Cistudo europaea.* — Un rettile che ho potuto facilmente procurarmi e per conseguenza aver a mia disposizione per i necessarii studii è stata la testuggine lacustre, animale abbastanza comune in certe parti d' Italia.

Se abbiamo l' accortezza di scegliere gl' individui di mezza taglia, i quali mentre hanno un laberinto discretamente grande non ci offrono molta resistenza nelle pareti che lo circondano, vedremo che non è difficile isolarvelo integro e circondato in molte parti dal delicatissimo tessuto perilinfatico. Dopo averlo spogliato anche dagli avanzi di quest' ultimo, egli ci si presenta a tutta prima come se fosse composto di due piramidi fra loro in rapporto per le respettive basi, e delle quali la superiore quattro volte circa più grande dell' altra abbia l' apice tronco, mentre l' altra più piccola ce lo presenta arrotondato. Rappresentando con la piramide superiore le parti che sono ampia-

Digitized by Google

mente unite e comunicanti con l'otricello, si vede subito come queste conservino sempre un gran predominio per rispetto al loro sviluppo sulle altre, al contrario di ciò che accade salendo verso i mammiferi. Lo sviluppo che nella stessa classe dei rettili prende adagio adagio la *pars basilaris* cancella la differenza alla quale ho fin qui fatto allusione.

Il laberinto membranoso della *Cistudo europaea*, veduto in pianta, mostra che il suo diametro principale è l'anteroposteriore, ossia quello che principiato dalla parte anteriore del canale semicircolare frontale, subito dopo che questi ha lasciata la respettiva ampolla, va fino alla parte corrispondente del canale posteriore. Il suo diametro trasverso massimo si trova fra la parete mediale del *sinus utriculi posterior* e la faccia laterale del canale semicircolare esterno. L'altezza massima si riscontra fra l'apice del *sinus utriculi superior* e l'estremità più bassa, a fondo cieco, della *lagena cochleae*.

L'*utriculus*, nella divisione superiore di questo laberinto membranoso, si presenta con la solita apparenza d'un tubo il quale ha una doppia curva, essendo concavo inferiormente per adattarsi sul *sacculus* e lateralmente verso il canal semicircolare esterno. Egli è piuttosto corto passando in avanti in una dilatazione fatta specialmente a spese della sua parete esterna, ossia nel *recessus* e ristringendosi in dietro per formare il *sinus posterior* comunicante con l'ampolla occipitale. Superiormente vi abbocca il corto *sinus superior* diretto d'alto in basso e di dietro in avanti.

Le ampolle non hanno tutte la medesima forma, essendo più piccola l'esterna per il fatto che la parete inferiore di lei è piuttosto pianeggiante, mentre le altre sono abbastanza regolari con una vôlta bene arcuata che guarda verso la superficie superiore del cranio ed un pavimento che ci offre un solco trasverso in cui s'insinua il nervo che si porta nella cresta acustica per terminarvi. I respettivi canali semicircolari decorrono l'anteriore ed il posteriore l'uno verso l'altro, di basso in alto e dalle parti laterali verso la cavità del cranio e l'esterno quasi orizzontalmente dall'avanti prima si dirige in dietro e poi ricurvandosi di nuovo si volge in direzione frontale per abboccare sulla parete laterale dell'*utriculus*. Nell'avvicinarsi a quest'ultimo il canal semicircolare esterno si dilata alcun poco e poi termina con una larga apertura posta sotto e di fianco all'altra del *sinus superior*.

Composto di queste parti il laberinto membranoso della *Cistudo europaea* sormonta il *sacculus* col quale comunica per mezzo di un'apertura collocata sul suo pavimento. Quest'apertura è molto piccola, ovale ed ha il diametro maggiore diretto dall'avanti in dietro. Essa corrisponde alla metà circa della lunghezza dell'*utriculus* ed è situata per un certo tratto dietro al punto su cui si trova il *canalis endolymphaticus*.

La divisione inferiore del laberinto membranoso della *Cistudo* ha un sacchetto piuttosto grande ed alquanto schiacciato in maniera da pre-

Digitized by Google

sentarci una parete laterale od esterna ed una mediale o craniense. In questa importantissima parte si descrive una estremità superiore o vôlta ed una inferiore, fondo o pavimento, un orlo anteriore ed uno posteriore.

È per mezzo della vôlta e della parte più elevata della parete mediale che il sacchetto sta sotto all' otricello per comunicarvi nel modo sopra accennato. Da questo punto nasce per mezzo d' una piccola aperturina ovale il *ductus endolymphaticus* che ascendendo passa in alto ed avanti al *sinus utriculi superior* per poi uscir fuori dal cranio per l'*aquaeductus vestibuli*. L' estremità opposta del sacchetto o fondo scende in questo caso, e d'ora in poi accadrà sempre in tal guisa, meno in basso d' una delle parti cocleari che stanno vicine ossia della lagena. Ella è arrotondata ed assai sottile, nè offre notevoli particolarità. Sottilissima è pure la parete laterale, dolcemente arcuata e si trova in rapporto con lo spazio perilinfatico, laddove questi è più ampio e dove in lui abbocca il *ductus perilymphaticus*. Al contrario è fatta da un tessuto assai resistente la parete mediale o craniense su cui trovasi la *macula sacculi*. All' interno di lei in alto si osserva il nervo acustico che vi si divide: in basso sta il *ductus perilymphaticus* che la traversa ed in avanti la *cochlea*.

L'orlo anteriore del sacchetto è convesso anteriormente ed è continuo dovunque, mentre il posteriore presentasi leggermente concavo in corrispondenza del punto in cui sta a contatto della *pars basilaris* ed è aperto un po' più sopra per stabilire una libera comunicazione con le parti cocleari.

La *cochlea* dunque formata in questo rettile, come in altri, da due parti sempre nettamente fra loro distinte, è un organo cavo, cilindrico e comunica col sacchetto mediante un' apertura posta nella parte più alta dell'orlo posteriore di lui, un poco più verso la faccia mediale che verso la laterale. L'apertura ovale, diretta col maggior diametro di alto in basso, è sempre relativamente ampia, confronto fatto con la omologa disposizione di altri rettili, nei quali la *cochlea* si rende sempre più indipendente, e nei quali ella rappresenta il *canalis reuniens* dell' Hensen. Essa non è altro che un' esagerazione di quella particolarità osservata nel medesimo punto nel *Bufo* e nella *Rana*. In questi animali si trovò che la parete del *sacculus* in faccia alla *pars basilaris* ed all' apertura *lagenae* si dilatava formando una specie di diverticolo. Ora invece nella *Cistudo europaea* accade che questa porzione di parete sacculare dilatatasi, insieme alla *pars basilaris* ed alla *lagena* tenda ad individualizzarsi dal *sacculus* per mezzo d' un ristringimento, il quale fa sì che si produca quella particolare apertura sopra descritta. È necessario che si conosca questa derivazione del *canalis reuniens Henseni* per comprenderne bene l' importanza specialmente in quei casi nei quali, complicandosi ancora questa porzione del laberinto membranoso, egli diverrà più lungo e molto ristretto.

Digitized by Google

Penetrati per tale larga apertura, esistente nel luogo indicato dell' orlo posteriore del *sacculus*, nella cavità comune alle parti cocleari, vi troviamo quali soggetti di studio, prima la *pars basilaris*, poi il *tegmentum vasculosum* o *membrana Reisneri* e quindi la *lagena*. La direzione di tutto questo insieme di parti è dal dietro in avanti, dal dentro in fuori e dall' alto verso il basso.

Tutta quanta la *cochlea* ha l' apparenza d' un sacchetto ad estremità inferiore chiusa e ristretto avvicinandosi all' alto ove si trova la sua apertura col *sacculus*. Le parti che la compongono sono in comunicazione direttissima fra loro. Vedutala di fuori e di dietro si nota una specie di solco su quel punto di lei che sta fra la *lagena* e la *pars basilaris*. Si può dir con ragione che il *tegmentum vasculosum* in questo caso rappresenti per la prima volta quella membranella conosciuta col nome di *membrana Reisneri* che sta sopra all' organo del Corti dei mammiferi od alla *papilla basilaris* degli uccelli e degli altri rettili.

Esso trovasi per conseguenza rivolto lateralmente come la faccia laterale del *sacculus*, e passa, senza particolarità notevoli, nelle altre parti vicine.

La *pars basilaris*, invece stando contro al medesimo, occupa la parete mediale della *cochlea* ove figura come un infossamento specialmente foggiato. È situata più in alto della lagena ed è limitata ai lati da un tessuto assai resistente, cartilaginiforme, dispostovi a mo' di una cornice ovale, avente il diametro principale diretto dall' alto al basso ed il più corto dall' avanti in dietro. Questa parte sembra tanto più resultare da un particolar tessuto dispostovi a mo' di cornice, in quanto che il lume di lei vi è chiuso da una membranella sottilissima, la *membrana basilaris*. Gli anatomici incominciano dal laberinto membranoso delle chelonie a considerare due braccia nella cornice predetta, e a dire che queste si riuniscono in alto ed in basso. Siffatta distinzione che sembra a prima giunta poco utile, è invece utilissima a stabilirsi, se non altro per fissar bene, di poi, la topografia d' una speciale terminazione nervosa che vi si trova. Uno dei bracci per la sua giacitura è detto anteriore e l' altro posteriore. Il primo è conosciuto anche col nome di cartilagine nervosa per la posizione speciale del *nervus basilaris* che vi si trova.

Io non vedo utilità pratica alcuna nel descrivere minutamente tutte le facce che si possono noverare nei due predetti bracci cartilaginiformi. Dirò soltanto che l' anteriore da una parte si continua con il *tegmentum vasculosum* o *membrana Reisneri*, e dall' altra colla *membrana basilaris* e che quivi si presenta concavo quasi ad indicare quella particolarità che si riscontra nei mammiferi e negli uccelli nel così detto *sulcus spiralis internus*. Ed aggiungerò che il braccio posteriore si comporta pressochè in modo identico, meno le modificazioni derivanti nel primo per la comparsa della membrana del Corti e per la formazione del futuro *sulcus spiralis internus*.

Digitized by Google

In basso la cornice della *pars basilaris* passa nella terza parte della *cochlea*, ossia nella lagena. Le due braccia si confondono con i loro orli e formano un solo piano destinato a continuarsi con quello mediale della lagena stessa.

È quest' ultima un organo cavo fatto, come dice giustamente il Kuhn, a guisa di berretta, destinato a ricevere un' area di neuroepitelio e ad alloggiare un ammasso d' otoliti. La lagena ha il suo fondo cieco rivolto in giù, un poco in avanti ed in fuori; e lo ha elegantemente rotondo. Quivi è più larga che laddove fa seguito alla *pars basilaris*. Si continua lateralmente in alto con il *tegmentum vasculosum*. Mentre la *pars basilaris* è sempre in rapporto molto stretto con l' orlo posteriore del *sacculus*, se non altro a motivo della grande apertura che rappresenta il *canalis reuniens*, la lagena se ne discosta, essendovi contenuto fra lei, la parete mediale e l' apice del *sacculus* stesso una porzione del *ductus perilymphaticus*.

Il nervo acustico penetrato nel laberinto osseo subito si divide al solito in due grossi rami, in uno anteriore cioè ed in un altro posteriore. Il primo è più corto, si dirige in avanti ed in fuori, e ponendosi sotto al pavimento del *recessus utriculi* dà molti nervi alla *macula* che vi si trova e poi somministra due diramazioni per le ampolle anteriori. Il secondo assai più lungo e più grosso, disceso un poco sulla parete mediale del *sacculus* vi si divide in quattro tronchi, l' anteriore dei quali quasi immediatamente si sparpaglia per somministrare le fibre nervose che devon terminare nella *macula sacculi*. In dietro vedonsi le tre diramazioni che si dirigono una alla *pars basilaris*, una alla lagena e l' altra all' ampolla occipitale o posteriore. Di queste la più corta è quella della *pars basilaris* la quale però incomincia a prendere uno sviluppo fin qui non posseduto. Pressochè uguali in lunghezza sono fra loro le altre due. Soltanto vi è una differenza che deriva dal fatto che il *ramulus maculae neglectae* nasce dal nervo dell' ampolla posteriore. Il *ramulus neglectus* è sottilissimo e si dirige di dietro in avanti per raggiungere il pavimento dell' otricello e terminarvi in vicinanza del canale *utriculosacculare*.

In rapporto a queste suddivisioni del nervo acustico stanno altrettante aree composte da un epitelio speciale. Se ne trovano nella divisione superiore una per ampolla, una nel *recessus* e l' altra in prossimità del foro che dall' otricello conduce nel sacchetto. Le creste acustiche secondo il solito non tutte si somigliano, perchè quella situata nella ampolla esterna è più corta delle altre due, e veduta in pianta ha una forma triangolare con la base assai stretta voltata in fuori. Sono però tutte un po' rilevate nel centro, e per questo si presentano molto simili alle altre dei precedenti animali. Nell' otricello poi, in quel punto che dilatatosi sta in avanti, vi è la *macula* del *recessus* la quale sarebbe perfettamente ovale se non le mancasse un piccolo segmento nella sua parte che sta in dietro. Ella ha il maggior diametro diretto di fuori

Digitized by Google

in dentro e di dietro in avanti. Piccola e rotondeggiante è la *macula acustica neglecta* e ciò in proporzione alle pochissime fibre nervose che abbiamo vedute dirigervisi. Invece è grande ed elegantissima la *macula sacculi* ed ha una forma semilunare. Occupa la parete mediale e quivi è situata in maniera che una delle sue estremità cominci in alto ed in avanti sotto il *recessus utriculi* e discendendo fino presso la punta del *sacculus* risalga un pochino anche dietro il punto in cui il sacchetto trovasi a contatto con la *lagena cochleae.*

Sulla metà della membrana basilare, racchiusa nella cornice cartilaginea predetta ed in vicinanza della cartilagine nervosa ossia del braccio anteriore, si trova un' altra area acustica.

Quivi l' epitelio è rilevato a mo' di papilla, donde anche il nome di *papilla basilaris* e vi riceve per terminarvi un grosso fascio nervoso. Veduta dal lato della sua superficie libera ci accorgiamo che questa *macula acustica* è allungata secondo l' asse della *cochlea* ed assai stretta dall' avanti in dietro. È visibilissima anche a piccolo ingrandimento nei preparati sottoposti in antecedenza all' azione dell' acido osmico.

Finalmente troviamo nella lagena l' ultima superficie epiteliale acustica la quale, sormontata come nel *recessus* da uno speciale e sottile ammasso di otoliti, vi ha presso a poco anche la medesima forma, altrochè quivi il diametro maggiore è diretto dall' avanti in dietro. Ella è posta sulla parte mediale poco al di sopra del fondo cieco in cui termina la piramide cocleare.

Le vie linfatiche che hanno rapporto con questo laberinto sono al solito il *ductus endolymphaticus* ed il *perilymphaticus.* Abbiamo veduto come il primo ascenda dall' estremità superiore del *sacculus* e per l' apertura del *aquaeductus vestibuli* penetri nel cranio ove termina in un sacco a fondo cieco tanto da un lato che dall' altro sotto la dura madre. Il sacco d' un lato, a pareti sottili, viene sull' alto in vicinanza grande con l' altro come Hasse, Kuhn e Retzius hanno dimostrato e come io stesso ho potuto verificare. Non esiste però fra i medesimi alcuna comunicazione.

Dal periostio che avvolge il laberinto membranoso anche in questo caso si stacca un tessuto a maglie più o meno grandi e fatto da trabecole per lo più sottili, il quale è più abbondante lateralmente verso la finestra ovale. Questo tessuto che riempie insieme alla perilinfa lo spazio non ugualmente notevole che esiste fra laberinto osseo e laberinto membranoso si continua con un canaletto, l'omologo di quello ultimamente da me descritto nella *Rana.* Esso nasce sulla faccia laterale del *sacculus* in avanti ed in grandissima vicinanza dell' estremità inferiore di lui e rivolgendosi subito sulla faccia mediale, passa ascendendo di dietro in avanti, fra sacchetto e lagena per collocarsi a contatto della cornice cartilaginea della *pars basilaris*, e quindi procedendo oltre imboccare nel *foramen rotundum.*

Kuhn dice che a poca distanza dal posto dove il *ductus perilympha-*

Digitized by Google

ticus entra nel *foramen cochleare* esiste nella parete laterale di lui una aperturina rotonda che conduce nella scala timpanica.

Testudo græca. — Somigliante in tutto al laberinto membranoso testè studiato è quello della *Testudo græca.* Ha la medesima forma e la stessa disposizione nelle divisioni del nervo e nelle aree acustiche. Soltanto la configurazione dell' apice delle parti cocleari si può dire che sia meno rotonda a causa della lagena che è un poco più appuntata. Perciò non importerà ch' io mi trattenga in inutili ripetizioni.

Ofidiani. Tropidonotus natrix. — Quantunque negli ofidiani manchi l' orecchio esterno ed il medio, e perciò si avvicinino più degli altri agli urodeli, ho creduto necessario esporre in questo luogo le notizie relative al loro laberinto membranoso a motivo dell' indipendenza sempre crescente che vi presenta la *cochlea.* In questo lavoro che appunto è destinato a mostrare come gradatamente si passi dall' otociste dei cefalopodi al laberinto membranoso dell' uomo, era necessario ch' io facessi attenzione alla più piccola differenza capace d' indicarmi un qualche perfezionamento.

È difficile togliere integro il laberinto membranoso dalle ossa craniche di questo animale che non ha che piccole dimensioni. Quando però vi si riesce lo troviamo quanto mai delicato, con canali bene sviluppati ed assai più lunghi di quelli delle chelonie.

La parte superiore del laberinto membranoso degli ofidiani in genere ed in ispecie quella del *Tropidonotus natrix* ha l' otricello che insieme al suo *sinus posterior* presenta, più accentuata di quanto abbiamo già veduto nelle chelonie, quella curva la quale si adatta alla parete del sacchetto.

L' *utriculus* in un laberinto membranoso isolato è diretto di dietro in avanti, prima di fuori o dalle parti laterali verso le mediane e poscia da queste nuovamente in fuori. Nel medesimo tempo di basso sale in alto e poi ridiscende. Se lo si studia in complesso con il suo *recessus* cioè e col *sinus posterior*, possiamo dire che ha la forma d' un tubo dilatato in avanti come se vi fosse congiunta una bolla ed in dietro gradatamente ristretto. Si può ancora affermare che egli riceve lo sbocco del *sinus superior* pressochè sul suo mezzo e che il *canalis externus* immette nella sua faccia laterale press' a poco nel medesimo punto. Egli poggia sopra la parte alta della parete mediale del *sacculus*, e per questa comunica con la cavità del medesimo.

In avanti stanno in rapporto con la parte dilatata dell' otricello, ossia col *recessus*, le due ampolle anteriori le quali, partitesi dal medesimo con un tubo comune, ben presto fra loro si separano, proseguendo una in avanti e l' altra portandosi in fuori. In dietro, dopo essersi appena ristretto, l' otricello si continua a pieno canale con l' ampolla occipitale.

Digitized by Google

Dei canali semicircolari il più lungo è l'esterno il quale prima si porta d' avanti in dietro e dalle parti mediane verso le laterali e poi si ricurva, di dietro viene in avanti e verso la cavità cranica, per dilatarsi prima e poi ristringersi presso l'orifizio per cui comunica con la faccia esterna dell' otricello, subito sotto al principio del *sinus utriculi superior*.

Gli altri canali presentano poco di notevole: dirò soltanto che il posteriore è il più corto. Nulla di speciale ho parimente dovuto notare a proposito del *sinus superior*.

Nella divisione inferiore ci si mostra primo il sacchetto che è un organo fatto a mo' d' una vescica piriforme, alquanto schiacciata. In lui si ha un' estremità superiore arrotondata ed una inferiore pianeggiante e diretta obliquamente dal *recessus* in basso ed in dietro. La superiore si trova situata sulla faccia laterale dell' otricello sotto e dietro lo sbocco del *canalis externus*.

La faccia laterale del sacchetto è sottile secondo il solito, poco importante e sta al di dentro del canale semicircolare esterno. La mediale invece riceve la terminazione del *ramulus sacculi*, è più grossa e nella sua parte alta è in rapporto col pavimento dell' otricello. Interessa molto conoscere come e dove da questa si passi nell' otricello e nel *ductus endolymphaticus*.

Il foro utriculosacculare si trova laddove il pavimento sta sopra la estremità del sacchetto e precisamente nel punto in cui questa confina con la faccia mediale. È un' aperturina piccola, ovale, e diretta di dietro in avanti. L' apertura del *ductus endolymphaticus*, collocata sulla parte più alta della parete mediale del *sacculus* al davanti del foro utriculo sacculare, conduce in un canaletto che in principio brevemente discende e passa sotto al pavimento dell' otricello, per poi rialzarsi sulla faccia profonda o cranica del medesimo ed ascendere fino al davanti del *sinus utriculi superior* e passar quindi nella cavità del cranio.

Nel sacchetto e sulla faccia mediale di lui è da notare il rapporto importantissimo che vi prende l' insieme delle parti cocleari, che stanno in basso ed in dietro. E mentre l' orlo anteriore del *sacculus* non ha importanza, il posteriore ce ne presenta appunto moltissima perchè presso di lui sotto il *sinus utriculi posterior* incomincia un corto canale che conduce alla *cochlea*.

Da un' apertura ovale situata in su, in dietro e verso il lato mediano del *sacculus*, sotto il pavimento dell' *utriculus*, prende origine la *cochlea* che è rappresentabile come un tubo chiuso graduatamente allargantesi in basso. Essa è diretta un poco in avanti ed è attaccata alle rimanenti parti del laberinto membranoso per la sua estremità superiore soltanto, mentre negli altri punti serve a mantenerla fissa il tessuto della cavità perilinfatica e il condotto che si parte da questa.

Penetrando nella cavità della *cochlea* s' incontra prima di tutto la *pars basilaris*, fatta a guisa di lieve infossamento, che vi spicca per la

Digitized by Google

sua cornice composta di un tessuto più denso cartilaginiforme, situata sulla parete mediale con il diametro massimo diretto di sopra in giù. Questa *pars basilaris* occupa però soltanto una porzione del condotto che serve ad introdurci dal *sacculus* fin nella lagena: ed è precisamente posta, come si è detto, sul lato mediale e di questo nel punto più posteriore. È di forma ovolare e secondo il solito ha distesa una sottilissima membranella, *membrana basilaris*, fra gli orli della cornice cartilaginiforme da cui è rappresentata. Da lei si passa senza confine molto netto nell' ultima parte cocleare, ossia nella lagena.

È questa ultima un organo sempre abbastanza grande, comunicante solo in maniera indiretta col *sacculus*, con cui si trova in rapporto di contiguità in dietro, in basso e da quel lato per il quale ella guarda lateralmente. Anzi in parte ne è separata per l' intermezzo del condotto perilinfatico, il quale, come vedremo fra poco, s' intromette fra sacchetto e lagena e corre a disporsi dietro alla *pars basilaris*. La forma della lagena è sempre quella d' una tasca il cui fondo chiuso sia diretto obliquamente dall' alto e dall' avanti in giù ed in dietro. Sopra la sua parete mediale si trova un ramo del nervo acustico che penetratovi vi termina in una particolare area fatta di neuroepitelio.

Il laberinto membranoso del *Tropidonotus natrix* si ottiene facilmente isolato insieme al suo tessuto perilinfatico, dal quale nasce il condottino perilinfatico. In questo animale è più agevole poterne studiare le modalità ed il decorso, non essendovi la presenza delle cellule pigmentate a complicarne l' osservazione come nel *Bufo vulgaris* e nella *Rana esculenta*. La cavità perilinfatica non è ugualmente sviluppata dovunque, essendo più che altrove notevole sulla faccia laterale del sacchetto e presso la estremità inferiore di lui, mentre è ristretta sopra la sua faccia mediale e sopra quella della *lagena*.

Il condotto perilinfatico si presenta subito a chi osservi ad un piccolo ingrandimento la faccia cranica del laberinto membranoso del *Tropidonotus natrix*. Infatti si vede che le parti risultanti dalla divisione inferiore della vescicola acustica primitiva sono traversate da un canale che dall' avanti si porta in dietro, che di basso ascende e guadagna la parte più alta corrispondente al tubo cocleare e che si colloca approfondandosi sulla faccia mediale della *membrana basilaris*. Il *ductus perilymphaticus* nasce dallo spazio del medesimo nome in molta vicinanza dell' estremità inferiore del *sacculus* e sulla faccia laterale di lui. Gira prima in avanti e poi in dietro sopra quel lato che il laberinto membranoso presenta rivolto verso la cavità cranica, per situarsi, dirigendosi nel modo predetto, in un solco che gli lasciano la *lagena* ed il *sacchetto*. È importante a sapersi che il *ductus perilymphaticus* è però separato in una parte del suo decorso dal contatto diretto col tessuto della parete del *sacculus* e della *lagena* dall' intermezzo del grosso ramo nervoso che si dirige a quest' ultima e che perciò segue una direzione inversa.

Digitized by Google

Ma il *ductus perilymphaticus*, scavalcate, se così posso esprimermi, le fibre del nervo acustico, si approfonda e viene a contatto di tutta la *membrana basilaris*, dilatandosi leggermente e contribuendo così a formare la scala timpanica. Passata la *pars basilaris* si ristringe alquanto, e poscia fuoriesce dalla cavità del laberinto osseo per il foro rotondo.

FIGURA 62.

Laberinto membranoso sinistro del *Tropidonotus natrix* veduto da quel lato che è rivolto verso la cavità craniense.

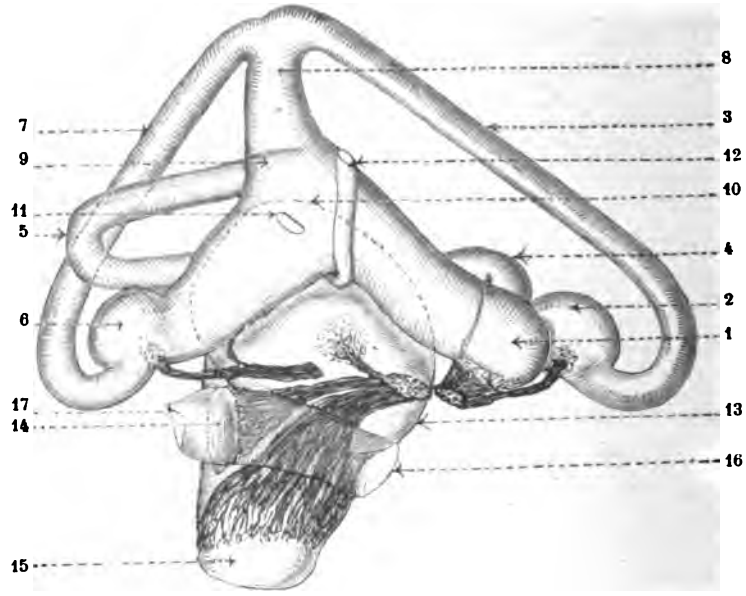

1. Recessus utriculi. — 2. Ampolla anteriore. — 3. Canal semicircolare anteriore. — 4. Ampolla esterna. — 5. Canal semicircolare esterno. — 6. Ampolla posteriore. — 7. Canal semicircolar posteriore. — 8. Sinus superior. — 9. Punto in cui sbocca il canal semicircolare esterno nell' utriculus. — 10. Linea punteggiata indicante a quale altezza arriva il sacculus sulla faccia laterale dell' otricello. — 11. Foro utriculosacculare. — 12. Ductus endolymphaticus. — 13. Sacculus. — 14. Pars basilaris. — 15. Lagena. — 16. Punto in cui il condotto perilinfatico passa fra il sacchetto e la cochlea. — 17. Ductus perilymphaticus.

Al laberinto membranoso del *Tropidonotus natrix* si distribuisce il nervo acustico nella seguente maniera. Dopo essere arrivato sulla parte anteriore della faccia mediale del *sacculus*, sotto il pavimento dell' otricello al di dietro del *recessus*, si divide in due rami dei quali uno viene in avanti e l' altro è diretto posteriormente. Il ramo anteriore, senza confronto più piccolo dell' altro, si colloca subito a contatto del fondo della *recessus utriculi* laddove esiste una speciale area composta d' epitelio

Digitized by Google

acustico, vi abbandona fibre nervose in buon numero e quindi procede oltre con due suddivisioni delle quali una gira in fuori, per distribuirsi alla cresta acustica dell' ampolla esterna, mentre l' altra, proseguendo il primitivo cammino, termina nell' ampolla frontale. La diramazione posteriore sollecitamente si suddivide in tre rami, due dei quali alla lor volta si decompongono.

Il primo nervo della diramazione posteriore è il *ramulus sacculi* il quale, contrariamente a quanto abbiamo fino ad ora osservato, non discende, ma subito raggiunge la parete mediale del sacchetto e vi si distribuisce alla *macula acustica*. Ciò deriva dal fatto che il nervo acustico nel punto in cui emette il *ramulus sacculi* è già all' altezza dell' area epiteliale a cui deve inviare i ramoscelli nervosi. Per questa particolarità accade ancora il fatto che non si distingua a tutta prima la presenza del *ramulus sacculi*, il quale è cortissimo, e resta nascosto dai rami più grossi che si recano in dietro.

La seconda branca in cui si divide la diramazione posteriore del nervo acustico è la più grossa di tutte le altre. Essa appena ha percorso un piccolissimo tratto, volgendosi in dietro ed in basso, ed è arrivata al confine anteriore della *cochlea*, si bipartisce nel *ramulus partis basilaris* e nel *ramulus lagenae*. Il *ramulus partis basilaris* si dirige in dietro e guadagna l' orlo anteriore della cornice fatta dal tessuto più resistente cartilaginiforme e quivi ha fine. Veduto in complesso, ossia dal suo principio al punto terminale, questo nervo si presenta di forma triangolare a base posteriore ossia sulla *membrana basilaris*. Il *ramulus lagenae* discende in maniera che le sue fibre più anteriori sparpagliandosi si rivolgono anche un pochettino in avanti; sta applicato sopra alla parete mediale ed è in rapporto anche col *ductus perilymphaticus*, come ho già detto. Questo nervo vi si allarga presentando una forma a ventaglio.

La terza branca finalmente si dirige quasi in linea retta in dietro per andare alla cresta acustica dell' ampolla posteriore. Nel suo decorso, che non è relativamente corto in confronto con quello degli altri rami, ci presenta diversi rapporti. Si trova in principio sulla parete mediale del sacchetto, e poi passa sopra il punto in cui la *cochlea* abbocca col suo canale sacculococleare. Anzi quest' ultimo rapporto appunto perciò non apparisce a tutta prima ed è quindi necessario per studiarne le particolarità di remuovere il nervo dell' ampolla posteriore. In seguito questi si pone sotto al *sinus utriculi posterior* fino a che non penetra nel pavimento dell' ampolla vicina e vi si spande nella cresta acustica. Durante questo tragitto, prima di abbandonare la faccia mediale del *sacculus*, presso quel punto donde nasce il *canalis succulocochlearis*, emette un sottilissimo, veramente microscopico fardelletto di fibre nervose che prima si dirigono in dietro e poscia, formando un bell' arco a concavità anteriore, si rivolgono per salire e raggiungere il pavimento dell' otricello e terminare alla *macula neglecta Retzii*, la quale è situata dietro all' aper-

Digitized by Google

tura che il *ductus endolymphaticus* presenta sulla contigua parete mediale del *sacculus*.

Zamenis viridiflavus. — Il laberinto membranoso di questo rettile è, se così posso esprimermi, anche più elegante di quello testè esaminato. Non riesce del pari troppo difficile isolar le parti che lo compongono dopo avervi fatto una certa pratica, sebbene esse sieno piccolissime. Sopratutto si possono togliere, senza che vengano alterate nella loro integrità, le parti che compongono la *cochlea* ed il *sacculus* che con lei ha uno stretto rapporto, e specialmente se dopo avere aperto il laberinto osseo si usi la precauzione di riporlo nell' acido osmico per circa mezz' ora. Le sole parti che sieno esposte ad esser danneggiate nella loro integrità sono i canali semicircolari, i quali relativamente e dal lato morfologico importano poco, poichè tutt' al più vi si presentano alcune variazioni di lunghezza e perciò possono esser più o meno arcuati.

Nello *Zamenis viridiflavus*, accadendo appunto quest' ultimo caso, cioè riscontrandosi molto lunghi i canali semicircolari si trova che il laberinto membranoso considerato in complesso è molto lungo e relativamente poco alto. Anzi il suo diametro antero posteriore, ossia quello che è fra il punto in cui il canal frontale si ricurva in dietro e l' altro dove il canal posteriore si ripiega in avanti, mi è sembrato maggiore di quello del *Tropidonotus*.

L' otricello insieme a tutte le parti che vi dipendono forma una curva a concavità inferiore per abbracciare la faccia mediale del sacchetto poco sopra la sua parte centrale. Il rapporto fra sacchetto ed otricello seguita anche in questo caso a presentare qualche modificazione, perchè l' estremità superiore del primo ascende sopra la faccia laterale del secondo fino a contatto del punto ove il canale semicircolare esterno termina con la sua porzione posteriore.

Oltre ad esser curvato in basso, l' otricello è curvato anche in fuori come nel caso precedente. In avanti è unito ad una dilatazione che è il *recessus*, mentre in dietro si continua con un relativamente lungo *sinus posterior* per raggiunger l' ampolla occipitale. In alto poi riceve la terminazione del *sinus superior* che in questo caso non è poi tanto corto.

Però, più che le parti derivanti dalla divisione superiore della vescicola acustica primitiva, meritano considerazione in questo caso quelle che provengon dall' altra. Il *sacculus* infatti, confrontato con la corrispondente produzione degli altri ofidiani, non è tanto grande ed apparisce con la forma d' una elegante vescichetta alquanto schiacciata sui lati, nella quale si può distinguere un' estremità superiore ed un poco posteriore ed una inferiore posta leggermente in avanti.

Nello *Zamenis* il *sacculus*, se non fosse quasi tutto ripieno da un lattescente ammasso otolitico, sarebbe a primo aspetto più difficilmente riconoscibile perchè è assai nascosto fra i tessuti che lo circondano, es-

Digitized by Google

sendo collocato più in alto ed essendo più sviluppato quell'insieme di parti che vi rappresentano la *cochlea*. L'estremità superiore di lui si trova sull'orlo posteriore del *sinus superior* sotto l'apertura del canal semicircolare esterno, l'inferiore sta contro la lagena dietro il *canalis perilymphaticus*.

Sulla faccia esterna di questo *sacculus* non ho trovato particolarità notevoli da registrare, tranne la solita sottigliezza nella parete, che facilmente perciò lacerandosi anche sotto l'influenza del più lieve stiragliamento, fa uscire l'abbondante quantità di cristalli che v'è contenuta. La faccia posteriore invece è quasi tutta coperta o dalla faccia laterale dell'otricello o dalla *cochlea* o dal nervo acustico o dal condottino perilinfatico. Ne rimane scoperta soltanto una porzione verso la sua parte di mezzo.

Da questo rapporto accade che l'apertura utriculosacculare si trovi fra la parte laterale dell'otricello e la mediale del *sacculus*. Quivi il tessuto delle due parti venendo ad immediato contatto si perfora dando luogo ad una piccola aperturina rotondeggiante. Accade altresì che la origine del *ductus endolymphaticus*, avendo luogo da quella porzione della faccia mediale del *sacculus* che è posta a contatto con la laterale dell'otricello, si apra in un condottino che prima discende per breve tratto e poscia circondato il pavimento dell'otricello risale sulla faccia cranica del medesimo fino al davanti del *sinus superior*. L'apertura del *ductus endolymphaticus* si trova in avanti e più in basso del luogo in cui è situato l'orifizio utriculosacculare.

La *cochlea*, come un tubo corto, chiuso e dilatato ad una sua estremità, presenta la parte opposta a quest'ultima un poco ristretta la quale, aperta sempre ampiamente, si congiunge sulla faccia mediale al sacchetto verso l'orlo posteriore di lui sotto il *sinus posterior* e vi comunica.

Nella *cochlea* le cose stanno presso a poco come nell'organo corrispondente del *Tropidonotus natrix*. In questo caso tutt'al più si può notare che il fondo cieco della lagena è più arrotondato e che la *pars basilaris* è un pochettino più profonda.

Circa il modo col quale si distribuiscono i nervi a questo laberinto io non ho da fare altro che rimandare l'attenzione del lettore, a quanto ho scritto a proposito del *Tropidonotus*.

Lo spazio perilinfatico, disposto secondo il solito e cioè più largo nella *fovea sacculi*, dà origine ad un condottino a sezione ovale che staccatosi di basso ed in corrispondenza dell'orlo anteriore del sacchetto si dispone in una doccia esistente fra sacchetto e lagena, e poi girando verso l'orlo anteriore della *cochlea* vi passa sopra dall'avanti in dietro, appena è giunto all'altezza della *pars basilaris*. Arrivando a contatto del luogo ove è la *membrana basilaris* si dilata assai meno, quantunque vi s'infossi più di quel che abbiamo veduto nel precedente animale. Ristringendosi quindi fuoriesce dal laberinto osseo per il *foramen rotundum*.

Digitized by Google

Sauriani. Lacerta viridis. — Il laberinto dei sauriani ci fa strada alla conoscenza di alcuni perfezionamenti ulteriori che ci aiuteranno ad intendere come sia formata la lunghissima *cochlea* dei coccodrilli. Io ho scelto a soggetto dei miei studii due specie di questi animali, cioè la *Lacerta viridis* ed il *Platydactylus facetanus* siccome quelli che molto comuni fra noi mi si prestavano per la loro particolarità meglio degli altri per lo scopo prefissomi.

Quantunque in ultima analisi nella *Lacerta viridis* la conformazione generale non sia tanto diversa da quella degli ofidiani già ricordati, pure, nel laberinto membranoso di lei si nota subito in basso una differenza dovuta al relativo ingrandimento delle parti cocleari, che scendono oltre il solito in giù terminando in un' estremità libera maggiormente appuntata. Questi fatti che accennano ad una maggiore indipendenza della *cochlea* dalle parti a cui ella si congiunge sono combinati ad un ristringimento di quella porzione che fa comunicare il sacchetto con lo spazio che accoglie la *pars basilaris*, ossia con l' allungamento del canale sacculococleare o *reuniens Henseni*.

Attese queste modificazioni merita che sia descritto brevemente il laberinto della *Lacerta viridis* e sopratutto quello del *Platydactylus*.

L' otricello presentantesi con la consueta forma di tubo curvato doppiamente, in basso cioè ed all' esterno per adattarsi sulla parete mediale del *sacculus*, è abbastanza stretto ed allungato e comunica con il *recessus* e per questo con le ampolle anteriori, con il lungo *sinus posterior* diretto in dietro ed in basso e col *sinus superior* discretamente elevato. Egli ha quasi tutta quanta la sua parete laterale in rapporto col *sacculus* che si è inalzato sempre più e che lo sorpassa in avanti sotto il canale anteriore. I canali semicircolari ci presentano la solita eleganza, essendo tutti quanti molto lunghi a differenza di ciò che fu visto nei batraci anuri nei quali il posteriore appariva assai corto.

Il sacchetto ha la forma d' una vescica più rotondeggiante di quella del *Tropidonotus* in cui il diametro che dall' alto scendeva all' estremità inferiore era più lungo dell' altro anteroposteriore. È posto come ho già detto più in su ed in lui si posson distinguer le solite due facce, essendo alquanto schiacciato sui lati. Di queste, quella che guarda in fuori è un pochettino più convessa dell' altra che si pone in rapporto coll' otricello e col nervo acustico. Qui pure si può distinguere un' estremità superiore messa quasi a contatto del punto ove è l' *apertura utriculi* del canale esterno ed una inferiore coperta dalla *cochlea*, se la guardiamo dal lato che è rivolto verso la cavità craniense.

La faccia mediana del *sacculus* merita attenzione. Nella parte più alta s' incomincia dal trovarvi un piccolo foro ovale che fa comunicare il sacchetto con la faccia laterale dell' otricello e poi scendendo in avanti s' incontra l' aperturina del *ductus endolymphaticus* a livello d' una linea che si prolunghi in basso dall' orlo anteriore del *sinus superior*. Alla

Digitized by Google

metà dell' altezza di questa stessa faccia ed all' unione del terzo anteriore coi due posteriori vi è collocata la relativamente piccola *macula acustica sacculi*, ed in dietro apparisce il *canalis sacculocochlearis*. Quest'ultimo non è altrimenti corto come quello delle chelonie e degli ofidiani, nè ha un' imboccatura abbastanza ampia. Egli nasce dalla faccia mediale del *sacculus* in molta prossimità dell' orlo posteriore. Nel punto d' origine è coperto dal *sinus utriculi posterior* che gli sta all' interno o sul lato rivolto verso la cavità cranica: scende in basso formando una lieve concavità in avanti per guadagnare la parte più alta della *cochlea*, ossia l' estremità superiore e posteriore di quest' organo.

Il *canalis sacculocochlearis* o *reuniens Henseni* è difficilmente dimostrabile, essendo poco più largo del *ductus endolymphaticus* ed essendo mascherato dal *ramus ampullae posterioris* e dal *sinus posterior*.

La *cochlea* ha la forma di un sacchetto allungato dall' alto al basso e di dietro in avanti, non ugualmente larga presentandosi dilatata specialmente nei due punti che corrispondono alla *pars basilaris* ed alla lagena. In questa *cochlea* si deve riconoscere un' estremità superiore nella quale si apre ed allunga in dietro il *canalis sacculocochlearis* ed un' altra inferiore ed in avanti piuttosto rotondeggiante e perciò diversa da quella del *Platydactylus* che l' ha terminata in punta.

La *pars basilaris* è collocata sopra la parete mediale della *cochlea* e vi figura con la consueta apparenza di un tessuto più rilevato disposto a mo' di cornice per racchiudere la *membrana basilaris*. Essa sporge un poco nel lume della *cochlea* e resulta di due bracci che si congiungono in alto ed in basso ed anche verso la parte di mezzo, in maniera tale da mostrarci divisa in due la membrana basilare predetta. Con quest' ultima particolarità collima poi anche il fatto riferentesi alla papilla acustica, la quale risulta pure di due aree di neuroepitelio.

Nella disposizione che la metà superiore della membrana basilare presenta attaccandosi dove si uniscono le due braccia della cornice che la comprende, è da rilevare come fra lei ed il tessuto della cornice stessa si formi sul lato mediale una specie di tasca in cui termina in alto a fondo cieco la scala timpanica.

Dalla *pars basilaris* si passa nella lagena, traversando soltanto un piccolissimo rilievo, corrispondente al solco che all' esterno in dietro esiste sulla *cochlea* fra gli organi che la compongono.

La lagena formata a mo' di una escavazione più profonda in avanti contiene la consueta *macula acustica* con uno straterello di otoliti dispostovi sopra. La terminazione del *ramulus lagenae* ha luogo sulla parete mediale di lei lungo una linea diretta dall' avanti in dietro, un poco dall' alto verso il basso, leggermente arcuata e con la concavità in alto.

Il nervo acustico raggiunge il laberinto membranoso, avendo nella *Lacerta viridis* l' apparenza d'un grosso fascio compatto al davanti dell'orlo anteriore del *sacculus*, subito sotto il *recessus utriculi*. Si divide sulla

Digitized by Google

faccia mediale di quest' organo dell' udito in due rami principali, dei quali l' anteriore è anche più corto del solito a motivo della gran vicinanza che egli ha con le aree acustiche alle quali deve far capo. È cortissimo il ramo destinato al *recessus utriculi* ed un poco più lunghi gli altri due che devono raggiungere il pavimento delle ampolle anteriori. Quello che deve andare all' ampolla esterna passa di dentro in fuori sotto al *recessus utriculi*.

Il fascio posteriore si divide in quattro rami, dei quali il più piccolo è quello destinato alla *macula sacculi* ed il più lungo l' altro che va all' ampolla posteriore. Il *ramulus sacculi* si porta lateralmente ed in alto, quello della lagena discende quasi verticalmente, mentre il *basilaris* va obliquo in dietro. È notevole nella *Lacerta viridis* lo sviluppo che incomincia a prendervi il nervo della *pars basilaris* confrontato con l' altro della lagena che si può dire un poco rimpiccolito. Il primo di questi due si mostra anche diviso e ciò in armonia con la divisione già da noi osservata sulla membrana basilare. La sproporzione fra i due nervi che si portano alla *cochlea* d' ora innanzi diventa notevole in senso inverso, accentuandosi sempre più lo sviluppo del vero *ramulus cochlearis* ossia di quello destinato alla *papilla basilaris* che, come sappiamo, è rappresentata nei mammiferi dall' organo del Corti.

Il nervo nell' ampolla posteriore scorre quasi diritto sotto al *sinus utriculi posterior* verso il luogo della sua terminazione, emettendo soltanto un microscopico fardelletto di fibre nervose provviste di mielina destinate a passare sotto il fondo dell' *utriculus* per penetrar nel neuroepitelio della *macula neglecta Retzii*. Questo nervettino di dietro si porta in avanti e nasce presso a poco sulla metà circa dell' andamento del ramo dell' ampolla posteriore.

Il tessuto perilinfatico provvisto di cellule pigmentate circonda il laberinto membranoso della *Lacerta viridis* lasciando uno spazio più o meno ampio fra la faccia del periostio che egli ricuopre e la parte dell' organo dell' udito. Questo spazio ridotto a poco o nulla sulla faccia mediale è invece ampio abbastanza lateralmente al *sacculus* ed in avanti, donde nasce appunto un condottino che gira in dietro, si porta fra il *Sacculus* e la lagena in un solco e poi passa all' interno dei nervi cocleari per situarsi di contro alla *pars basilaris* e quivi approfondarsi e comunicar poi con uno spazio che sta appunto sulla faccia mediale della *membrana basilaris*. Questo spazio come essa allungato, compreso fra le braccia della cornice che la racchiude, è conosciuto fin d' ora, perchè la rappresenta già con la sua posizione, col nome di scala timpanica. Sulla *cochlea* esiste appunto un solco particolare destinato al *ductus perilymphaticus* che lo riceve sulla sua parte che è rivolta verso la cavità craniense.

Platydactylus facetanus. — Quantunque il laberinto membranoso del *Platydactylus facetanus* abbia moltissima analogia con quello precedente-

Digitized by Google

mente studiato, e quantunque possa forse sotto un certo aspetto sembrar meno perfetto di quello, pure io penso che si debba discorrere con una certa accuratezza, appunto per dimostrare la sua maggior perfezione, e per renderci più agevole il compito quando fra poco parleremo dell' organo acustico dei coccodrilli.

Quantunque si possa notare anche qualche fatterello a proposito delle parti che son derivate dalla divisione superiore della vescicola acustica primitiva pure di queste non dirò che poco, essendo le meno importanti. Noterò soltanto che l' otricello curvandosi sopra il sacchetto è un po' meno arcuato e che il canale posteriore si porta un poco più lateralmente del consueto prima di raggiungere l' apice del *sinus superior*.

Nella divisione inferiore invece si hanno da rilevare la forma diversa del *sacculus* e la sua posizione più alta, non che quella più allungata dalla *cochlea* in genere e della *pars basilaris* in specie.

Il sacchetto è relativamente più piccolo di quello della *Lacerta viridis*, è ovale, schiacciato ai lati, con l' estremità più grossa situata in su ed in dietro e la più sottile in avanti, in basso ed in rapporto con l' orlo anteriore della *cochlea*. È però più elevato del solito e fino ad inalzarsi all' altezza dell' orlo superiore dell' apertura che fa comunicare il canale semicircolare esterno fra il *sinus superior* e l' *utriculus*. Egli a motivo della sua piccolezza e della sua posizione è quasi tutto quanto posto lateralmente all' otricello. Siffatto rapporto è abbastanza particolare e ne rende a tutta prima più difficile lo studio. Sopra la faccia mediale di lui si trova in dietro una piccola apertura, foro utriculosacculare ed in avanti l' orifizio inferiore del *ductus endolymphaticus*. Il primo è posto sulla metà circa dell' altezza del *sacculus* ed il secondo all' unione del terzo inferiore con i due superiori. Si veda da ciò quanta sia la differenza che questo animale presenta con gli individui delle classi inferiori che ci hanno presentate le due predette aperture molto vicine fra loro e quasi sempre al polo superiore del *sacculus*.

La *cochlea* in questo caso rappresenta proprio una specie di borsa allungata diretta di dietro in avanti e di alto in basso. Essa sola fa sporgenza nella divisione inferiore di questo laberinto membranoso.

In lei si notano due facce, una laterale ed una mediale, un orlo anteriore ed uno posteriore, un' estremità smussa ed una inferiore piuttosto appuntata. La prima di queste ultime due ascende lateralmente sul *sinus utriculi posterior* ed è per mezzo suo che si stabilisce la comunicazione con la cavità del sacchetto. A differenza di quanto fu veduto nella *Lacerta viridis* il *canalis sacculocochlearis* in questo caso è corto ed ha un' apertura più larga situata sulla parete mediale del *sacculus* in gran vicinanza della metà dell' orlo posteriore di lui. La seconda poi è fatta a punta, guarda in giù ed un pochettino in fuori ed in avanti.

Penetrando nell' interno della *cochlea* ci colpisce subito la lunghezza

Digitized by Google

che vi è destinata alla cornice della *pars basilaris*. Questa è collocata sulla parete mediale, è obliquamente diretta in avanti ed in basso verso la punta fatta dalla *lagena cochleae* ed ha proporzioni non solite. L' allungamento straordinario che vi ha subito la *cochlea* è per me tale un carattere di superiorità da non farmi dubitare un istante a porre più vicino all' organo acustico dei coccodrilli il laberinto membranoso del *Platydactylus* anzichè l' altro della *Lacerta viridis*.

La cornice cartilaginiforme a spese della quale è principalmente fatta la *pars basilaris* è d' una forma ovale molto stirata in lungo ed ha l' estremo più grosso in avanti ed in giù. Composta di due parti o bracci, uno anteriore e l' altro posteriore, che passano tanto in alto che in basso l' uno nell' altro, lascia in mezzo uno spazio o fessura ripieno dalla *membrana basilaris* che vi s' inquadra, e che è più stretta superiormente indietro. In tal fessura va a terminare un nervo speciale che in questo caso, come dirò fra poco, presenta caratteri particolari.

In faccia alla *pars basilaris* si trova il tessuto della parete che, presentatosi per la prima volta con una disposizione speciale nel *Bufo vulgaris*, adagio adagio nei perfezionamenti subìti dal laberinto membranoso si dispone in maniera da farci comprendere il valore morfologico della *membrana Reisneri* dei mammiferi. Questo tessuto, detto *tegmentum vasculosum*, sarà visto cambiarsi nei coccodrilli ed avvicinarsi perciò alla disposizione presentataci dagli uccelli.

Dalla *pars basilaris* e dal *tegmentum vasculosum* che si uniscono per formare il tubo cocleare si passa in basso nella lagena nella quale trovasi una speciale *macula acustica*, e dove esiste anche un sottile straterello di otoliti.

Il nervo acustico in questo caso arriva compatto sul lato mediale del laberinto membranoso sotto ed avanti all' estremità inferiore del *sacculus*. Vi si divide subito nei due grossi rami, l' anteriore dei quali non ci presenta alcun che di notevole. Il posteriore invece nel dividersi in quattro parti si presenta subito sparpagliato, perchè il *ramulus sacculi* corto e profondo ascende un tantino, il *ramulus ampullae posterioris* cammina in linea retta in dietro, il *ramus partis basilaris* va indietro e discende obliquamente, mentre quello della lagena va quasi diritto in basso ed appena appena in avanti.

Di questi il più corto è quello del sacchetto, poi vengon per ordine il *ramus basilaris*, il *ramus lagenae* e quello dell' ampolla posteriore. Dalla parte superiore di quest' ultimo, allorchè passa sopra la porzione anteriore della faccia mediale della *cochlea*, si parte al solito un fardelletto di fibrille nervose che rivolgendosi in avanti pongonsi sotto l' *utriculus* per terminare nella piccolissima e precedentemente sconosciuta *macula Retzii*.

In rapporto all' allungata conformazione della cornice posta nella *pars basilaris* il nervo che vi si reca è molto sviluppato, e veduto nel suo

Digitized by Google

insieme presenta un aspetto triangolare marcatissimo. Egli infatti più ristretto nel punto ove s'origina dal ramo posteriore comune dell'acustico va gradatamente allargandosi per lo sparpagliamento delle sue fibre. La base di lui, larga, situata sul braccio anteriore della cornice nella *pars basilaris*, termina superiormente ed in dietro con un angolo più acuto dell'altro situato in giù ed in avanti.

Nel laberinto membranoso del *Platydactylus* le aree epiteliali acustiche, uguali per numero a quelle di tutti gli altri rettili, presentano le seguenti differenze che si rivelano nelle parti che provengono dalla divisione inferiore della vescicola acustica primitiva. In primo luogo la *macula sacculi* irregolarmente rotondeggiante non sta sul mezzo della faccia mediale del *sacculus* ma sivvero in avanti sulla medesima faccia ed in grande vicinanza dell'estremità inferiore di lui. In secondo luogo si trova una *papilla basilaris* assai bene sviluppata, d'una forma ovale molto allungata, con l'estremità più ristretta in dietro ed in alto. Questa particolare superficie di neuroepitelio riposa sulla parte anteriore della *membrana basilaris*. E finalmente la *macula lagenae*, ristretta alla maniera d'una striscia, non si presenta, a chi considera questo laberinto membranoso nel suo insieme, diretta in traverso ma sibbene molto inclinata dall'alto e dall'avanti in basso ed in dietro.

In questo caso lo spazio perilinfatico che circonda il laberinto membranoso è al solito più sviluppato lateralmente ed in avanti, e quivi dà origine al solito condottino. Però in questo caso, atteso l'insolito inalzamento presentatoci dal sacchetto, mutano in apparenza un poco le cose. Infatti si vede nascere il *ductus perilymphaticus* in avanti ed alquanto sotto l'estremità inferiore del *sacculus*, in vicinanza dell'orlo anteriore della *cochlea*. Da questo punto il condottino perilinfatico si volge in dietro, guadagna la faccia mediale della *cochlea* scorrendovi sopra di traverso presso l'estremità inferiore più grossa della cornice della *pars basilaris*. In questo suo decorso egli passa all'interno del *ramulus lagenae* ed in principio sta sotto al *ramulus basilaris* per poi incrociarlo in dietro. Il *ductus perilymphaticus* giunto in prossimità dell'estremo inferiore della *pars basilaris* si dilata pochissimo ma si approfonda, e per un'aperturina comunica con uno spazio allungato compreso fra i bracci della cornice, la *membrana basilaris* ed una membranella che dal lato mediale ai primi si fissa; spazio che rappresenta il *cavum* della scala timpanica che fra poco vedremo moltissimo sviluppato nei coccodrilli. Da questo punto in poi il condotto perilinfatico corre indietro per uscire dal laberinto osseo attraverso il *foramen rotundum*.

Idrosauriani. — Coccodrilli. — Quantunque abbia procurato che questo studio, diretto sopra tutto a conoscere le leggi che regolano la morfogenesi del laberinto membranoso, si presentasse fin qui senza lacune importanti, adesso son costretto a passare dall'organo del *Platydactylus* a

Digitized by Google

quello del *Champsa Lucius*, e perciò a lasciare un vuoto nella esposizione delle sempre più complicate parti dell'organo dell'udito. La differenza che passa fra il laberinto membranoso di questi due animali è molto grande, come potrete facilmente convincervene subito. Però non è poi tale da non permetterci di comprendere con facilità i cambiamenti nuovamente accadutivi.

Questa lacuna che ai giorni nostri esiste in natura, è dimostrata in modo chiaro anche dai lavori del Retzius, il quale, pur ricercando un discreto numero di sauriani, non ha trovato un termine medio fra il loro laberinto membranoso e quello dei coccodrilli per spiegare le differenze notevoli che in questi ultimi si presentano. Il *nil per saltum in natura* non deve certo incontrare un'eccezione in questo caso poichè, come fin qui s'è veduto, si troverà anche in seguito la più meravigliosa armonia e successione nel complicamento che accade negli animali d'ordini sempre più elevati. È da riflettersi a questo proposito che forse le forme intermedie, attualmente mancanti e valevoli a spiegar le differenze accennate, appartennero ai rettili che oggi giorno più non esistono. Anzi, a questo proposito piacemi ricordare come la Paleontologia abbia già tratti dalle viscere della terra gli avanzi d'una quantità di questi animali, molto affini per i loro caratteri all'ordine dei coccodrilli.

Champsa Lucius. — Il laberinto membranoso dei coccodrilli è stato da me studiato in diversi individui della specie *Champsa Lucius*, ch'io mi son potuti procurare in epoche diverse. Taluni di questi animali erano già morti al momento in cui li ricevei, mentre altri furono uccisi a bella posta, e subito dopo venne ad essi tolto l'organo dell'udito e convenientemente sottoposto all'azione combinata dell'acido osmico e bicromato potassico.

Non è troppo difficile a chi abbia pratica in questi studii isolare completo il laberinto membranoso del *Champsa Lucius*, poichè negli individui giovani le pareti dello scheletro craniense non offrono tanta resistenza. Inoltre le nostre manovre sono molto agevolate dalla grandezza di tale organo, che è colossale, confrontato con quello di tutti gli altri rettili da me studiati fin qui.

Gl'individui appositamente uccisi erano della lunghezza di novantadue a novantasei centimetri. Il laberinto membranoso tolto di posto da un individuo della lunghezza di novantacinque centimetri aveva le seguenti misure. Dalla parte più alta del canal semicircolare anteriore all'apice della lagena correva una distanza di tredici millimetri e mezzo: dalla parte posta più in avanti del medesimo canale a quella situata più in dietro del canal posteriore si trovò che passavano dieci millimetri. Quattro millimetri e mezzo separavano il punto dell'otricello più sporgente all'interno dalla parte culminante del canale orizzontale. Il sacchetto era dall'avanti in dietro di circa tre millimetri, e di sopra in giù ne misurava tre e mezzo.

Digitized by Google

Le parti derivanti dalla divisione superiore della vescicola acustica primitiva si compongono dell'*utriculus* che insieme al suo *sinus posterior* forma una specie di tubo curvato in basso per adattarsi e riposar sopra la porzione più alta della parete mediale del *sacculus*. Esso è appena, ma proprio appena, ricurvo lateralmente, si continua in avanti con una lieve dilatazione, *recessus utriculi*, e riceve in alto il *sinus superior* derivato dalla riunione dei canali anteriore e posteriore. Comunica mediatamente con le tre ampolle, e da queste si staccano i corrispondenti canali semicircolari, dei quali due ascendono ed uno invece scorre orizzontalmente. Il canale anteriore e quello esterno sono più lunghi dell'altro connesso con l'ampolla che sta in dietro. L'esterno si porta prima dall'avanti in dietro e poi si ricurva di fuori in dentro al davanti del canal posteriore sopra l'ampolla occipitale, per volgersi nuovamente in avanti, ascendere un pochettino e passando sopra al *sinus posterior* venir poi lateralmente a sboccare, dopo essersi dilatato, sotto al punto ove il *sinus superior* si continua con la vôlta dell'otricello.

Le principali e più importanti particolarità si riscontrano però nella divisione inferiore di questo laberinto membranoso, nella quale si osserva una *pars basilaris* di forma non solita, dove si vede una lagena molto distante dal *sacculus* e dove il *canalis sacculocochlearis*, nuovamente allungato e ristretto, è nettamente delimitato con le parti alle quali si unisce.

Il sacchetto vi è rappresentato sotto la forma d'una vescica non completamente rotonda, poichè in su ed in avanti apparisce un poco spianata. La sua posizione è sempre molto alta ma non tanto quanto nel *Platydactylus*, poichè arrivando sulla faccia laterale del sacchetto e ponendosi con questa in rapporto abbastanza intimo, pure discende assai in basso sotto il livello d'una linea che si può tirare dal fondo dell'ampolla anteriore all'altro della posteriore. In basso però il sacchetto è molto bene arrotondato e facilmente riconoscibile, in special modo se avremo avuta cura di togliere il nervo acustico che si dirama sopra il suo orlo anteriore ed in basso. Si presenta come per il solito piuttosto appianato in fuori ed in dentro, ossia dal lato rivolto verso la cavità craniense.

L'otricello, riposando sopra la porzione più alta della parete mediale del *sacculus*, vi si adatta in maniera da porsi in rapporto con lui per tutta quella estensione che passa fra la parte posteriore del *recessus utriculi* ed il *sinus posterior*. Anzi in questo caso i rapporti esistenti fra il sacchetto e l'otricello si fanno abbastanza intimi, perchè la parte di quest'ultimo che sta sotto al punto ove sbocca il canale esterno, rimane presa in mezzo per un lato dalla parete mediale e per l'altro dal *ductus endolymphaticus* che nasce da quest'ultima.

Fissati in questa posizione, l'otricello ed il sacchetto comunicano sempre abbastanza ampiamente fra loro per mezzo, non d'un canale, ma di un'apertura piuttosto piccola, ovolare, col gran diametro diretto

Digitized by Google

dall'avanti in dietro, la quale è fatta a spese della faccia laterale del primo e della mediale del secondo, e sta sotto all'apertura posteriore del canal semicircolare esterno.

Dalla parete mediale del *sacculus* si stacca poco sotto ed un poco avanti alla predetta apertura il *ductus endolymphaticus* il quale, passando subito sotto al pavimento dell'*utriculus*, si riflette poi lungo la parete mediale di lui ascendendo in dietro fin verso il principio dell'orlo posteriore del *sinus superior*. Giunto a quest'altezza si dirige subito per il foro dell'*aquaeductus vestibuli* e fuoriesce dal laberinto penetrando nella cavità craniense sotto la dura madre, ove specialmente negl'individui giovani è facile riconoscerlo. Questo canale che si lacera per i più piccoli stiragliamenti è pur nonostante dimostrabile quasi in ogni caso lungo quella parte che scorre sopra la parete mediale dell'*utriculus* e che vi sta abbastanza adesa.

Nei preparati che subirono l'azione combinata dell'acido osmico e bicromato potassico spicca sempre sulla faccia mediale del sacchetto una listerella colorita in nero contrastante con il color bianco latteo presentato dalla massa degli otoliti che sta nell'interno. Ella è la *macula sacculi* che si presenta con la forma di una striscia curvata a semicerchio con le due estremità arrotondate e diseguali. Essa è più stretta nella sua parte di mezzo, e più larga ad un estremo che ad un altro. La parte allargata di questa macchia acustica sta sul sacchetto dietro il *recessus utriculi*, la parte di mezzo è collocata sul fondo, come pure la estremità più piccola di lei che però si risolleva un poco in alto verso il *sinus posterior*. Questa *macula sacculi* presenta la sua concavità aperta superiormente verso l'ampolla posteriore, e più precisamente contro la *macula neglecta Retzii* che riposa sul fondo dell'otricello ove comincia il *sinus posterior*.

Delicatissima è la parete laterale del *sacculus* che in alto ed in fuori ha di fianco il canale esterno ed in basso ed in dietro il principio della *cochlea*.

La *cochlea* del *Champsa Lucius* è un organo molto allungato, fatto per la massima parte a spese della *pars basilaris* che vi è sviluppatissima. Ella oltre ad esser notevole per il suo sviluppo, si rende degna di nota anche per un principio di avvolgimento a spirale che vi si presenta per la prima volta, e che preannunzia un fatto che negli animali superiori troveremo in seguito sempre più sviluppato. Si può dire che la *pars basilaris* soltanto compia nei coccodrilli un mezzo giro spirale, poichè la lagena rimpiccolita si trova a terminare l'ultima parte in basso e si presenta diritta.

La *cochlea* così modificata non ha le stesse dimensioni dovunque, incominciando sottile ed allargandosi presso la sua parte di mezzo per poi ristringersi un poco avanti di giungere alla lagena. Incomincia dal sacchetto in alto ed in dietro con un condottino conosciuto col nome

Digitized by Google

di *canalis reuniens*, il quale si congiunge con l'estremità superiore della *pars basilaris* da un lato e col *tegmentum vasculosum* dall'altro. Seguita poi allargandosi e scorrendo obliquamente in avanti, in basso ed in parte lungo la porzione posteriore della faccia laterale del *sacculus* fin presso al punto ove il nervo acustico si divide nei suoi due grossi rami principali. Quivi, ossia al davanti dell'estremità inferiore del *sacculus*, si riflette formando un angolo molto ottuso e si piega in basso, in avanti ed un pochettino in fuori, per seguitare in linea diritta fin presso alla sua estremità libera od alla lagena. In tutto questo decorso cambia perciò frequentemente di rapporti ed in maniera che, a non farvi bene attenzione, potrebbe esser facile d'ingannarsi intorno a qualche punto della sua topografia. È un organo un pochettino schiacciato ai lati, ritenendo in ciò un carattere che gli è a comune con la *cochlea* degli altri rettili.

Essendo la *cochlea* del *Champsa Lucius* in generale leggermente appianata, tranne in basso laddove si avvicina alla lagena, e dove in sezione tende a presentarsi rotondeggiante, ci presenta a considerare due facce le quali, a motivo della semitorsione che ella ha subìto nella sua parte di mezzo, non si trovano tutte sopra un medesimo piano. Queste due facce nel laberinto membranoso tolto di sito si presentano nel loro complesso una rivolta in avanti ed una indietro. Però la prima, esaminata in posto, è rivolta in alto verso le parti anteriori della cavità craniense, e poi passando per tutte le posizioni intermedie si colloca in basso, volgendosi lateralmente. Così la seconda, che in su guarda in dietro e verso i lati della testa dell'animale, in giù invece si pone in maniera, girando sopra sè stessa, da guardare le parti posteriori del cranio.

La *cochlea* in tal modo complicatasi si presenta con la forma d'un tubo a cui un rivestimento del periostio della cavità perilinfatica si addossa per ogni lato e si dispone in maniera da completarla in guisa da farvi trovare anche la così detta *scala vestibuli*. Ma di queste particolarità dirò qualche cosa dopo aver descritto l'interno della *cochlea* stessa, e dopo avere accennato che sulla parete posteriore di lei si trova un'apertura ovale allungata conosciuta col nome di foro del *recessus* della scala timpanica. Quest'apertura ovale si vede nella porzione più alta della faccia posteriore, prima del punto di torsione del tubo cocleare, ossia in quella parte che è voltata in dietro e lateralmente. Ella occupa una bella estensione nel luogo indicato, è obliquamente diretta dall'alto in basso e di dietro in avanti e permette che per mezzo suo si acceda liberamente nella cavità o scala timpanica.

Penetrando nell'interno della *cochlea* troviamo che ella è divisa completamente in mezzo mercè la presenza della solita cornice di tessuto resistente, compatto, cartilaginiforme, proprio della *pars basilaris* e da noi già conosciuto.

Digitized by Google

Comincerò la descrizione del complicato distribuimento delle parti costituenti la *cochlea* del *Champsa Lucius* dalla cornice predetta, la quale

FIGURA 63.

Laberinto membranoso sinistro del *Champsa Lucius*, veduto dal lato che è rivolto verso la cavità craniense.

Vi si osserva lo straordinario allungamento della *pars basilaris* ed il relativo rimpiccolimento della lagena. Nel sacchetto poi si vede ben distinta la *macula* alla quale i nervi pervengono da due parti diverse.

Il canal semicircolare esterno coperto dall' *utriculus* è rappresentato da una doppia linea punteggiata: così pure la parte più alta della *pars basilaris* che riposa sulla faccia laterale del *Sacculus*.

è formata da due braccia che si congiungono superiormente ed in basso e che sono collocate in maniera da esser poste una alquanto in avanti ed un'altra in dietro. Un braccio è conosciuto dagli autori col nome di braccio triangolare, mentre l'altro è chiamato quadrangolare o nervoso appunto per il rapporto intimissimo che egli presenta col *ramus basilaris* da cui è traversato.

Digitized by Google

Più grosso questo dell'altro, scorrono ambedue quasi per la maggior parte della *cochlea* parallelamente, e passano in basso ed in alto l'uno nell'altro formando quella particolarità di forma che ha fatto descrivere in questa parte del laberinto membranoso l'esistenza d'una cornice entro la quale è tesa la *membrana basilaris*. Laddove in alto ed in dietro avvien questo fatto resulta una specie di superficie lievemente concava in senso traverso, superficie che rappresenta la porzione più alta del pavimento della scala media o cocleare, e che si continua in su con la parete posteriore del *canalis reuniens*, mentre l'anteriore si unisce presso al *tegmentum vasculosum* che completa questa parte in avanti. Inferiormente poi le due braccia passano pure l'una nell'altra e costituiscono il fondo della lagena, ma a differenza di quanto si osserva per l'estremità superiore, quivi formano una specie di corta doccia, la quale, nei pezzi in cui è mantenuta in sito la membrana basilare, compone una specie d'infundibulo a fondo cieco con l'estremità situata verso il principio della lagena. Questo infundibulo è in continuazione ampia e diretta col *cavum tympani*.

Il braccio triangolare è collocato in maniera da costituire con uno dei suoi orli il limite esterno della finestra in cui s'incastra la *membrana basilaris*. E poichè egli ha una forma triangolare nelle sezioni perpendicolari all'asse della *cochlea*, così in queste ci si presenta con uno degli altri due orli in alto ed in fuori e con l'altro in basso ed in fuori. Il braccio interno o quadrangolare ha pure una tal posizione da limitare con uno dei suoi orli il lume della cornice. Fra questo orlo e l'altro del triangolare è ben distesa la *membrana basilaris*, su cui viene a terminare un grosso ramo del nervo acustico nella papilla, fatta da un complicato epitelio.

La cornice cartilaginiforme unita alla membrana basilare è lievemente concava dal lato che forma il pavimento della scala media o cocleare.

A render perfetta la *cochlea* dei coccodrilli concorrono il *tegmentum vasculosum*, la lagena ed il tessuto della cavità perilinfatica. Il *tegmentum vasculosum* è una membrana particolare destinata a ricuoprire la *pars basilaris*. Ella è convessa esternamente, allungata dall'orlo anteriore dell'orifizio del *canalis reuniens* alla parete della lagena posta in basso. Ai lati ella si continua col tessuto che riveste quella faccia delle due braccia cartilaginee che forma parte del pavimento della scala media od acustica. Il *tegmentum vasculosum* ricco di vasi, fatto da un tessuto speciale, come avrò ragione di dire in seguito, ricuopre la *pars basilaris* a mo' d'una vôlta. Egli non è ben disteso, ma assai rilasciato: non è ugualmente liscio, presentandosi pieghettato trasversalmente di contro al braccio quadrangolare o nervoso. In questo luogo inoltre egli sporge anche più che altrove nel lume della scala media.

La scala cocleare in basso comunica con la relativamente piccola lagena formata a guisa d'una tasca appianata ai lati, ed in alto conti-

Digitized by Google

nua per mezzo d'un canale, *canalis reuniens Henseni*, non tanto corto, un po'curvo, a concavità anteriore con l'alto fondo del *sacculus*.

La *cochlea* del *Champsa Lucius*, come le altre parti del laberinto membranoso, è contornata dal tessuto perilinfatico. Merita a questo proposito d'esser conosciuta la particolarità seguente, perchè contribuisce al perfezionamento dell'organo stesso. La *pars basilaris* oltre ad esser ricoperta dal *tegmentum vasculosum* che si può ormai chiamare membrana del Reisner è avvolta su questo stesso lato dal periostio della cavità perilinfatica il quale, passandovi sopra a modo di ponte, s'inserisce agli orli della cornice cartilaginea. In questa guisa si forma al di fuori della membrana del Reisner un'altra cavità allungata, tubulare, gradatamente più stretta e più bassa in giù verso la lagena, ove il tessuto di questa s'addossa più strettamente all'altro perilinfatico. Tal cavità comunica in alto con lo spazio perilinfatico situato all'esterno del *sacculus* e vi si perde.

Una disposizione non identica, ma sotto alcuni rapporti corrispondente a questa, si osserva dall'altro lato della *cochlea*, ove al di sotto della membrana basilare si forma un altro spazio allungato mercè un tessuto membranoso che si attacca tutto attorno alla cornice cartilaginea dalla parte più alta alla più bassa. Lo spazio in sì fatta guisa prodottosi presenta però un'ampia, ovale apertura, rivolta lateralmente e diretta dall'alto in basso e di dietro in avanti. Quest'apertura è conosciuta col nome di *foramen recessus scalae tympani*.

La chiocciola dei coccodrilli, formata in tal modo ed in siffatta maniera circuita dal tessuto perilinfatico, si mostra già come un organo perfetto nei suoi elementi. È soltanto alla torsione più o meno marcata o di più giri, che le tre scale cocleari presenteranno nei vertebrati superiori, che si devono alcune differenze che a tutta prima sembran grandissime.

Sezionando la *cochlea* del *Champsa Lucius* perpendicolarmente alla *membrana basilaris*, e disponendo quindi la fettuccia ottenuta in modo da osservar rivolta in alto la papilla che sulla medesima riposa, noi, se il preparato sarà ben riuscito, vi potremo riconoscere tre aperture diverse. Superiormente vedremo un vuoto che rappresenta la scala vestibulare, compreso fra il tessuto periostale della cavità perilinfatica e la membrana del Reisner, ed in mezzo troveremo la scala cocleare, chiusa dalla membrana del Reisner, dalla *membrana basilaris*, e da una faccia della cornice cartilaginea e contenente la *papilla spiralis* e la membrana del Corti. Inferiormente poi ci sarà facile di riconoscere un altro spazio vuoto, il quale è limitato superiormente dalla *membrana basilaris* ed in giù dal tessuto membranoso predetto, quando la sezione non sia caduta in un punto in cui quest'ultimo si presenta interrotto a motivo del *foramen recessus scalae tympani*.

Il nervo acustico raggiunge il laberinto membranoso dei coccodrilli al davanti dell'estremità inferiore del *sacculus* verso il lato mediale.

Digitized by Google

In questo caso si presenta subito un nuovo rapporto avvenuto in grazia dello sviluppo grande che vi ha preso la *cochlea*. Il nervo è situato sulla faccia mediale della *pars basilaris* in avanti, e precisamente nel punto in cui ella si presenta curvata.

In questo caso sembra ancora che nascano dal tronco comune tre grossi rami, uno cioè diretto in avanti, uno in alto ed un terzo in dietro. Dal primo nascono numerose fibre destinate a penetrare nel pavimento del *recessus utriculi*, ed i due rami per le ampolle anteriori. Il fascio nervoso destinato all'ampolla esterna gira in fuori passando sotto al *recessus utriculi*. Il secondo ramo è destinato alla *macula sacculi* e si distribuisce specialmente alla parte anteriore di lei, poichè alla sua estremità posteriore si reca ancora un ramoscello nervoso originatosi dal *ramus ampullae posterioris*. La terza diramazione comincia col discendere contornando la *cochlea* per guadagnarvi la parte corrispondente alla cartilagine nervosa. Qui giunta si divide in due tronchi, dei quali uno più grosso destinato alla *pars basilaris* ed alla lagena ed uno più piccolo che provvede di nervi l'estremità più bassa della *macula sacculi*, la *macula neglecta* e la cresta dell'ampolla occipitale.

Il *ramus cochlearis*, non giungendo sopra la *cochlea* verso la parte più alta di lei, è costretto, appena raggiuntala, a sparpagliarvisi in maniera da mandar fibre nervose in su ed in dietro, mentre altre discendono in basso ed in fuori. Le fibre destinate alla *macula lagenae* sono quelle che nel tronco comune sono situate più verso la cavità craniense.

Il *ramus ampullae posterioris* si trova prima in rapporto con la *cochlea* sopra cui scorre, poscia col fondo del *sinus utriculi posterior* e finalmente col pavimento del *septum transversum* al quale è destinato. Durante il suo tragitto abbandona due fascettini nervosi distinti. Il primo di questi si stacca da lui poco dopo la sua origine, si rivolge in avanti e guadagna l'estremità posteriore della *macula sacculi* fatta a guisa di ferro di cavallo. Il secondo invece nasce in vicinanza del *sinus posterior*, sotto cui scorre un poco lateralmente ed in avanti, giungendo alla *macula neglecta Retzii* dopo essersi appoggiato anche sulla parte alta e posteriore della faccia mediale del *sacculus*.

Corrispondenti a queste divisioni nervose si riscontrano nel laberinto membranoso dei coccodrilli tutte e otto le solite aree terminali acustiche. In questo caso però si presentano alcune differenze specialmente nelle ampolle e nella *pars basilaris*. La *macula acustica* del *recessus utriculi* è cordiforme e con l'apice è voltata in fuori verso l'ampolla esterna. La cresta nell'ampolla anteriore si presenta disposta sopra una rilevatezza particolare che ha un aspetto crociato e che perciò porta il nome di *septum cruciatum*. Questa disposizione proviene dal fatto che oltre il consueto *septum transversum* si trovano attaccate sul mezzo, ai lati di questo due prominenze che vedute dell'alto vi si mostrano come due mammelloni corti e diretti con i loro apici in senso

Digitized by Google

opposto, secondo l' asse dell' ampolla stessa. L' epitelio nervoso però non ricuopre le prominenze laterali del *septum cruciatum*.

L'ampolla esterna si comporta secondo il solito, mentre la posteriore si presenta con una disposizione intermedia, avendo il *septum cruciatum* una sporgenza soltanto sul lato che è rivolto verso il respettivo canale semicircolare.

È inutile che aggiunga altre particolarità relativamente alla *macula sacculi;* dirò invece che quella *neglecta* è piccola, rotondeggiante e collocata sul pavimento del *sinus posterior* come io con Retzius, che n'è stato lo scopritore, ho potuto riconoscere.

La *papilla basilaris*, rappresentante l' organo del Corti dei mammiferi, è molto allungata e si dispone, come la membrana su cui riposa, presso la cartilagine nervosa. In basso ella termina dove incomincia la *macula lagenae*. Quest' ultima ha una forma allungata, disposta per la maggior parte trasversalmente sulla parete mediale.

Discorrere tutte quante le particolarità che si presentano tanto nella tessitura nel laberinto membranoso dei rettili quanto nell' interno rivestimento epiteliale di lei, sarebbe un compito difficilissimo ed esigerebbe che s' impiegassero molte pagine e si ripetessero molte delle cose già dette. Per questo io mi limiterò a rilevare certe linee generali e comuni a tutte le varie specie, notando soltanto le più importanti eccezioni. Dobbiamo in questo capitolo trattenerci abbastanza sulle modificazioni avvenute nella tessitura intima della *cochlea*, perchè non si debba perder tempo in cose d' importanza molto minore.

In tutti i rettili da me esaminati, le pareti del laberinto non si presentano ugualmente grosse. Nell' otricello esse sono più sottili specialmente verso la vôlta di lui, nel *sinus superior* e *posterior*, mentre sono ingrossate alquanto nel pavimento del *recessus*, nelle ampolle e nei canali semicircolari. Sono pure sottilissime sulla faccia laterale del sacchetto e nella *membrana Reisneri* o *tegmentum vasculosum*. Divengono invece resistenti sulla faccia mediale del sacchetto e sopratutto in corrispondenza della cornice della *pars basilaris*, nel qual punto si presentano nei coccodrilli anche macroscopicamente con un aspetto cartilagineo.

La tessitura della parete apparisce perciò assai diversa a seconda dei luoghi ove è presa in esame. Nelle parti sottili, se può apparire a prima vista omogenea, osservando con accuratezza o dopo l' uso dei reagenti, si arriva a distinguervi una fibrillatura delicatissima e si riscontrano alcune forme cellulari. Per lo più esse sono affusate e ramificate. Di rado io le ho vedute pianeggianti.

Nelle parti più resistenti si osserva, come nelle cartilagini, una sostanza abbondante d'aspetto per lo più ialino e con qualche rara fibra. In essa sono scavate alcune cavità entro le quali alloggia una sola cellula più o meno ricca di protoplasma, e generalmente affusata. Nel maggior

Digitized by Google

numero dei casi il tessuto resistente della cornice che forma la *pars basilaris* è differentemente composto nei suoi varii punti. Infatti è da osservare specialmente nella *Lacerta viridis* che il braccio nervoso della cornice è molto più ricco di cellule dell' altro ed allo stesso tempo ce le presenta in maggior numero verso la membrana basilare che dal lato opposto. Nelle Lucertole poi abbiamo che quivi le cellule sono anche abbastanza grandi, con un bel corpo ricco di protoplasma e con due corte apofisi dirette in senso inverso, le quali contribuiscono a farle descrivere per elementi corti affusati. L' aumento delle cellule fa sì che in questo punto diventi anche relativamente più scarsa la sostanza intercellulare. Nei coccodrilli poi si nota che quest' ultima, che a primo aspetto sembra omogenea dovunque, apparisce con qualche lieve fibrillatura in basso laddove le due braccia si riuniscono fra loro e formano quel fondo cieco più sopra descritto, prima di andare a costituire la parete della lagena *cochleae*.

Relativamente alla tessitura delle parti non epiteliali del laberinto membranoso dei rettili, merita senza dubbio la più grande attenzione la *membrana basilaris*, la quale si presenta con apparenze molto diverse a seconda che la si prende in esame in un gruppo od in un altro. Così la *membrana basilaris* dei Cheloniani e del *Tropidonotus* differisce immensamente da quella della *Lacerta viridis* e sopra tutto dall' altra del *Champsa lucius*. Di questa però debbo occuparmene insieme allo studio della così detta *papilla spiralis*.

La faccia interna del laberinto membranoso dei rettili è, secondo il solito, rivestita da un epitelio che differisce per la sua forma, a seconda dei punti diversi. Egli tuttavia si può distinguere in due varietà, cioè a dire in quello che non accoglie nel suo seno le terminazioni nervose e nell' altro nel quale le fibre del nervo acustico vanno a far capo nelle cellule capellute.

L' epitelio comune mostra apparenze insolite e disparatissime da un posto ad un altro, tanto è vero che troviamo in alcune sedi i caratteri d' un epitelio basso pavimentoso ed in altre quelli d' un epitelio cilindrico altissimo (*plana semilunata*). Fra queste due forme stanno tutte le altre intermedie, come pure si passa dall' epitelio fatto dalle cellule comuni, trasparenti, regolari ad altro derivato da elementi granulosi, non ben delimitati nei loro contorni, nè fra loro con molta regolarità disposti. Prendendo come tipo per la descrizione dell' epitelio di semplice rivestimento quello dei coccodrilli e dei sauriani, posso affermare che nell' otricello si trova un epitelio assai grosso poligonale in mezzo al quale stanno alcuni gruppi cellulari fatti da quelle cellule fortemente granulose, da me più sopra rammentate. Queste cellule granulose che si trovano sparse in più punti, specialmente si riuniscono in ammasso, come hanno riconosciuto anche altri, sul lato mediale della *macula neglecta*, mentre ai lati della medesima fanno piuttosto difetto.

Digitized by Google

Nel *sinus utriculi superior* l'epitelio diviene piuttosto basso ed è sempre poligonale. Nei canali semicircolari si abbassa ancora, tranne alla parte mediana della loro vôlta, ove si vede il così detto rafe formato da alcune cellule che fanno rilievo fra le vicine, perchè d'un'altezza maggiore. A proposito della tessitura dell'epitelio comune del *recessus* e delle ampolle, è da rilevare come nel tetto del primo si trovi un epitelio più alto di quello disposto nell'otricello: però l'altezza di lui non è uguale dovunque, essendovi alcuni elementi più piccoli in qualche punto. Così pure dobbiamo avvertire che nelle ampolle, ad esempio nell'anteriore, si trova un epitelio granuloso veramente speciale. Quest'epitelio forma un'area rotondeggiante sul fondo di quest'ampolla al davanti del *septum cruciatum* ed un'altra allargata trasversalmente dietro al medesimo. Quivi egli si presenta molto granuloso: e se lo esaminiamo dopo conveniente trattamento o con l'acido osmico o col cloruro d'oro, troviamo che alcune cellule sono colorite intensamente in violetto od in bruno. È composto di due varietà cellulari che si alternano con una certa eleganza: varietà che diversificano per gli accennati caratteri chimici e per il modo col quale si presentano. Le cellule che si differenziano per le loro reazioni speciali quando siano trattate con l'osmio o con l'oro, sono le più alte ed appariscon molto granulose. Hanno per lo più una maggiore larghezza presso la loro superficie libera che dal lato per cui si pongono in rapporto con la parete. Non hanno il protoplasma omogeneo perchè, quantunque siano ovunque granulose, pure le granulazioni si dispongono in serie dirette nel senso della lunghezza dell'elemento, ed esclusivamente visibili in quella porzione cellulare situata presso la superficie libera. Il nucleo rotondeggiante di questi elementi per lo più è situato a metà della loro altezza. In mezzo ad esse si trovano poi alcune cellule chiare, molto più basse, le quali formano con la loro disposizione una specie di tessuto a maglie. In ciascuna maglia di questo tessuto epiteliale più basso e più chiaro sta una cellula alta e granulosa. Sebbene i caratteri di queste cellule non sian quelli degli elementi migratorii, pure si dispongono fra le cellule alte e granulose come in altri epitelii suole accadere, quando vi sono accorsi molti elementi linfatici.

La forma delle cellule interposte è per lo più la triangolare, essendo dal loro protoplasma inviati prolungamenti in tre direzioni diverse ad incontrare le produzioni analoghe che si staccano dalle vicine. Hanno un nucleo piccolo, per lo più ovolare, che si trova collocato nella parte da cui escono i prolungamenti predetti. Esso si tinge bene tanto con l'ematossilina che con il carminio, e perciò spicca assai più dell'altro delle cellule granulose che suole essere invece situato in alto, e che si presenta più grosso.

A queste particolarità principali relative al comune epitelio di rivestimento del laberinto membranoso dei rettili, potrei aggiungere qualche cosa su quello del *sacculus*, se quivi offrisse alcun che di notevole. In-

Digitized by Google

vece di trattenerci a descriverlo è importante spender tempo per lo studio dell' epitelio che tappezza tutta quanta la *cochlea*. Però di quest' ultimo amo meglio parlar fra poco discorrendo tutte insieme le particolarità del suo rivestimento interno, mentre ora passo a descrivere i punti fondamentali che regolano la tessitura dei neuroepitelii delle aree acustiche, eccettuando quello della *pars basilaris*.

Come nelle classi degli animali precedentemente studiate, così anche in questa i neuroepitelii sono derivati dall' adattamento reciproco di due forme o qualità cellulari diverse per un infinito numero di caratteri, ossia dalle cellule di sostegno, o cellule filiformi d' alcuni anatomici e dalle cellule capellute od acustiche.

Le cellule di sostegno sono rappresentate da elementi più o meno alti secondo i casi, ma però sempre molto più stretti che larghi. Hanno due estremità ed una parte fra queste interposta in cui è contenuto il nucleo. Con un' estremità stanno profondamente negli strati di ciascun neuroepitelio e con quella s' impiantano sopra il tessuto della parete, mentre con l' altra si dispongono alla superficie fra le parti corrispondenti delle cellule capellute. Il loro corpo è stretto, irregolare, con prominenze laterali più o meno sentite od incavi prodottivi dalla presenza degli elementi vicini o lasciati per dar libero passaggio alle fibrille nervose.

I nuclei delle cellule di sostegno si trovano costantemente nella loro metà profonda, situati più o meno vicino alla parete, e disposti in maniera da far sì che a tutta prima v' apparisca come se fossero parecchi gli strati cellulari. Quest' apparenza deriva dal fatto che le cellule di sostegno, essendo più che altrove larghe nel punto in cui è il loro nucleo, sono costrette, per formare uno strato compatto e serrato, ad avere una il nucleo in un punto in cui precisamente non esista quello della sua vicina.

La forma del nucleo è quella allungata; egli è diretto col suo diametro principale nel senso della lunghezza della cellula a cui appartiene. È segnato da un confine nettamente visibile, possiede una quantità di nucleina raccolta sotto l' aspetto di nucleoli, ed è assai più colorabile della parte simile appartenente alle cellule capellute.

Gli elementi di sostegno sono molto serrati fra di loro verso la parete del laberinto, non lasciando quivi altro spazio libero che per l' ingresso delle fibre nervose. Non così accade oltre la metà della loro altezza, perchè quivi permettono che in bell' ordine fra loro si alternino le cellule capellute. Generalmente hanno un protoplasma delicatissimo, omogeneo, sprovvisto di quelle alette membranose già da noi vedute e descritte in alcuni pesci.

L' altezza dell' elemento di sostegno è variabile, e la variazione dipende dal non esser dovunque ugualmente elevati gli epitelii acustici. Sono più lunghe generalmente le cellule di sostegno nelle creste delle ampolle e più basse nella *macula* del *recessus utriculi*, del *sacculus* e

Digitized by Google

della *lagena*. Nel *recessus utriculi* della *Testudo graeca* e della *Lacerta viridis*, ad esempio, hanno una minor lunghezza quelle che occupano la parte opposta al punto ove esiste la comunicazione con le due ampolle anteriori. Non ho veduto il loro protoplasma ripieno di gocciolette grassose come si è osservato in altri animali.

FIGURA 64.

Taglio anteroposteriore della cresta anteriore della *Testudo graeca* senza la respettiva *cupula terminalis* del Lang.

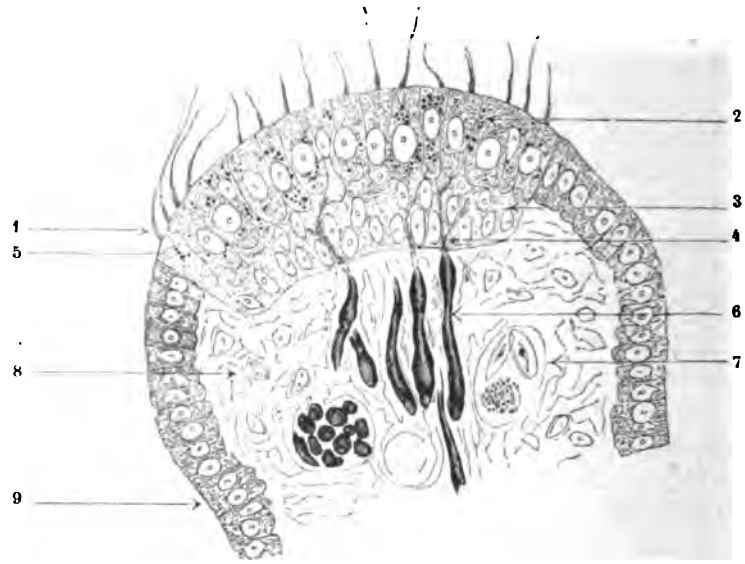

1. Pelettini acustici. — 2. Cellule acustiche. — 3. Cellule di sostegno. — 4. Nuclei di queste ultime cellule. — 5. Granulazioni grassose colorite in nero dall' acido osmico in seno alle cellule acustiche. — 6. Fibre nervose che penetrano nel neuroepitelio. — 7. Vasi sottostanti alla cresta acustica. — 8. Cellule situate nella densità del tessuto della parete. — 9. Epitelio disposto ai lati della cresta acustica.

Le cellule acustiche o capellute si differenziano subito, tanto nei preparati d' insieme quanto nei casi in cui sono disgregate, per la presenza di appendici più o meno lunghe, che a tutta prima appariscono rigide ed uniche, mentre sono il resultato dell' accollamento di molteplici pelettini, sottilissimi ed oltremodo flessibili. Questi elementi hanno la forma d' una bottiglia col fondo arrotondato e con l' estremità superiore o libera un poco allargata e pianeggiante, distinta dal corpo per l' intermezzo d' un collo corto e poco ristretto. La lunghezza delle cellule acustiche è pur variabile, ma ciò segue generalmente di pari passo con le modificazioni già accennate per le cellule di sostegno.

Digitized by Google

L'elemento acustico, metà più corto dell' altro che a lui s'interpone, è situato superficialmente in ciascun neuroepitelio, ed i suoi elementi vi si trovano ora più ed ora meno abbondanti. I pelettini acustici sono lunghissimi nelle creste delle ampolle e piuttosto corti nella *macula sacculi*, nel *recessus utriculi* ed altrove. Sono immersi ora nelle fossette ed in seno alla sostanza della *cupula terminalis* del Lang, ora invece nelle membrane miste d' otoliti e di quella sostanza omogenea da noi già ritrovata fino nei pesci.

Il protoplasma di queste cellule non è però sempre omogeneo, chè anzi sottoposto all' azione dell' acido osmico si colora in bruno ed in alcuni punti ci presenta delle gocciolette assolutamente tinte in nero. Basta che io rammenti a questo proposito l' epitelio nervoso delle testuggini perchè facilmente ce ne possiamo fare un' idea. Questi materiali grassi si trovano non tanto nella parte profonda quanto in quella più superficiale: generalmente però son disposti ai contorni del nucleo che è ora rotondeggiante ed ora ovale.

Ai neuroepitelii in questa maniera composti fanno capo i rami nervosi in cui si divide l' acustico. Preme a questo proposito ricordare una particolarità che ho trovata nei sauriani, ossia la continuazione della guaina di mielina fino a metà dell' altezza dell' epitelio stesso. Abbiamo già veduto qualche cosa di simile in alcuni teleostei come ad esempio nel *Mullus surmuletus*, poichè anche in questo caso i nervi non perdevano la loro guaina midollata fuoriuscendo dalla parete. Però nel caso dei sauriani è notevole il fatto che la guaina midollare, anzichè diminuire, sembra accrescersi specialmente nelle creste ampollari appena che le fibre son penetrate fra lo strato dei nuclei delle cellule di sostegno. Infatti ci accorgiamo che la fibra nervosa non perde altro che la guaina dello Schwann, traversando il tessuto della parete, mentre che, seguitando ad ascendere, penetra fin sotto le cellule acustiche. In seno all' epitelio acustico non tutte le fibre si comportano ad un' istessa maniera, poichè alcune si rigonfiano appena ed altre moltissimo. Queste ultime ci fanno vedere la loro guaina midollata straordinariamente accresciuta e terminata in un grosso rigonfiamento rotondeggiante. Dalla parte che guarda l' interno del laberinto membranoso escon poi da questo rigonfiamento le fibrille destinate agli elementi epiteliali acustici.

Il numero delle fibre nervose che presentano il rotondeggiante dilatamento della loro guaina midollare in seno ai neuroepitelii è molto maggiore nelle creste ampollari che nelle altre superfici acustiche. L'animale che mi ha più di qualsiasi altro mostrato manifesto questo fenomeno, è stata la *Lacerta agilis* e poi la *viridis* ed il *Platydactylus*.

Dopo che i nervi si sono liberati dalla loro guaina midollata nei sauriani e dopo che hanno negli altri rettili sorpassato lo strato dei nuclei delle cellule di sostegno, generalmente, anzichè proceder diritti verso le cellule più vicine, si pongono trasversalmente nel senso della

Digitized by Google

superficie epiteliale, per poi di nuovo drizzarsi ed ascender sotto agli elementi acustici per terminarvi. Durante questo loro tragitto può sembrare che presentino un aspetto plessiforme: però io non ho in alcun caso osservato il passaggio di alcuni elementi d' un fascio fra quelli d' un altro vicino. I singoli fascii sembrano formati esclusivamente da numerose fibrille, parallele, non involte da alcuna guaina per ora dimostrabile.

Ciascun fascio passando sotto agli elementi acustici abbandona ad ognuno di questi un fascettino più piccolo di fibrille, le quali lo raggiungono presso il suo fondo arrotondato, e vi si sparpagliano sopra. Anche in questo caso io posso con certezza assicurare che le fibrille nervose si elevano alla superficie degli elementi acustici per tutta la lunghezza del loro corpo, ossia fin presso quella parte ristretta che è superiormente situata fino al colletto. Quivi si perdono.

Questa disposizione da me trovata già nei cefalopodi non ha fin qui incontrato una sola eccezione, nè la incontrerà in seguito, poichè in altri animali superiori, *Columba livia*, *Felis catus* e nei Cercopiteci, troveremo altrettanto. Abbiamo già a questo proposito espresse le nostre opinioni in altri lavori. In questi fu dimostrato che, mentre nell'organo del Corti e nelle parti che lo rappresentano negli animali inferiori si osservano i nervi divisi nelle loro ultime fibrille prima di terminare, e si vedono le fibrille isolatamente raggiungere le cellule acustiche, negli epitelii nervosi invece delle aree e delle creste uditive si riscontra a ciascuna cellula capelluta connesso un fascettino più o meno grosso di fibrille nervose.

Per quanto abbia cercato di ottenerne la colorazione in violetto per mezzo del cloruro d' oro, pure non son riuscito a seguire gli ultimi filamenti nervosi al di là del luogo indicato, e tanto meno ho trovato la più piccola traccia o segno che me li potesse far ritenere connessi con l' origine dei pelettini acustici.

L' importanza sempre crescente della *cochlea* dei rettili richiede che ci si occupi un poco più particolarmente di lei anche dal lato istologico, non già per quella parte che è fatta dalla lagena, ma sivvero per l' altra in cui la *pars basilaris* primeggia.

Nella *cochlea*, innanzi tutto, vi è un epitelio comune, il quale tappezza dovunque la sua interna superficie, vi è un epitelio acustico particolare e vi sono due membrane che si comportano molto differentemente a seconda dei casi, ossia vi si riscontra la *membrana basilaris* e la *membrana tectoria* del Corti. La prima di queste due è compresa fra la cornice cartilaginea della *pars basilaris*, mentre la seconda originandosi ora in un punto ed ora in un altro, si colloca in maniera da porsi in un determinato rapporto con la papilla acustica, gli elementi sensitivi della quale con le loro corte appendici vengono precisamente a toccarla in alcuni punti che presentano una tessitura particolarissima.

Digitized by Google

L' epitelio indifferente, se è poco notevole nei rettili studiati per primi, acquista invece una grande importanza negli altri, poichè in questi si presentano quelle particolarità che poi si riscontrano nella *cochlea* degli uccelli, nella quale la membrana del Reisner è ricoperta da un rivestimento specialissimo.

Un epitelio non provvisto di terminazioni nervose si trova dovunque nell' interno della *cochlea*, tranne nel luogo occupato dalla *papilla acustica basilaris* e dalla *macula lagenae*. Posso affermare in tesi generale che nei rettili più bassi è notevole soltanto quello che riveste le facce cocleari delle due cartilagini, mentre che nei superiori, sauriani, incomincia a presentarsi modificato anche l' altro che tappezza il tetto della *cochlea*, ossia la parte corrispondente al *tegmentum vasculosum*.

Sopra la faccia cocleare del braccio quadrangolare della cornice cartilaginea, componente la *pars basilaris*, si riscontra un epitelio fatto da elementi cubici che gradatamente e per un certo tratto s' inalza, a partire dalla *membrana basilaris* della *Testudo graeca* e del *Tropidonotus natrix*. Da questo epitelio prende origine la *membrana tectoria* o del Corti, la quale, come sappiamo, è destinata a porsi in rapporto con le estremità capellute delle cellule acustiche della papilla. Anche sopra la faccia cocleare della cartilagine posteriore si trova un epitelio cubico, fatto da cellule più alte nel centro e più basse ai due lati della superficie che egli riveste. Questo rivestimento nel *Tropidonotus* poi si abbassa adagio adagio per passare in quello pavimentoso che sta sopra quella faccia del *tegmentum vasculosum* che è disposta contro la membrana basilare.

Nei sauriani da me studiati ho poi notate alcune importanti particolarità a questo proposito. Ho veduto che nella *Lacerta viridis* egli si è un poco modificato.

Per intender le modificazioni che vi si presentano, è bene che io ricordi che nella *Lacerta viridis* la *pars basilaris* è rappresentata al solito dalla cornice cartilaginea predetta, ma disposta in maniera da prendervi l' aspetto d' una parte infossata e separata dal rimanente spazio cocleare. Anzi nei tagli di tutta la *cochlea* si trova che la cartilagine quadrangolare o nervosa vi fa internamente tanta prominenza, da dividerne lo spazio quasi in due. Or bene: deve sapersi che il rivestimento epiteliale comune s' inalza e divien cilindrico sul promontorio fatto dalla cartilagine predetta. Sopra questo rilievo precisamente si connette a tali cellule epiteliali il principio della *membrana tectoria*, la quale, portandosi verso la *papilla basilaris* ed abbassandosi, vi si dispone sopra.

Sì fatto epitelio diviene più basso avvicinandosi alla membrana basilare, e nuovamente poi s' inalza sulla faccia corrispondente della cartilagine triangolare e posteriore. Anzi quivi le sue cellule s' inalzan moltissimo nella *Lacerta viridis* e vanno poi a confondersi con il rivestimento del *tegmentum vasculosum* o *membrana Reisneri* fatto da cellule scure, cubiche e molto serrate fra loro.

Digitized by Google

Nel *Platydactylus mauritanus* invece si osservano altre disposizioni, poichè, come si vede nella figura 67, la membrana del Corti s' inserisce in un modo un poco diverso. In quest' animale la cartilagine quadrangolare o nervosa fa pur prominenza nell' interno della *cochlea* come nella *Lacerta viridis*, ma però il suo orlo che vi fa sporgenza, non è arrotondato, ma sottile, e si curva verso e sopra la *papilla basilaris* in maniera quasi da separar questa parte dal rimanente spazio del tubo cocleare.

Or bene: l' epitelio che riveste la cartilagine quadrangolare è pavimentoso. Le sue cellule sono piuttosto basse e da loro soltanto si origina la membrana del Corti, laddove termina l' orlo ricurvo della cartilagine predetta. Perciò la *membrana tectoria*, anzichè raggiungere la *papilla basilaris*, provenendole di fianco, come nel *Tropidonotus* e nella *Lacerta*, sembra che vi stia sospesa attaccandosi alla vôlta della *cochlea*. Questa particolare disposizione ricorda ciò che poi osserveremo nei mammiferi, nei quali vedremo che la membrana del Corti s' attacca sopra l' eminenza dell' Huschke. Sul lato opposto della cornice cartilaginea si trova al solito un epitelio, che vicino alla membrana basilare è piuttosto basso, ma che adagio adagio s' inalza e diventa cilindrico, comportandosi presso a poco come quello della *Lacerta viridis*.

Nel *Champsa lucius* poi i caratteri dell' ordinario rivestimento della *cochlea* si modificano straordinariamente. Incominciando dalla parte più alta che è in connessione col *sacculus*, riscontriamo che il *tegmentum vasculosum* non è ben disteso ma piegato in traverso più che altro di contro alla cartilagine nervosa. Quivi sopra queste pieghe sta appunto un epitelio speciale, che accenna ad un' identica ma più rimarchevole disposizione propria agli uccelli, epitelio che è composto di qualità cellulari differentissime. Si trovano cioè frammiste in bell' ordine alle cellule basse alcuni altri elementi alti che hanno la forma di bottiglie; la cui base o fondo sia libera alla superficie e l' estremità ristretta sia fissata sopra la *membrana Reisneri*. Da sì fatta particolarità accade precisamente che le cellule basse s' interpongano sulla parete della scala cocleare fra l' estremità ristrette di queste cellule, mentre quest' ultime vengono quasi dovunque fra loro a contatto, in corrispondenza della superficie libera epiteliale. Le cellule alte a guisa di bottiglia sono trasparenti allo stato fresco, ma ben presto si modificano, si fanno granulose e divengono scure se trattate con l' acido osmico. Questo rivestimento epiteliale con le pieghe che l' accompagnano è più rimarchevole nelle parti alte della scala cocleare, poichè avvicinandosi alla lagena esso perde alcuni dei suoi caratteri. Sotto al medesimo scorrono, formando anse molto eleganti, numerosi vasi sanguigni.

Oltre al predetto epitelio del *tegmentum vasculosum* si trova un rivestimento speciale tanto sopra quella parte della cartilagine nervosa che costituisce il pavimento della scala media, quanto sull' altra del

Digitized by Google

braccio triangolare che similmente si atteggia. L'epitelio posto sopra la faccia del braccio quadrangolare o nervoso rivolta verso il lume della scala media è alto, e l'altezza dei suoi elementi va gradatamente crescendo fino a quel punto dal quale si stacca la membrana del Corti, che in questo caso raggiunge di fianco la *papilla basilaris* per posarvisi sopra.

Quest'epitelio, alto, cilindrico, composto di cellule assai strette, provviste di nucleo rotondeggiante situato presso la loro superficie libera, dà attacco alla membrana del Corti, e poi abbassandosi, confina con la *papilla basilaris*. Dal lato opposto a quest'ultima, al contrario, l'epitelio che è più basso nel punto di confine, adagio adagio s'inalza e forma, una volta giunto sopra la cartilagine triangolare, un rilievo più largo in alto e ristringentesi in basso, rilievo già notato dal Retzius[1] fino dal 1882, epoca in cui descrivendolo riconobbe la somiglianza di questa produzione col rivestimento epiteliale che nella *cochlea* dei mammiferi tappezza il *sulcus spiralis externus* e che è provvisto nel suo seno di vasi sanguigni.

FIGURA 65.

Papilla basilaris **della** ***Testudo graeca.*** **Sua porzione più bassa.**

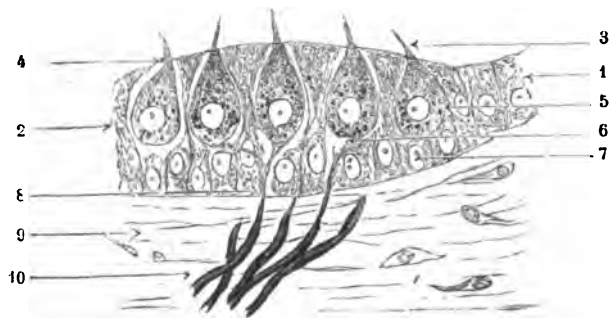

1. Cellule del comune epitelio che riveste la cornice cartilaginea della *pars basilaris*. — 2. Cellula che limita la papilla. — 3. Pelettini acustici. — 4. Estremità superiore delle cellule acustiche. — 5. Cellula acustica contenente alcune gocciolette colorabili in nero per l'azione dell'acido osmico. — 6. Estremità delle cellule acustiche alla quale fanno capo i nervi. — 7. Cellule di sostegno e strato dei loro nuclei. — 8. Limite fra la parete e la *papilla basilaris*. — 9. Tessuto della parete. — 10. Nervi colorati in nero dall'acido osmico.

Nel *Champsa lucius* infatti questo cumulo o stria epiteliale più rilevata, sporgente nel lume cocleare in corrispondenza del punto in cui questo è limitato dalla cartilagine triangolare, contiene uno o due vasi sanguigni. Tale epitelio vascolarizzato è composto di cellule più alte di

[1] Retzius, *Ueber ein Blutgefässe führendes Epithelgewebe im membranösen Gehörorgan. Biologische Untersuchungen 2 Jahrgang 1882.* Stockholm.

Digitized by Google

quelle formanti l' elevatezza alla quale si attacca la membrana del Corti, ed ha i suoi elementi provveduti d' un nucleo ora situato presso la superficie ed ora profondamente. È inutile ch' io ripeta che le cellule vi si trovano in un solo strato, e che nella *cochlea* dei coccodrilli si riscontra una disposizione diversa da questa soltanto sulla porzione del *tegmentum* posta contro al braccio quadrangolare e nella *papilla spiralis*.

L' epitelio che riceve le terminazioni nervose e che senza dubbio è il più caratteristico della *cochlea* dei rettili, è quello della *papilla basilaris*. Questo nelle chelonie è formato da una macchia allungata nel senso del lume della cornice cartilaginea e riposa sopra un' abbastanza sottile membrana distesa fra le braccia predette. Tanto superiormente quanto in basso, la *papilla basilaris* termina adagio adagio ristringendosi come si vede dalla qui annessa figura, senza passare o continuarsi nella *macula acustica* della lagena. Gli elementi che la compongono sono di due maniere, e ciò in armonia con quanto si è veduto fin qui, vale a dire ve ne sono alcuni provvisti di pelettini e connessi alle terminazioni nervose ed altri che non hanno con quest' ultime altro rapporto che quello di vicinanza e che fanno l' ufficio delle cellule di sostegno. Le cellule capellute sono più rare verso le due estremità della papilla e più fitte nel mezzo: di più nei tagli trasversi fatti in quest' ultima parte si trovano in un maggior numero di file di quello che è in alto ed in basso. Anche nei coccodrilli accade un fatto identico.

Le cellule di sostegno per regola generale vi si presentan disposte fra le cellule acustiche in una fila soltanto, e per quanto mi è sembrato non son così strette come in altri casi nei quali possiamo essere giustificati chiamandole filiformi. Già dalla figura precedente si vede manifesta questa particolarità, la quale sopra tutto consiste nel fatto che gli elementi di sostegno sono un poco più ricchi in protoplasma del solito presso la loro superficie, ossia laddove si frappongono alle cellule capellute. Hanno un nucleo ovale, ed una volta isolate mediante appropriati mezzi di macerazione, ci presentano lungo il loro corpo alcuni infossamenti o rilievi prodottivi dalla pressione delle cellule vicine, con le quali si sono adattate per comporre un tessuto compatto.

Le cellule capellute hanno la solita forma a bottiglia. Sono provviste di pelettini generalmente appiccicati fra loro, molto corti, diretti contro le fossette della soprastante membrana del Corti. Esse hanno un protoplasma ricco di granulazioni che si tingono in nero dopo l' uso dell' acido osmico, e posseggono un nucleo rotondeggiante disposto nella loro metà inferiore o più grossa.

In seno a questo neuroepitelio vanno a terminare i filamenti del *ramulus basilaris*. I nervi perdono la loro guaina midollata traversando il pavimento della scala cocleare, laddove il braccio quadrangolare dà inserzione alla *membrana basilaris*. Arrivati a contatto della papilla vi penetrano di fianco e vi si perdono, recandosi subito ad un' altezza su-

Digitized by Google

periore a quella dei nuclei delle cellule di sostegno. Alcune fibrille vi compiono un tragitto più corto ed altre son costrette a correr più oltre a motivo appunto della distanza maggiore o minore alla quale incontrano le cellule capellute in cui devono terminare.

La *membrana basilaris*, sulla quale trovasi questa speciale terminazione nervosa, è piuttosto sottile e perciò contrasta con l' altra della *Lacerta viridis* e del *Platydactylus* che appunto è molto rialzata in corrispondenza della papilla. Sotto questa membrana scorre, ad essa applicato nel senso della sua lunghezza, un vaso sanguigno.

Nel *Tropidonotus* e negli altri ofidiani da me esaminati, i caratteri generali di quest' area terminale rimangono presso a poco i medesimi.

La *papilla basilaris* è proporzionatamente più corta di quella delle chelonie, occupa sempre la medesima sede, situandosi più vicina al braccio nervoso che al triangolare. La forma di lei è sempre un poco più lunga che larga, terminando arrotondata tanto in alto che in basso. Ella però è più stretta di quella precedentemente studiata, e perciò comprende minor numero di serie cellulari.

Sopra le sezioni che la tagliano trasversalmente, si presenta siccome un' elevatezza convessa con limiti arrotondati, non però troppo arcuata, essendo più larga che alta. Nella parte di mezzo ho potuto contare otto e nove cellule capellute la une poste a canto delle altre, mentre verso le due estremità non ne ho vedute più di cinque.

In questo caso le cellule di sostegno sono molto strette fra loro, assai più scarso è il protoplasma, ed una volta isolate ci presentano quasi filiforme la loro parte frapposta alle cellule capellute. In grazia di questa sottigliezza della porzione superficiale e della consecutiva loro fragilità, è difficile distinguerne tutti quanti i caratteri ed è per questo appunto che taluni non si son formati di loro un giusto concetto. Le cellule di sostegno hanno nuclei ovolari che si colorano intensamente e che si vedono disposti quasi tutti sopra una medesima fila presso il tessuto della membrana basilare.

Le cellule acustiche sono un poco più alte di quelle dei cheloniani, hanno la loro estremità profonda meno ingrossata, e stanno molto strette le une presso alle altre. Non posseggono granulazioni colorabili in nero per mezzo dell' acido osmico. I loro pelettini più difficilmente si raccolgono in un' unica corta appendice rigida. A me sono sembrati in numero di sei o sette disposti contro i buchi che stanno alla faccia inferiore della *membrana tectoria* del Corti, che di traverso arriva sopra la *papilla basilaris*.

La membrana su cui riposa questo epitelio acustico è rappresentata, nei preparati ottenuti sezionando la *cochlea* in traverso, da una strisciuola di una sostanza ialina limitata da un doppio contorno. Sopra a questa membrana si trova l' epitelio della scala media e al disotto stanno alcune cellule endoteliali della scala inferiore o timpanica. In conclusione la

Digitized by Google

membrana basilaris del *Tropidonotus* è più grossa di quella della *Testudo graeca*.

FIGURA 66.

Pars basilaris e sua papilla del *Tropidonotus natrix.*

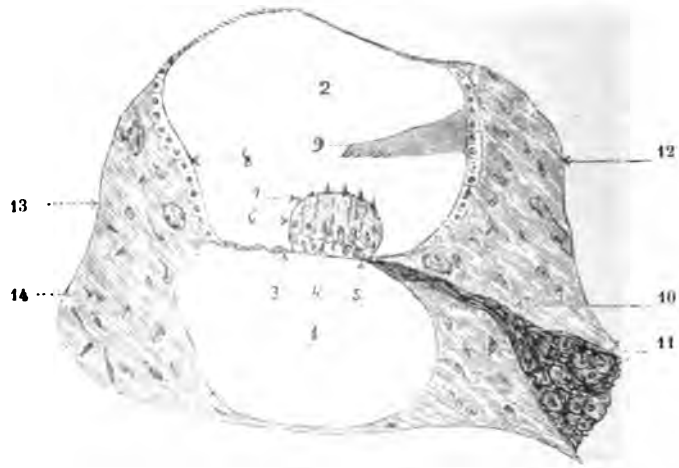

1. Scala timpanica. — 2. Scala cocleare. — 3. Membrana basilaris. — 4. Papilla basilaris. — 5. Nervetti del ramulus partis basilaris. — 6. Cellule di sostegno. — 7. Cellule capellute. — 8. Epitelio indifferente. — 9. Membrana tectoria. — 10. Ramulus partis basilaris. — 11. Ganglio nervoso. — 12. Cartilagine nervosa quadrangolare. — 13. Cartilagine triangolare. — 14. Cellule della cartilagine.

Nei sauriani si hanno altre modificazioni, e sopratutto è notevole come nella *Lacerta viridis* la papilla sia formata di due parti e come tanto in quest' animale, quanto nel *Platydactylus* essa riposi sopra un' eminenza fatta da un tessuto apparentemente amorfo. In questi ella è piuttosto ristretta, come si vede dalle qui annesse figure, e non ci presenta nei tagli trasversali altrochè quattro o cinque cellule capellute poste in fila. I caratteri degli elementi che prendon parte alla composizione della *papilla basilaris* nella *Lacerta viridis* e nel *Platydactylus*, sono i medesimi già conosciuti a proposito dell' organo corrispondente del *Tropidonotus natrix*. Perciò non mi trattengo a discorrerli.

Dirò subito invece che tanto nell' uno animale quanto nell' altro, la *membrana basilaris* è moltissimo modificata, poichè sopra essa è applicata, per tutto quello spazio che corrisponde alla papilla, una striscia d' un tessuto che sembra formato da una sostanza ialina priva di cellule, ma che è composto da tante fibrille dirette nel senso della lunghezza, rilevabili soltanto dopo opportuni metodi di macerazione. Questa striscia si presenta triangolare nei tagli trasversi. Uno dei suoi lati corre fra orlo ed orlo delle due braccia che stanno l' una vòlta contro l' altra e

Digitized by Google

che forman la cornice cartilaginea, un secondo si parte dall' estremità del primo che corrisponde al braccio triangolare e s' inalza formando un angolo acuto ed aperto verso la cartilagine quadrangolare. Il terzo lato o base del triangolo è il più piccolo, ed è su lui che ascendono le fibrille nervose per poi terminare nelle cellule capellute della papilla.

Su questa striscia di tessuto rialzato e sporgente nel lume della scala cocleare, riposa l' epitelio nervoso corrispondente alla *papilla spiralis* degli uccelli ed all' organo del Corti dei mammiferi. Le due figure 67, 68, dimostrano esattamente questo rapporto.

Nella papilla della *Lacerta viridis* si vedono alcune cellule dell' epitelio indifferente, che avvicinatesi a lei s' inalzano e contribuiscono a formar quella convessità sopra accennata, corrispondendo in ciò a quanto si vede in quella disposizione rappresentata negli animali superiori dalle cellule di sostegno dell' Hensen. Nella *papilla* del *Platydactylus*, in cui questo fatto è meno spiccato, apparisce altresì una minore elevatezza in tutto l' insieme dell' epitelio destinato a ricevere la terminazione del *ramulus basilaris*. In fine debbo aggiungere a proposito della *cochlea*

FIGURA 67.

Pars basilaris con la sua papilla del *Platydactylus*.

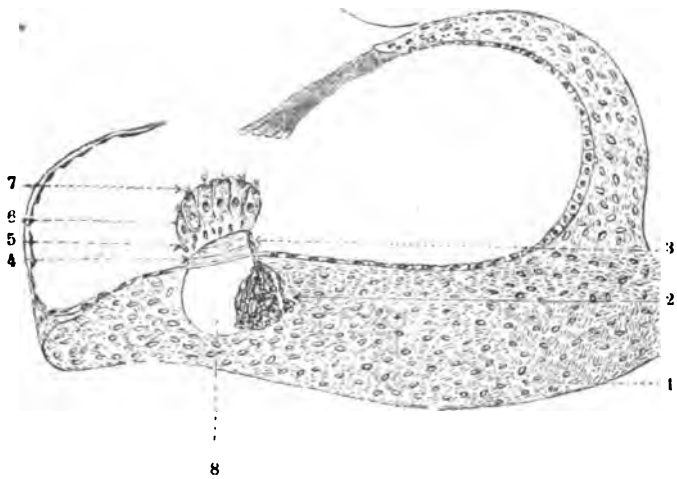

1. Cartilagine quadrangolare o nervosa. — 2. Ramulus basilaris. — 3. Fibrille che ascendono verso la papilla basilaris. — 4. Stria di tessuto rilevato, su cui riposa la papilla basilaris. — 5. Elementi di sostegno. — 6. Cellule acustiche. — 7. Pelettini delle cellule acustiche. — 8. Scala timpanica. Questo preparato è tolto dalla porzione più elevata della *pars basilaris*, dove le due braccia si congiungono.

dei sauriani che la *membrana tectoria* non si presenta in tutti con una medesima precisa provenienza, venendo di traverso nella *Lacerta* e dall' alto nel *Platydactylus*. Del resto anche questo rapporto apparisce chiaro nelle figure.

Digitized by Google

Dopo le cose predette ci si aspetterebbe di trovar soltanto di poco complicata la tessitura della papilla basilare dei coccodrilli, mentre invece si rilevano differenze grandissime, le quali per la più parte dipendono

FIGURA 68.

Papilla basilaris della *Lacerta viridis.*

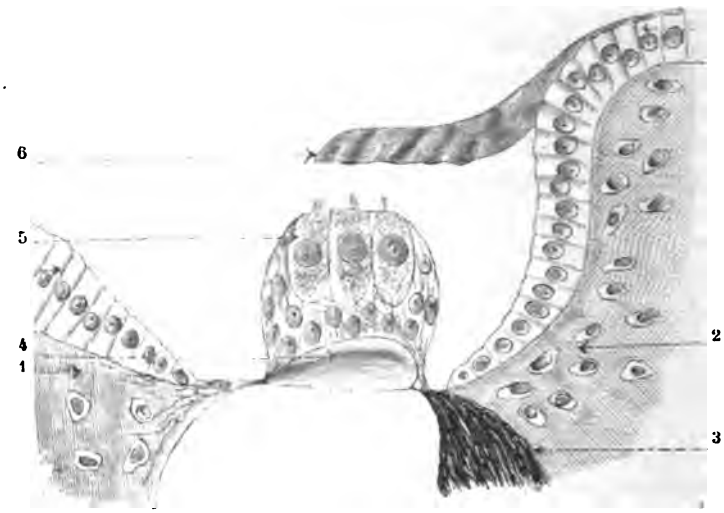

1. Cartilagine triangolare. — 2. Cartilagine quadrangolare o nervosa. — 3. Ramulus basilaris che va alla papilla per terminarvi. — 4. Rilievo della membrana basilaris su cui riposa la papilla. — 5. Papilla basilaris. — 6. Membrana tectoria.

dallo sviluppo straordinario che vi ha preso la *pars basilaris*. La differenza che perciò si riscontra, apparisce grande anche considerata dal lato istologico e ci costringe ad ammettere che fra i sauriani testè studiati ed i coccodrilli che hanno formato il soggetto delle mie osservazioni e di quelle degli altri anatomici, debbano essere esistiti alcuni animali nei quali si dovevano riscontrare le forme intermedie.

La *papilla basilaris* è nel *Champsa lucius*, per conseguenza dell'allungamento della *cochlea*, straordinariamente cresciuta, ed in grazia della curvatura rilevatasi nella cornice cartilaginea, si presenta anche con tali caratteri da giustificare chi la dice *spiralis*, quantunque non compia neppur mezzo giro preciso. Ella oltre questo è più larga nella sua parte di mezzo e più stretta alle due estremità ove termina arrotondata: ha una maggiore elevatezza presso la cartilagine quadrangolare o nervosa, e va gradatamente abbassandosi dalla parte opposta.

Situata sulla *membrana basilaris* in grandissima vicinanza di quell'orlo della cartilagine quadrangolare che è perforato per dar libero passaggio ai fascettini nervosi, ci presenta una tessitura un poco modificata nelle sue varie parti. Non così al certo abbiamo trovate le cose ne-

Digitized by Google

gli altri rettili, nei quali appunto la *papilla basilaris* era in tutta quanta la sua estensione composta ad un medesimo modo. Sopra questa *papilla spiralis* la *membrana tectoria* arriva di traverso.

La *papilla basilaris* del *Champsa lucius* è dunque molto allungata ed è anche più larga delle altre fin qui studiate. Comincia subito a contatto del braccio quadrangolare, ed occupa tre quarti circa dell'estensione trasversa della membrana basilare. È più larga nella sua parte di mezzo, ristringendosi tanto in alto quanto in prossimità della lagena. Però è più stretta superiormente.

Tanto con l'esaminarla quando è sezionata, quanto guardandone la sua superficie, ci accorgiamo che in lei si trovano elementi d'apparenza diversa. Infatti vediamo in essa, in corrispondenza dell'orlo della cartilagine quadrangolare, alcune cellule più scure e più alte delle altre poste in fila. Le righe formate da questi elementi provveduti di pelettini sono in numero diverso nei vari punti dell'altezza della papilla. Infatti si vede che al principio della *papilla spiralis* si ha una fila sola, che poi ve ne sono due, tre e quattro, che nella metà inferiore possono essere perfino otto, e che dopo tutto nuovamente diminuiscon di numero nell'estremo limite presso la lagena.

Non si creda però che nella papilla del *Champsa lucius* si trovino queste cellule capellute soltanto, poichè molte altre ancora vi sono disposte in bell'ordine come le prime, le quali per avere una minore altezza ed un protoplasma meno refrangente la luce, a tutta prima non appariscono. Questi secondi elementi acustici sono in numero senza confronto maggiore, sono pure disposti in serie ed occupano tutta quella parte della papilla che è situata in maggior vicinanza del braccio triangolare.

Esaminando nel suo insieme l'epitelio di questa *papilla basilaris* ed esaminandolo nei preparati che ce lo mostrano di traverso, ci accorgiamo che egli è più alto laddove si attacca all'estremo lembo della cartilagine quadrangolare, scemando poi da questo punto gradatamente in altezza verso la parte opposta. In esso vi sono gli elementi di sostegno e le cellule capellute od acustiche. Queste ultime sono di due qualità. Le più interne che abbondano nella porzione inferiore sono quattro volte circa più alte delle altre. Hanno queste la forma solita d'una bottiglia allungata con un collo piuttosto largo. Sono provvedute d'un nucleo rotondeggiante, posto nella metà più bassa del loro corpo, hanno un protoplasma che apparisce un poco scuro e granuloso dopo l'uso dell'acido osmico o del liquore del Müller e dalla loro superficie libera fuoriesce, quasi dal mezzo, un ciuffetto di pelettini in numero di sei o sette che generalmente si riuniscono appiccicandosi per formarne uno solo più rigido e resistente. Le cellule acustiche della seconda specie sono molto più basse, hanno la forma navicolare, come ha detto bene il Retzius, essendo generalmente più larghe che lunghe. La loro altezza è presso a

Digitized by Google

poco quella del loro nucleo, mentre son larghe del doppio. Hanno esse pure sulla superficie un ciuffetto di pelettini riuniti nel maggior numero dei casi per formare la solita appendice, la quale è quasi della metà più corta di quella dell' altra specie di elementi acustici. In questo caso il ciuffetto dei pelettini per lo più non fuoriesce dal centro del corpo cellulare.

Gli elementi acustici o cellule capellute si trovano poste alla superficie della *papilla basilaris,* ove sembrano riposare sopra un tessuto trasparente traversato da alcune strie dirette in diverso senso. Quest' ultimo tessuto è fatto dalle cellule di sostegno, delicatissime, molto alte, estese dalla membrana basilare, sulla quale riposano, fin sotto e fra le cellule capellute. Con la loro parte superficiale assottigliata s' intromettono e separano perciò gli elementi provvisti di pelettini, mentre sono fra loro collocate a perfetto contatto presso la membrana basilare, ove si vedono provviste d' un nucleo rotondeggiante. Veramente difficile riesce lo studio di questi elementi delicatissimi ancor quando s' impieghino i mezzi di macerazione o d' indurimento riconosciuti migliori. Per definire il loro preciso carattere è bene studiare anche le cellule corrispondenti negli uccelli, con le quali presentano la maggior somiglianza possibile.

Nelle preparazioni che ci mostrano la *papilla basilaris* tagliata in traverso, noi vediamo le cellule di sostegno separate fra loro da linee non perfettamente diritte, ed inclinate verso la cartilagine triangolare, dirigendosi di basso in alto. Le più lunghe sono senza dubbio quelle più vicine alla parte per cui vi penetrano i nervi, come pure quelle situate dal lato opposto vi si presentano più inclinate.

Il *ramulus basilaris*, arrivato presso l'orlo della cartilagine quadrangolare a cui si attacca la membrana basilare, si divide in tanti fascetti che passano per alcuni fori ellittici che vi si vedono gli uni a fianco degli altri. Nel punto in cui si compie questo passaggio, sparisce la mielina ed i nervi ridotti allo stato di fibre pallide percorrono il neuroepitelio più o meno obliquamente a seconda del punto in cui devon raggiungere le cellule capellute. Infatti le fibrille destinate alle cellule capellute più alte hanno un decorso brevissimo, mentre ce lo presentano straordinariamente più lungo quelle che si portano alle cellule di forma navicolare. A queste fibrille è dovuta una delle striature che percorre in traverso l'epitelio della *papilla basilaris*, mentre l'altra dipende dalle linee che separano le cellule di sostegno. Queste striature hanno una direzione diversa.

A proposito delle terminazioni nervose debbo poi dire che, per quanto ho potuto vedere, ciascuna cellula riceve una sola fibrilla; contrariamente a quanto è stato sempre riscontrato a proposito delle cellule capellute degli altri neuroepitelii del laberinto membranoso, in cui a ciascuno elemento si porta un fascettino.

Digitized by Google

La membrana basilare su cui riposa la papilla ora descritta ci presenta una striatura trasversale finissima, fatta da filamenti tutti quanti paralleli. Sotto a lei si trova poi un tessuto composto da fibre più grosse, oblique, contenenti fra loro alcune cellule, e limitato inferiormente dal rivestimento endoteliale della scala timpanica.

Per ultimo dovrei parlare dell' epitelio acustico della lagena. Però, siccome i caratteri di questo sono identici a quelli degli altri neuroepitelii descritti nei rettili, tralascerò di discorrerlo passando invece allo studio del laberinto membranoso degli uccelli.

Digitized by Google

CAPITOLO SESTO.

Laberinto membranoso degli Uccelli.

Lo studio dell'organo dell'udito negli uccelli riesce abbastanza facile per quella parte che riguarda il laberinto membranoso, se abbiamo avuta prima la fortuna di potere esaminare le particolarità che l'organo corrispondente presenta nei coccodrilli. Infatti si trova che il laberinto degli uccelli è, secondo il solito, divisibile in una parte superiore ed in una inferiore, e che per la sua forma e per la disposizione dei suoi elementi differisce pochissimo da quello degli idrosauriani. Le principali differenze macroscopiche consistono in un diverso incurvamento dei canali semicircolari od in una maggior lunghezza di qualcuno di questi in confronto di un altro, e nel rimpicciolimento del *sacculus* che negli alligatori si presenta sempre assai bene sviluppato. Però i caratteri microscopici non sono in tutte le parti i medesimi di quelli in precedenza osservati, riscontrandosi specialmente nella chiocciola un perfezionamento ulteriore.

Se per gli animali delle altre classi era utile ripeter molte descrizioni, direi quasi a proposito d'ogni singola specie, nel caso presente possiamo con meno parole sbrigarcela, essendo buono quasi per tutti gli uccelli quello che è detto per uno. Ed infatti noi non troveremo in una specie modificazioni capitalissime che accennino ad un importante perfezionamento avvenuto nel laberinto membranoso, quali, ad esempio, si potevano notare passando dai sauriani ai coccodrilli, ma sivvero si notano pochi caratteri differenziali che, almeno per ora, non ci offrono alcuna importanza per gli studii morfologici.

Sebbene io abbia esaminati molti uccelli di specie disparatissime, pure mi limiterò, per le ragioni sopra indicate, a discorrere il laberinto membranoso di pochi soltanto. Voglio parlare di quelli dell'*Anas boschas*, del *Meleagris gallopavo* e della *Columba livia*, avvertendo innanzi tutto che l'isolamento completo del laberinto membranoso in questi animali riesce sempre abbastanza difficile. Non così accade allorchè se ne voglia preparare il laberinto osseo.

Anas boschas. — Un punto di partenza abbastanza facile per andare in traccia del laberinto membranoso si ha in questo uccello, come negli altri, nella fossetta subarcuata. Essendo infatti essa limitata quasi tutt'attorno dal canal semicircolare anteriore ed in basso dall'otricello, possiamo per prima cosa ricercar tali due parti e poscia sulla guida delle

Digitized by Google

medesime isolare in basso ed in avanti la *pars basilaris* con la lagena da un lato ed il sacchetto dall'altro. Ritrovati questi punti, non rimangono che il canal semicircolare esterno ed il posteriore che si presentano in mezzo al tessuto areolare da cui si compone l'osso temporale di questi vertebrati.

Nell'*Anas boschas* si distingue sempre una *pars superior* composta dall'otricello e dal suo *recessus*, dalle tre ampolle con i respettivi canali semicircolari e con un relativamente lungo *sinus utriculi superior*, ed una *pars inferior* formata dal *sacculus*, dalla *pars basilaris* e dalla *lagena* con il *canalis utriculosaccularis*, con quello *reuniens Henseni* e col *ductus endolymphaticus*. Ciò che contribuisce sopra tutto a dare una certa apparenza di diversità al laberinto membranoso degli uccelli in confronto dell'altro degl'idrosauriani è l'allungamento di alcuni elementi della *pars superior* ed il raccorciamento di altri. Infatti dei tre canali semicircolari uno vi si allunga ed uno diventa più corto, mentre le ampolle non vi appariscono altrimenti con la forma vescicolosa, ma vi si presentano piuttosto schiacciate sui lati.

La *pars superior* è posta in alto, in avanti ed un poco lateralmente nelle ossa del cranio, mentre l'*inferior* è più in dietro, in basso e verso il piano mediano.

L'*utriculus* dell'*Anas boschas* è corto ed arcuato, comprendendo sotto la sua concavità il *sacculus* che in questo caso è straordinariamente rimpiccolito. Considerando il rapporto che presentano le varie parti del laberinto membranoso di questo animale, allorchè si tenga orizzontale il cranio col suo diametro principale, l'*utriculus* ci si presenta un poco curvato in due sensi cioè in basso e lateralmente. Questi due fatti, ma in special modo l'incurvamento verso le parti laterali del capo, fanno sì che le due estremità dell'*utriculus*, congiunte una al *recessus* e l'altra al *sinus posterior* e per ciò alle tre ampolle, sieno alquanto riavvicinate. L'*utriculus* è un organo al solito tubulare, alquanto schiacciato ai lati che comunica in avanti ampiamente col *recessus*, in dietro col *sinus posterior*, che è di lui più ristretto, e superiormente col *sinus superior*. Il *recessus utriculi* situato in avanti è vescicolare, quasi della forma d'una mandorla piuttosto tozza. È situato in maniera da presentarci il suo diametro principale quasi diretto dalle parti centrali della cavità craniense verso i lati del capo. Comunicando con lui l'*utriculus* che è più ristretto, ci si offre fra l'uno e l'altro un'apertura relativamente ampia sopra il lato opposto agli sbocchi delle due ampolle anteriori. Tanto l'ampolla frontale che l'esterna nascono dal *recessus utriculi* in avanti ed in fuori da una delle sue due facce. Sul contorno del *recessus*, contorno assai grosso, si trova la solita *macula* la quale sta appunto in giù nella direzione della chiocciola.

Posteriormente ed in fuori nasce dall'*utriculus* un corto *sinus po-*

Digitized by Google

sterior il quale è assai più stretto e si dirige in dietro, in basso e lateralmente, per poi allargarsi comunicando con l'ampolla posteriore od occipitale. Il *sinus utriculi superior* comunica con la parte culminante dell'otricello e nasce dalla riunione un po'modificata dei due canali semicircolari, anteriore e posteriore.

Delle tre ampolle è al solito un po'più piccola l'esterna e tutte quante hanno i caratteri già noti ed offrono la loro vôlta situata superiormente. Ciò deve tenersi a calcolo in special modo per l'ampolla esterna la quale è congiunta, come dirò fra breve, ad un canal semicircolare assai lungo, e che in principio leggermente ascende prima di rivolgersi in fuori ed in dietro. Il canal semicircolare anteriore di basso e dall'avanti si porta subito in dietro ed elevatosi alquanto si ricurva in maniera piuttosto brusca, a differenza di ciò che osservasi in altri uccelli e specialmente nella *Columba livia*, per discendere alquanto in dietro e verso il piano mediano, onde quivi riunirsi al canal semicircolare posteriore formando il *sinus superior*.

Il canale semicircolare posteriore è relativamente corto. Di basso, appena uscito dalla relativa ampolla, si porta un poco in su ed in fuori ed arrivato alla metà circa dell'altezza della fossetta subarcuata si piega in avanti ed in dentro ossia verso il piano mediano per sboccare nel *sinus superior*. L'unione del canale anteriore col posteriore avviene in maniera che il primo si trova in dietro e medianamente per riguardo all'altro che sta in avanti e lateralmente.

Il *sinus utriculi superior* è una dilatazione tubulare del laberinto membranoso formata dai due predetti canali riunitisi. Sempre più corta di quella che è nei pesci, questa parte è diretta dall'alto al basso, dall'avanti un poco in dietro e dalle parti laterali verso le mediane, per discendere sopra la vôlta dell'*utriculus*, ove sbocca insieme al canal semicircolare esterno.

Quest'ultimo canale nasce in avanti dall'ampolla esterna, ed è bene sviluppato. Incomincia col portarsi in fuori e poi piegandosi descrive una bella curva rivolta verso l'interno del cranio, mentre va verso le parti posteriori, per quivi poi rivolgersi in dentro ed in avanti onde raggiungere l'*utriculus* con cui comunica. Lungo il suo tragitto il canale esterno ci presenta alcune particolarità notevoli. Egli si dispone in maniera, per effetto della sua lunghezza e del suo arcuamento, da farsi abbastanza superficiale nelle pareti del cranio, in mezzo al tessuto osseo spongioso delle quali son soliti i fisiologi d'aggredirlo e distruggerlo.

Questo canale, che non è perfettamente orizzontale nel suo decorso, ha un rapporto assai importante col canal semicircolare posteriore di cui passa a contatto. Il passaggio accade in corrispondenza d'una linea perpendicolare inalzata dall'ampolla posteriore. Nel luogo in cui i due canali stanno a contatto, e separati dalle sole respettive pareti ossee, si nota la particolarità seguente; che cioè il canal semicircolare poste-

Digitized by Google

riore è in un piano più laterale dell'altro, e che l'esterno s'insinua nel semicerchio che il primo vi forma dopo essersi staccato dall'ampolla posteriore per recarsi all'apice del *sinus superior*.

È necessario conoscer bene questo rapporto, perchè è precisamente dalla conoscenza esatta di lui che si avranno i dati necessari per potere in un medesimo punto, ed a fine d'esperimento, esercitare un'azione traumatica sopra due canali semicircolari ad un medesimo tempo. Riepilogando dunque ciò che è stato detto dei tre canali semicircolari è da avvertire che il più lungo è l'anteriore, che l'esterno è d'una grandezza intermedia agli altri due e che il posteriore supera appena in lunghezza la metà del primo.

La *pars inferior* del laberinto membranoso dell'*Anas boschas* ci presenta subito il *sacculus* il quale è una produzione vescicolare senza confronto più piccola di quella degl'idrosauriani. Il *sacculus*, appunto per la sua piccolezza, per la sua ubicazione recondita e sopra tutto per i deboli mezzi che l'uniscono da una parte all'*utriculus* e dall'altra alla *pars basilaris*, è una parte del laberinto membranoso degli uccelli facilmente destinata a lacerarsi od a perdersi nelle delicate manovre che tendono ad isolarla. Tanto è ciò vero che, scoperta in alcuni uccelli dal Breschet, fu negata poscia dall'Hasse abilissimo osservatore delle disposizioni anatomiche presentate dal laberinto membranoso.

Il sacchetto dell'*Anas boschas* è pure una piccola produzione vescicolosa, periforme, situata precisamente in quel luogo in cui l'*utriculus* si ripiega, continuandosi col *sinus posterior*. La sua posizione è tale da trovarsi a contatto con la superficie mediale dell'*utriculus* lateralmente, da essere in stretto rapporto col *recessus* in avanti, col *sinus posterior* in dietro ed in alto e col principio della chiocciola in dietro, in basso ed in fuori. Il *sacculus* è, come ho detto, dell'apparenza d'una pera ma un poco schiacciato superiormente ed in basso. La sua estremità più stretta che si trova precisamente nel punto di ripiegamento dell'*utriculus* si continua in un tubo che adagio adagio si ristringe e che scorrendo lungo la parete mediale dell'*utriculus* stesso s'inalza verso il *sinus superior* per poi penetrare nella cavità del cranio, collocandosi sotto alla dura madre della fossetta subarcuata. L'apertura di comunicazione fra il *sacculus* e l'*utriculus* è situata invece più lateralmente di quella, per cui si passa nel *ductus endolymphaticus*, e si trova sopra la faccia superior del sacchetto. Quest'ultimo, essendo periforme ed un poco schiacciato, si presta perchè vi si possan considerare due facce delle quali una voltata in su ed in rapporto con l'otricello. Sopra essa appunto è una piccola, piuttosto ovale, apertura di comunicazione fra la divisione superiore del laberinto membranoso e quella inferiore.

Nel *sacculus* oltre l'apertura del *ductus endolymphaticus*, oltre il *canalis utriculosaccularis* esiste anche in dietro ed in fuori un'altra comunicazione ampia col *canalis sacculocochlearis* o *reuniens Henseni*. Que-

Digitized by Google

sto canaletto a pareti delicatissime, appena nato dal *sacculus* di cui sembra una continuazione, si volge in fuori ed in basso per raggiungere la *pars basilaris*.

Dal sacchetto che è rimpicciolito, come ho detto più sopra, si passa alla *pars basilaris* la quale presenta, macroscopicamente studiata, poche differenze con quella degli alligatori. La chiocciola apparisce composta delle due solite parti cioè di quella *basilaris* e della *lagena* e del tessuto perilinfatico e periostale. Nel suo insieme rappresenta un tubo un po' più corto di quello che vedremo nel Piccione, tubo diretto dalla faccia laterale del *sacculus* in basso, in dietro ed internamente. Essendo doppiamente incurvata la chiocciola dell'*Anas boschas*, si può dire che abbia anche un primo tratto che si dirige appena appena in avanti. Ma se il terzo superiore della *pars basilaris* prende questa direzione, in complesso però ha quella superiormente enunciata. L'incurvamento della chiocciola è quasi dovuto esclusivamente alla *pars basilaris* ed è doppio, avvenendo, come ha giustamente osservato il Retzius per la *Columba domestica*, tanto attorno all'asse trasverso di lei quanto all'altro longitudinale.

La *pars basilaris* termina in basso ed internamente continuandosi nella lagena la quale è una dilatazione assai piccola e schiacciata alquanto sui lati. La *pars basilaris* prima della lagena presenta il massimo ristringimento. La lagena è un piccolo sacchetto che si distingue benissimo a colpo, appena si apre l'astuccio osseo che racchiude la chiocciola, perchè è lattescente in forza d'una discreta quantità d'otoliti che vi son contenuti.

La chiocciola dell'*Anas boschas*, come quella di tutti gli uccelli e degl' idrosauriani già esaminati, oltre ad avere la *pars basilaris* e la *lagena*, è completata dal tessuto perilinfatico e dal periostio che contribuiscono a formare le due scale, vestibulare e timpanica. La scala media o *ductus cochlearis*, siccome continuazione diretta del *canalis reuniens Henseni*, resta formata dalla *pars basilaris* e dalla *lagena* soltanto col *tegmentum vasculosum*. La curvatura attorno all'asse trasversale è propria di tutta quanta la chiocciola ma è più sensibile superiormente, e l'avvolgimento spirale attorno all'asse longitudinale avviene lungo tutta la *pars basilaris* e si produce dalle parti più alte prima verso dietro, in giù ed internamente, per terminare verso avanti ed infuori.

Nella *pars basilaris* dell'*Anas boschas* si distingue prima di tutto la solita cornice cartilaginea fra le labbra della quale è fissata la membrana basilare. È inutile ch'io ripeta che questa cornice come nei coccodrilli è composta di due bracci, dei quali uno è il triangolare e l'altro il quadrangolare o nervoso, congiunti fra loro in alto ed in basso. Questi due bracci si riuniscono in alto avvicinandosi l'uno all'altro e formando l'estremità superiore arrotondata della cornice, estremità che è posta in vicinanza e dietro al *sacculus*, ed in basso vengono a confondersi ed a costituire una specie di canale completo che prende parte alla formazione della lagena.

Digitized by Google

La cornice cartilaginea predetta, oltre ad esser l'agente principale a cui è dovuto il doppio incurvamento del tubo cocleare, presenta la particolarità d'apparire foggiata in guisa da avere una delle sue superfici concava. Ed infatti a questa concavità delle due braccia della cornice si deve, in unione alla membrana basilare che vi si distende in mezzo, la formazione d'una doccia che è poi convertita in canale per mezzo del *tegmentum vasculosum*.

FIGURA 69.

Laberinto membranoso sinistro dell'*Anas boschas*, veduto dalla parte che guarda l'interno del cranio.

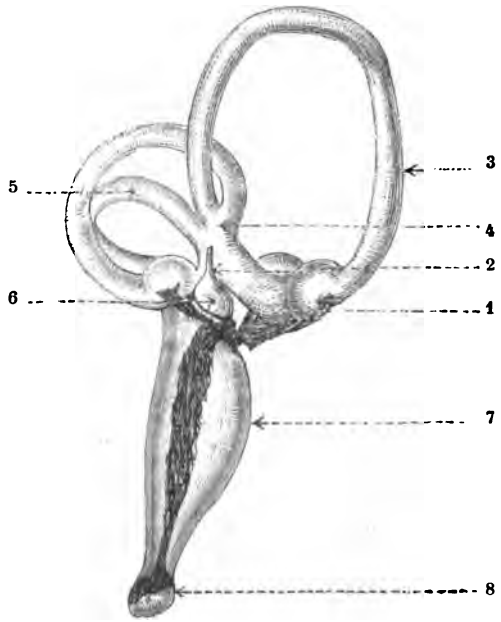

1. Recessus utriculi. — 2. Ductus endolymphaticus. — 3. Canal semicircolare anteriore. — 4. Canale posteriore nel punto in cui sbocca nel sinus utriculi superior. — 5. Canal esterno. — 6. Sacculus. — 7. Pars basilaris. — 8. Lagena.

Il *tegmentum vasculosum* completa il *ductus cochlearis* attaccandosi presso alla periferia della cornice cartilaginea, mentre la membrana basilare s'inserisce ai due orli delle cartilagini, triangolare e nervosa, situati l'uno contro all'altro e che ne limitano l'apertura interna od il lume. Il *tegmentum vasculosum*, che rappresenta la membrana del Reisner, discende dall'alto incominciando dal *canalis reuniens* e si continua fin sulla lagena. Anzi a questo proposito è da notare che già il *sacculus*, in quel punto della sua vôlta da cui trae origine il *canalis reuniens*, si presenta increspato, ossia ha una tessitura di transizione che ci avvia ad

Digitized by Google

intender quella assai più complessa del *tegmentum vasculosum* che forma il tetto e completa la scala cocleare media, in cui è situata la papilla basilare.

Sezionando in traverso la chiocciola completa dell'*Anas boschas*, ossia in unione al tessuto perilinfatico ed al suo periostio, si vede che essa nei tagli si presenta rotondeggiante in alto e che avvicinandosi alla lagena prende una forma quasi ovolare. Le due cartilagini nelle medesime preparazioni appariscono disposte in questa guisa. La triangolare ha la base alla circonferenza e l'apice nel centro, limitando per una parte il lume della cornice, e la quadrangolare o nervosa ha due angoli alla circonferenza, uno a cui si attacca la *membrana basilaris* ed il quarto che in basso si colloca a fianco del *ramulus basilaris* e che limita la scala timpanica.

Però, a proposito di queste disposizioni non troppo facili ad intendersi da chi non abbia pratica nell'esame del laberinto membranoso dei diversi vertebrati, mi occorre aggiungere altre cose, affinchè si comprenda meglio come nella chiocciola si formino le tre scale.

La scala media o cocleare è, come si disse, composta a guisa di un tubo chiuso dovunque, fuorchè in alto ove si continua col *canalis reuniens Henseni*. Il *tegmentum vasculosum* che discende da questo si fissa alla cornice cartilaginea, non agli orli esterni di lei, ma in vicinanza del lume al quale s'inserisce la membrana basilare. Da ciò deriva che una certa porzione della superficie concava delle due braccia non prende parte alla formazione del *ductus cochlearis* ma invece si vede costituire il pavimento della scala vestibulare.

Il tessuto perilinfatico ed il periostio, che al solito circondano non ugualmente le differenti parti del laberinto membranoso, si comportano in guisa da prolungarsi lungo il *ductus cochlearis*, costituendo le due scale, la timpanica cioè e la vestibulare. Queste scale non comunicano fra loro perchè separate dalla scala media, e perchè il tessuto perilinfatico ed il periostio aderiscono tanto alla base della cartilagine triangolare che a due degli angoli di quella nervosa.

La scala vestibulare, relativamente più ampia e più lunga della timpanica, ha per pareti limitanti il periostio, parte della superficie concava delle due braccia cartilaginee ed il *tegmentum vasculosum*. La timpanica invece è pur limitata dalle due cartilagini, da una porzione cioè delle medesime, dal periostio e dalla membrana basilare. La scala vestibulare è più larga in alto e si ristringe discendendo ed il suo ristringimento è proporzionale a quello della intiera *cochlea*. Essa si trova anche sul principio della lagena e vi termina a fondo cieco. La scala timpanica invece è più corta e termina in basso, in vicinanza della lagena, con un prolungamento digitiforme situato fra la faccia inferiore della membrana basilare e la porzione ove le due braccia cartilaginee si riuniscono inferiormente. Però un prolungamento della medesima si reca anche all'esterno del

Digitized by Google

predetto punto di riunione, in maniera tale che la scala timpanica sembra bifida in basso.

FIGURA 70.

Sezione trasversa completa della Chiocciola dell' *Anas boschas*.

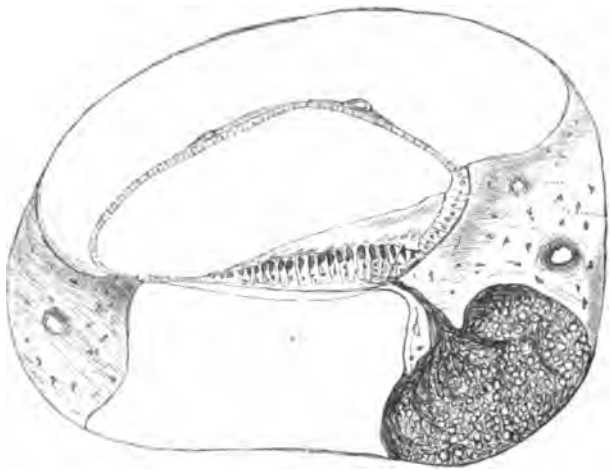

Vi si vedono le tre scale. La superiore è la vestibulare e l' inferiore è la timpanica. La scala media contiene la papilla basilaris con la sua *membrana tectoria*.

A tutto ciò debbo poi aggiungere che questa scala è interrotta nel suo decorso dal *foramen recessus scalae tympani* ed ha rapporto in gran parte col *ramulus basilaris*, che per essa raggiunge la cartilagine quadrangolare e vi penetra per andare a distribuirsi alla papilla.

Nell'organo acustico membranoso dell'*Anas boschas* fa capo il solito nervo che entra nel laberinto osseo all'altezza del punto in cui si nota la divisione fra la *pars superior* e l'*inferior*, cioè sotto al *recessus utriculi* ed al davanti del sacchetto e del principio della *cochlea*. Unico in questo punto ben presto è soggetto a dividersi. Però in questo caso, atteso il rimpicciolimento delle parti costituenti la metà superiore del laberinto membranoso ed il loro riavvicinamento, non si distingue tanto bene una diramazione anteriore ed una posteriore perchè cortissime. Ma è certo che il distribuimento delle varie diramazioni nervose vi accade seguendo la medesima legge notata nelle classi animali fino ad ora studiate.

Siccome il *recessus utriculi* si trova molto vicino al punto d'ingresso del nervo acustico nel laberinto osseo, è naturale che il ramoscello che vi si reca sia cortissimo. Il *ramulus recessus utriculi* apparisce grosso anche perchè si trovano mescolati con lui i due tronchi

Digitized by Google

nervosi che devono raggiungere il pavimento delle due ampolle anteriori, per terminare nella protuberanza trasversale del *septum cruciatum*. Il *ramulus ampullae externae* è un pochettino più lungo di quello dell'anteriore e, mentre questi si porta semplicemente in avanti, esso va in avanti e lateralmente.

Dal grosso nervo acustico si staccano poi le diramazioni che si portano in dietro ed in basso, e che sono in numero di tre: il *ramulus sacculi*, il *ramulus ampullae posterioris* e quello destinato alla chiocciola. Il *ramulus sacculi* è cortissimo, piccolo e ciò perchè il sacchetto è vicino al punto d'ingresso del nervo acustico e perchè la *macula sacculi* è divenuta più ristretta del solito. La direzione di questo ramoscello è dalle parti mediali verso in fuori e dall'avanti un pochettino verso indietro. Il *ramulus ampullae posterioris* invece è molto lungo, ma non tanto quanto il nervo cocleare e si porta in dietro ed ascende fino al pavimento dell'ampolla posteriore e per raggiungerla è costretto a girare anche un poco lateralmente. Di lui si può dire ancora che prima ha rapporto col *sacculus*, che poi passa sotto il *sinus utriculi posterior* e che in fine raggiunge il rilievo trasversale del respettivo *septum cruciatum*. In questo suo decorso egli abbandona un fardelletto di fibre nervose, quando passa sotto il pavimento del *sinus posterior*, in grandissima vicinanza con l'ampolla omonima, per innervare la *macula acustica neglecta* scoperta dal Retzius in tutti i vertebrati fino agli uccelli.

Per ultimo apparisce il *ramulus cochlearis* il quale discende e segue l'andamento preciso della *cochlea*. Egli è il più grosso di tutti quanti e, sebbene sia indivisibile, comprende due ordini di fibre, quelle cioè per la *papilla basilaris* e le altre per la *macula lagenae*. Il nervo cocleare discende lungo la cartilagine nervosa in seno a cui adagio adagio s'insinua la maggior parte delle sue fibre. Egli gradatamente si ristringe arrivando fin presso al principio della lagena, poichè quivi si dilata nuovamente per distribuirsi alla lunga *macula acustica* che vi è situata di traverso. Di più, mentre per tutta la lunghezza della *pars basilaris* le fibre nervee si presentano compatte ed in un unico fascio, in basso invece le si sparpagliano, riunendosi in molteplici fascettini distinti gli uni dagli altri.

Corrispondentemente a queste diramazioni del nervo acustico si osservano nel laberinto membranoso dell'*Anas boschas* le seguenti aree d'epitelio composto o neuroepitelio. Prima si presenta la *macula* del *recessus utriculi* la quale è di forma ovolare con l'estremità più stretta verso le parti laterali e quell'allargata verso il lato mediale: essa riposa sul pavimento di questa dilatazione vescicolare. Dopo si osservano le tre superfici adatte per le terminazioni acustiche nelle ampolle. In due di queste non abbiamo la solita cresta acustica, quale è stata veduta nei pesci, ma sivvero apparisce un rilievo a forma di croce, *septum cruciatum*, come in taluni rettili. Il *septum cruciatum* è costituito da due

Digitized by Google

creste che s'uniscono presso la metà della loro lunghezza ad angolo retto. Una di queste creste ha un andamento parallelo all'asse longitudinale di ciascuna ampolla, e l'altra invece lo ha parallelo al diametro trasverso. L'una e l'altra riposa sul pavimento delle dilatazioni ampollari, e mentre la cresta che è diretta trasversalmente serve a ricevere le terminazioni nervose, sopra l'altra invece le non si osservano. Nell'ampolla anteriore e posteriore esiste il *septum cruciatum* e vi ha ancor questa particolarità, che cioè la cresta longitudinale interrompe nel mezzo il decorso di quella situata trasversalmente. La porzione nervosa di queste due ampolle è fatta quindi di due metà a superficie libera piuttosto concava e divise da una prominenza dovuta al braccio longitudinale che non riceve alcun nervo.

L'ampolla esterna al contrario ha semplicemente il *septum transversum*, e perciò la sua forma si avvicina maggiormente all'altra osservata nei pesci e nei batraci. Essa pure è concava ed a differenza di quanto è stato veduto fino ad ora ha i *plana semilunata* in numero di due come l'ampolla anteriore e posteriore. Bisogna però osservare che nell'ampolla esterna a tutto rigore il *septum transversum* non v'è parallelo al diametro trasversale, ma vi sta obliquamente diretto di dentro in fuori e dall'avanti in dietro. Per di più questa cresta acustica vi è situata in maniera da inalzarsi diversamente entro il lume dell'ampolla.

Delle tre ampolle al solito quella esterna è un pochettino più piccola delle altre due.

La *macula neglecta* in questo caso è proprio ridotta ai minimi termini e sta sul fondo del *sinus utriculi posterior* in grandissima vicinanza dell' imboccatura dell' ampolla posteriore. A questa superficie fatta da un neuroepitelio si recano, retrocedendo, poche fibre staccatesi dal *ramulus ampullae posterioris*. È di una forma piuttosto allungata.

La *macula sacculi* è invece rotondeggiante e molto piccola, però confrontata col volume del *sacculus*, vi occupa una discreta estensione del pavimento.

La *papilla basilaris* è un rilievo fatto da neuroepitelio ed occupa nel senso della lunghezza molta parte della membrana basilare. È situata in maggior vicinanza del braccio quadrangolare o nervoso della cornice cartilaginea, perchè da questo riceve i filamenti nervei che vi devono terminare. Un poco più stretta nel suo principio in alto, si allarga avvicinandosi alla lagena. Se la tagliamo in traverso per esaminarla al microscopio, è facile accorgersi che essa non ha una medesima altezza dovunque, essendo più alta presso la cartilagine quadrangolare e decrescendo con l'avvicinarsi al lato opposto.

Per ultimo ci apparisce la *macula acustica lagenae* che ha una forma semilunata con l'estremità delle sue corna situate in alto. Tal *macula acustica* occupa preferibilmente la superficie mediale, ed è ricoperta da un denso strato lattescente di otoliti.

Digitized by Google

Meleagris gallopavo. — Poco diverso dal laberinto membranoso precedentemente studiato è quello del Tacchino. Anche in questo caso la posizione delle varie parti che lo compongono è la stessa, e si nota al solito un avvicinamento delle tre ampolle. È notevole soltanto lo sviluppo maggiore che vi prendono i canali semicircolari, e specialmente il frontale od anteriore che è destinato a circondare la fossetta subarcuata. Egli si porta in avanti, in alto e lateralmente e poi formando un bell'arco a concavità inferiore ridiscende verso dietro e verso le parti mediali del laberinto membranoso, per sboccare nel *sinus utriculi superior* insieme al canal posteriore. A proposito dell' unione di questi due canali è da notare che nel Tacchino si presenta, presso l'apice del *sinus superior*, il canale posteriore in avanti e lateralmente e l' anteriore in dietro e verso la cavità craniense. Di più i due predetti canali riunendosi non lascian fra sè un angolo acuto, ma uno spazio arcuato a concavità molto allargata rivolta in alto.

Il canal posteriore e l'esterno del *Meleagris gallopavo* sono relativamente più lunghi di quelli dell'*Anas boschas*. Io non ho poi da fare alcuna osservazione circa l'*utriculus* ed il suo *recessus* perchè non presentano alcun fatto particolare. Dirò solo che il *sinus superior* è un poco più alto e che il *posterior* anche in questo caso riceve la terminazione del *ramulus neglectus*.

Il *sacculus* è sempre piccolissimo e sta sotto alla piegatura angolare dell' *utriculus* verso il lato mediale. L' *utriculus* in questo punto, continuandosi col *sinus posterior*, forma un angolo aperto inferiormente e verso l'interno del cranio, angolo che è più ottuso dell'altro dell'*Anas boschas* e di quello che vedremo nella *Columba livia*. Il sacchetto ha una forma vescicolosa meno schiacciata di quella presa in esame più sopra, ed ha le tre solite aperture per le quali superiormente comunica con l'otricello e col *ductus endolymphaticus*, ed in basso ed in dietro col *canalis reuniens Henseni*.

Per ultimo a proposito della chiocciola di quest' uccello è da sapersi che è relativamente un poco più corta e larga nel suo complesso di quella dell' Anatra, quantunque vi si presenti un lieve ristringimento alquanto più sensibile in vicinanza del principio della lagena.

Columba livia. — Il laberinto membranoso di questo uccello presenta poche differenze e non sostanziali. Si può a questo proposito osservare che non vi è altra classe di vertebrati in cui le particolarità relative all' organo acustico mutino tanto poco. E quantunque anche nei mammiferi i mutamenti fra un animale ed un altro non sieno capitalissimi, e si riferiscano quasi esclusivamente alla *pars inferior* ed ai caratteri istologici, pure bisogna confessare che essi sono d' un' importanza maggiore di quelli riscontrabili negli uccelli.

La *Columba livia* ha un laberinto membranoso in cui si vedono

Digitized by Google

i canali semicircolari molto sviluppati. La sproporzione notata fra la lunghezza del canale anteriore e quella del posteriore diventa più piccola, tanto che quest' ultimo prima di raggiungere il punto culminante del *sinus superior* è costretto a ridiscender tanto quanto non occorreva perchè si producesse l' indicato rapporto negli uccelli precedentemente studiati.

L' *utriculus* è corto e maggiormente piegato in doppio modo, cioè in basso e lateralmente. Il *recessus* è assai sviluppato, vi comparisce un poco più grande di ciascuna ampolla ed il diametro principale di lui è posto di traverso ossia perpendicolarmente a quello longitudinale delle ampolle anteriori. Ha una conformazione a pera e la sua porzione inferiore è meno arcuata di quella che sta in alto e che rappresenta la vôlta. Quantunque abbia ugualmente ampia la comunicazione con le due ampolle anteriori, pure è giusto ciò che a questo proposito osserva il Meyer, il quale dice che il *recessus* sta in un rapporto più diretto con quella esterna.

Per dato e fatto del raccorciamento dell' otricello e della curvatura di lui, le ampolle anteriori sono lateralmente molto avvicinate a quella occipitale e da ciò una delle ragioni dell'allungamento dei canali semicircolari e della loro maggior curvatura. Il canale frontale od anteriore, il più lungo di tutti, quello che, esaminando lo scheletro craniense dal lato della cavità encefalica, ci si presenta subito perchè limita la fossetta subarcuata, si dirige, dopo essersi staccato quasi ad angolo retto dalla respettiva ampolla, in linea diritta in alto, in avanti ed in fuori e poi ricurvandosi forma un arco aperto in basso, l'estremità posteriore del quale va molto oltre il punto in cui egli si deve unire al canal posteriore. Perciò il canale anteriore, dopo essersi curvato per ridiscendere, si porta un poco anche in avanti e medialmente, riavvicinandosi al punto donde è partito.

Il canal posteriore si stacca sotto un angolo piuttosto ottuso dalla respettiva ampolla e di dietro ascende in alto ed in avanti formando quasi un mezzo arco di cerchio, la convessità del quale è rivolta lateralmente. Questo canale si porta in un piano situato in avanti al punto in cui ridiscende quello anteriore e si unisce a questo, descrivendo una curva aperta verso l' alto, per formare l' apice del *sinus utriculi superior*. In questo suo tragitto egli ha rapporto anche con il canale esterno da cui è separato dalle pareti dei canali ossei soltanto. Il canale esterno tocca quasi il punto culminante della concavità descritta dal canale posteriore.

Il canal semicircolare esterno nasce presso a poco dalla respettiva ampolla nel modo che ho indicato per il posteriore. Egli è curvato elegantemente in due sensi, cioè formando una concavità rivolta verso il cervello ed un poco in avanti e presentando poi una curva lievissima presso il mezzo della sua lunghezza, curva che è concava in alto ed in avanti. Questo canale nato in avanti ed in fuori al *recessus utriculi* si reca prima lateralmente e poi corre in dietro, dirigendosi anche un poco obliquo

Digitized by Google

dal basso all' alto, e dopo esser passato dentro la concavità del canale posteriore, si riflette e torna in dietro per sboccare presso il punto in cui termina il *sinus superior* nell' otricello.

A queste particolarità, che mi sono sembrate le più importanti per le differenze che presentano col laberinto degli altri uccelli, particolarità che ho voluto ricordare anche perchè sulla loro guida si può discontinuare od offendere ora uno ed ora un altro dei tre canali semicircolari, si devono aggiungere quelle che si vedono nel *sacculus*.

Il *sacculus* delle Colombe è anche maggiormente ridotto in volume ed a segno tale che per molto tempo o ne è stata negata l'esistenza od è stato compreso nella descrizione degli elementi della *pars superior*. Piccolissimo è collocato il sacchetto inferiormente e sul lato mediale dell' angolo formato dall' otricello quando si riunisce al *sinus posterior*. Ha piuttosto una conformazione a pera e ciò specialmente per dato e fatto del *ductus endolymphaticus* che nasce da lui ed incomincia piuttosto allargato dalla sua estremità superiore e che poi si ristringe, mentre sale sulla faccia mediale del *sinus superior*, per penetrare nell' *aquaeductus vestibuli* e quindi farsi strada nel cranio sotto la dura madre.

Il sacchetto, situato in tal modo nell'angolo rientrante dell' otricello, vi è poco visibile anche perchè rimane in parte coperto dal principio della *cochlea* che vi sta riunita per il *canalis reuniens Henseni* aprentevisi largamente in avanti ed in fuori. La comunicazione della *pars inferior* con la *superior* avviene per mezzo d' un foro rotondeggiante che esiste in quel punto della faccia superoesterna del sacchetto che sta ad immediato contatto del pavimento dell' otricello. La *macula acustica* piccola, ovale, occupa il lato opposto, ossia sta medialmente ed alquanto rivolta in basso ed in dietro.

Finalmente debbo a proposito del laberinto membranoso della *Columba livia* aggiungere che la *pars basilaris* insieme alla lagena vi forma un tubo che è relativamente più lungo di quello dei due uccelli presi ad esaminare in precedenza. Di più parmi si possa anche ammettere che l' avvolgimento della *pars basilaris* intorno al proprio asse longitudinale vi sia più sentito.

Circa il distribuimento delle diramazioni del nervo acustico, non ho altro da aggiungere alle cose dette più sopra. Così pure è inutile ch' io spenda parole per descrivere ciò che si riferisce alle superfici nelle quali esistono i neuroepitelii.

Lo studio microscopico del laberinto membranoso degli uccelli è stato fatto non solo sopra gli organi acustici delle tre specie sopra menzionate, ma pure sopra quelli di moltissime altre. Discorrendo le particolarità istologiche che vi si riferiscono, io terrò il solito sistema, di citare cioè quei fatti che mi sembrano i più indispensabili, prendendone in esame taluni ora da questa ed ora da quella specie di uccelli.

Digitized by Google

È perfettamente inutile ch' io con lunghe descrizioni parli della tessitura della parete del loro laberinto membranoso, poichè non farei altro che ripetere presso a poco quello che è stato detto a proposito dell'organo corrispondente dei rettili i più perfetti. Per questo mi limiterò ad osservare che la grossezza delle pareti non è in tutti i punti ad un modo, essendovi alcune parti in cui è relativamente notevole ed altre nelle quali è pochissima. L' otricello è formato da pareti sottili e così pure il sacchetto in quei punti che non sorreggono alcuna *macula acustica*. È sottilissima anche una gran porzione delle pareti della scala cocleare media, ossia quella rappresentata dalla membrana del Reisner. Per contro nel laberinto membranoso degli uccelli abbiamo alcuni punti nei quali il tessuto resistente e grosso è aumentato, e valga a questo proposito ch'io rammenti l'esistenza delle due cartilagini che formano la cornice della *pars basilaris* ed il prolungamento a paletta che si continua e sorregge parzialmente la lagena. Anche nel *recessus utriculi* questo tessuto è resistente, appunto laddove si trova il neuroepitelio e così anche nelle ampolle e nei canali semicircolari. Di questi ultimi è più grossa la parete che forma il lato concavo.

Parimente è delicata la tessitura del *ductus* e *saccus endolymphaticus* ed a segno tale che facilmente si lacera, volendola isolare dal laberinto osseo insieme alle altre parti che compongono quello membranoso.

La tessitura del tessuto delle pareti si presenta od omogenea oppure un poco striata, come, ad esempio, nel tetto del *recessus utriculi*. Vi si osservano interposti numerosi vasi sanguigni, specialmente sotto le diverse aree acustiche e lungo i canali semicircolari. In questo caso è notevole sopra tutto il vascolarizzamento del *tegmentum vasculosum* o *membrana Reisneri*. Le cellule che si trovano nella sostanza omogenea fondamentale, per lo più sono di forma affusata, mentre laddove la tessitura della parete apparisce striata si osserva anche qualche cellula pianeggiante e qualcuna altra con diramazioni laterali.

Il tessuto della parete, sotto ai luoghi nei quali stanno le aree epiteliali acustiche, è molto denso ed è scavato da numerosi canaletti occupati, in vita, completamente dalle fibre nervose. Di questi se ne vedono alcuni a metà vuoti, specialmente quando sieno state strappate le fibre nervose durante le manovre necessarie all' isolamento completo del laberinto membranoso.

Le pareti di questo si trovano all' esterno in contatto col tessuto perilinfatico, il quale nel caso presente non ha alcun che di notevole ed all' interno con un rivestimento epiteliale continuo. Anche a proposito degli uccelli giova distinguere innanzi tutto due varietà d'epitelii, nella prima delle quali non vanno a terminare i nervi, mentre nella seconda questi si distribuiscono in numero veramente straordinario.

La superficie interna del laberinto membranoso ha una parte rivestita dai neuroepitelii ed un' altra maggiore per estensione che è provvi-

Digitized by Google

sta dei così detti epitelii comuni di rivestimento. Quest'ultimi in generale sono rappresentati da un epitelio fatto da cellule ora pianeggianti, ora poligonali, ora alte ed ora granulose. Si può considerare come rivestimento fondamentale quello della prima varietà, che è sparsa in molti posti e che perciò vi è in maggior copia. Se ne trova nelle ampolle, nei canali semicircolari, nell'*utriculus*, nel *sinus superior* e nel *sacculus*. Di tratto in tratto egli è però interrotto nella sua continuità dagli altri tipi di cellule epiteliali sopra menzionate. A questo proposito serva ch'io ricordi come sulla vôlta delle ampolle e nei tre canali semicircolari esista una listerella formata da cellule epiteliali che fanno rilievo, per la loro altezza, in mezzo a quelle pianeggianti. Quest'epitelio ha le cellule più alte, poligonali e disposte in guisa che nella listerella stanno al centro quelle più sviluppate, mentre le più basse si trovano ai lati. Sono anche più granulose di quelle dell'epitelio pianeggiante ed i loro confini si riconoscono con maggior facilità. Nei canali semicircolari delle Colombe si riscontrano due strisciuole d'epitelio più alto poligonale: se ne vede cioè una correre da un capo all'altro nel mezzo della superficie convessa ed un'altra in mezzo a quella concava. Anzi a questo proposito giova ch'io ricordi come specialmente nella listerella propria alla superficie convessa s'incontrino, in mezzo alle cellule poligonali più alte, alcuni altri elementi dispostivi a rete, quasi anastomizzati fra loro, d'un volume più piccolo ed anche più scuri. Quest'ultimo carattere apparisce all'evidenza specialmente se abbiamo trattato il laberinto membranoso con la mescolanza osmiobicromica.

Oltre a queste due varietà di epitelio privo di terminazioni nervose ve ne sono altre due che non si riscontrano altro che o nelle ampolle, o nel *recessus utriculi* o nel *sacculus* o nel rivestimento della scala cocleare. Un epitelio formato da cellule alte cilindriche si osserva ai lati delle ampolle e costituisce i così detti *plana semilunata*. Le cellule cilindriche sono molto alte al centro dei *plana semilunata* e più basse verso la periferia ed hanno il nucleo fuori di centro, cioè verso il tessuto della parete. Non è raro il caso di osservare fra le commettiture di tali cellule, moltissimo alte, numerose cellule migratorie. Il numero di queste sembra variare secondo circostanze che per ora mi sono sconosciute. È certo che in alcuni casi se ne riscontrano in discreto numero e fin presso la superficie libera, mentre in altri appariscono scarsissime.

Anche ai lati della *macula* che sta sul fondo del *recessus utriculi* si trova un epitelio di forma cilindrica, ma però fatto da elementi alquanto più bassi di quelli descritti nei *plana semilunata*.

La quarta varietà d'epitelio è rappresentata da cellule veramente caratteristiche, straordinariamente granulose, per lo più disseminate con una certa legge in mezzo a cellule chiare e più basse. Al tetto del *recessus utriculi*, in qualche punto di quello delle ampolle e del *sacculus* se ne riscontrano, e sopra tutto rivestono quella porzione del *septum cruciatum* che è

Digitized by Google

parallela all'asse longitudinale di ciascuna ampolla. In questa parte si vede infatti che, mentre alla base della prominenza che si eleva dal pavimento ampollare l'epitelio è semplicemente cilindrico, le cellule cilindriche sono alternate da elementi che ci appariscono molto granulosi. Questi elementi cellulari si colorano in violetto se vengono trattati con il cloruro d'oro ed in bruno se pongasi mano alle soluzioni che contengono acido osmico. I granuli vi sono per lo più disposti in fila, e queste poi vi stanno le une accanto alle altre in maniera da fare apparire, ad un esame superficiale, striato il protoplasma.

La forma delle cellule granulose è presso a poco quella cilindrica, ma hanno questa particolarità notevole, d'esser cioè più larghe verso l'interno della cavità del laberinto membranoso che presso il tessuto della parete. Sono più riccamente striate presso l'estremità libera ed il loro nucleo si trova presso la base ed è generalmente ovale. Un carattere che non deve sfuggire si è che la loro altezza è maggiore dell'altra degli elementi fra i quali sono accolte. Da ciò deriva appunto il fatto che l'estremità superiore di queste cellule granulose si trova immersa per buona parte nell'endolinfa.

In generale queste cellule granulose vi sono disseminate a gruppi. Però anche dove sembrano una a contatto dell'altra è facile riconoscere, nei preparati che furon sottoposti all'azione delle materie coloranti, i nuclei delle cellule chiare più basse che vi son mescolate.

Oltre questa particolarità ne abbiamo negli uccelli ancora alcune che si riferiscono alle superfici epiteliali acustiche della *pars superior* e che le fanno un poco differire dalle altre fin qui conosciute. Con questo io non parlo delle aree composte dal neuroepitelio che si riscontrano nella *cochlea*, poichè tanto di queste quanto del suo rivestimento indifferente voglio trattare a parte.

Il tipo cellulare da cui sono composti gli epitelii acustici delle tre ampolle del *recessus*, del *sacculus* e della *macula neglecta* del *Retzius* è sempre lo stesso di quello veduto nelle classi precedenti di vertebrati. Però in questo caso abbiamo alcune poche differenze circa la conformazione tanto delle cellule di sostegno che di quelle sensitive.

Gli elementi di sostegno hanno i caratteri di quelle cellule che più giustamente avrebbero meritato il nome di cellule filiformi e perciò differiscon da quelle descritte nei pesci. In questi ultimi animali infatti si riscontrano alcuni elementi che hanno piuttosto un'apparenza membranosa, mentre ciò non si osserva alcuna volta negli uccelli. Le cellule di sostegno tanto dell'*Anas boschas*, che della *Columba livia* e degli altri sono molto allungate e strettissime. Generalmente la loro maggior larghezza è nel punto in cui si riscontra il nucleo, e questo è ora più alto ed ora più basso a seconda dei casi, ma sempre riposa in quella metà che è vicina al tessuto della parete del laberinto membranoso. Da questa disposizione presentata dai nuclei, e dal loro adattamento reciproco

Digitized by Google

può sembrare che le cellule di sostegno si trovino in tre o quattro strati a comporre gli epitelii nervosi, mentre in realtà ne compongono una fila soltanto.

È da tenersi bene a memoria che ciascuna cellula di sostegno da un lato riposa sul tessuto della parete e dall' altro raggiunge la superficie libera del neuroepitelio, come le cellule acustiche. Ciascun elemento di sostegno nella parte profonda di questi neuroepitelii si trova a contatto di alcune cellule simili, mentre presso la superficie ciò non accade dovunque, perchè vi s' intromettono le cellule acustiche o capellute. In questo punto si nota poi il fatto che il corpo degli elementi di sostegno è ancor più sottile del solito, e che si presenta irregolare, ora provvisto di rilievi ed ora d' incavi piuttosto piccoli, a motivo delle pressioni che vi subisce per adattarsi e formare tutto un insieme con le altre varietà d' elementi cellulari, ossia con gli acustici.

Qual parte abbia nella composizione dei neuroepitelii degli uccelli l' elemento di sostegno si può con facilità conoscere allorchè si osservi la superficie libera delle aree acustiche. In queste non si vede altrimenti una cellula capelluta quasi ad immediato contatto delle altre del medesimo genere o separata da una piccola strisciuola splendente fatta dal tessuto di sostegno, ma bensì è facile osservare che ogni cellula capelluta è relativamente distante dalle sue vicine, perchè da esse è separata dalle superfici libere di varie cellule di sostegno. Mentre, ad esempio, nei pesci l' estremità superiore degli elementi di sostegno era il più delle volte rappresentata da una listerella sottile, in questo caso essa si presenta come un' area poligonale grande presso a poco quanto l' altra delle cellule acustiche. A me è sembrato che fra una cellula acustica o capelluta e la sua vicina, generalmente si osservino due campi o aree poligonali dovute alle cellule di sostegno.

Quest' ultima specie di elementi è chiara in condizioni di vita, ma diventa di un color verdastro se trattata con l' acido osmico ed acquista una refrangenza diversa da quella degli elementi capelluti. Non vi ho trovato in alcun caso granuli di pigmento, nè ho vedute goccette di grasso che vi si colorino con l' acido osmico.

Le cellule capellute negli uccelli presentano i soliti caratteri già da noi veduti fino ad ora, ossia sono un poco più alte nelle ampolle che nel *recessus* ed hanno appendici molto più lunghe nelle creste acustiche che nelle macchie del *recessus* e del *sacculus*. La loro forma però in questo caso merita d' esser ricordata, perchè è proprio quella di un fiaschetto e perciò un po' diversa dall' altra in precedenza veduta. Le cellule capellute hanno un' estremità arrotondata che è posta nella densità del neuroepitelio e che per conseguenza è rivolta verso il punto per cui penetrano i nervi, uscendo dal tessuto della parete. Avvicinandosi alla superficie si ristringono, formando una specie di colletto non tanto sottile, e finiscon poi allargandosi leggermente in una superficie pia-

Digitized by Google

neggiante, dalla quale fuoriescono le appendici capellute. Queste ultime sono composte da un discreto numero di pelettini più piccoli i quali nel maggior numero dei preparati si trovano riuniti in una sola appendice piuttosto rigida.

Il protoplasma delle cellule acustiche è granuloso, si colorisce leggermente in scuro per l'azione combinata dell'acido osmico e del bicromato potassico, e contiene un nucleo grosso, rotondo e nucleolato. Le cellule capellute non arrivano dalla superficie dei neuroepitelii al tessuto della parete, poichè tutto al più si spingon dentro ad essi fino alla metà dell'altezza.

Le aree fatte dall'epitelio che riceve le terminazioni nervose anche negli uccelli son coperte dalla *cupula terminalis* del Lang nelle ampolle e dalla membrana copritrice e dagli otoliti nel *recessus utriculi* e nel *sacculus*. Le appendici capellute s'infossano in particolari escavazioni che vi si trovano e non assumono in alcun caso quel rapporto descritto dal Coyne e dal Ferré. Io sono riuscito infatti non poche volte ad isolare dalle creste acustiche delle ampolle alcune cellule sensitive che avevano le loro appendici molto lunghe e quali non sarebbe stato possibile isolare, se fosse vero il rapporto indicato dai predetti scrittori.

Gli otoliti non stanno in contatto diretto con la superficie del neuroepitelio, ma ne sono separati mediante l'intermezzo di una sostanza amorfa, identica a quella che forma la *cupula terminalis*. Una *membrana tectoria* troveremo poi sulla *papilla basilaris* di tutti gli uccelli e sull'organo del Corti di tutti i mammiferi.

La chiocciola degli uccelli ha una tessitura intima assai più complicata ed una delicatezza maggiore delle parti ultimamente descritte.

In essa si osserva il tessuto d'apparenza cartilaginea che forma la cornice entro cui è tesa la membrana basilare ed il prolungamento che si continua col tessuto della parete. Quivi, in mezzo ad una sostanza fondamentale ialina, si vedono le solite cellule affusate sparse più qua e più là, ma più abbondanti di quelle vedute nel tessuto corrispondente dei rettili. Insieme a tali cellule si scorgono nella sostanza fondamentale alcuni vasi sanguigni che scorrono per lo più secondo la lunghezza di ciascuna delle due braccia componenti la cornice predetta. Solo in qualche caso si osservano con i metodi ordinari alcune fibrille nella sostanza fondamentale.

Fra gli orli opposti della cornice cartilaginea sta la *membrana basilaris* la quale, nelle sezioni che l'hanno tagliata trasversalmente, per lo più apparisce con l'aspetto d'una striscia fusiforme di tessuto composto d'una sostanza fondamentale omogenea. Ella infatti sembra più ristretta nei punti in cui s'inserisce agli orli della cornice cartilaginea, ed allargata invece nel centro. Osservandola attentamente ci accorgiamo subito che nel suo tessuto fondamentale scorrono alcune fibre a contorni molto netti, bene appariscenti e che la traversano da un lato al-

Digitized by Google

l'altro, seguendo un andamento piuttosto obliquo. Esse vanno dal braccio quadrangolare verso il triangolare e dalle parti superiori discendono un poco verso la lagena. Per tutto questo s'intende facilmente che la *membrana basilaris* degli uccelli differisce da quella di molti rettili nei quali si trovava appunto disteso nel senso della lunghezza un rilievo fatto da un tessuto resistente, omogeneo e perciò senza apparente tessitura.

A completare la chiocciola degli uccelli, che ha la forma di un tubo un poco schiacciato, se da un lato abbiamo le due cartilagini triangolare e nervosa con la *membrana basilaris*, abbiamo dall'altro il *tegmentum vasculosum*.

È quest' ultimo rappresentato da una membrana che fa seguito in alto col tessuto proprio del *sacculus* per mezzo del *canalis reuniens Henseni*. È perciò composto da tessuto connettivo membraniforme, ricco di fibrille, con molte cellule e provvisto di vasi in numero piuttosto discreto.

Il *tegmentum vasculosum*, o *membrana Reisneri* è pieghettato nel senso trasversale della chiocciola e lo è molto più in alto che in basso. Inferiormente, presso il principio della lagena ed anche in corrispondenza della *macula lagenae*, fa invece prominenza nell' interno del lume cocleare per mezzo di ripiegature che interessano il suo rivestimento soltanto, ripiegature fra le quali s' intromettono i vasi sanguigni.

Tutto quanto il tubo cocleare, dal suo principio in alto in corrispondenza del *sacculus* fino al fondo cieco situato inferiormente e fatto dalla lagena, si presenta all' interno ricoperto da un epitelio. Questo rivestimento ha caratteri differenti a seconda del luogo nel quale si esamina.

Sopra quella faccia della cartilagine quadrangolare che forma parte della parete della scala media si osserva un epitelio fatto da cellule moltissimo alte, a contenuto omogeneo, con nucleo rotondo situato nella loro metà che è più prossima al tessuto cartilagineo. È questo l'epitelio dal quale nasce la membrana del Corti che deve ricuoprire, portandosi trasversalmente a sporger nel lume cocleare, la *papilla spiralis*. Il rivestimento epiteliale così fatto si limita alla sola *pars basilaris*, poichè nella lagena non si riscontra, trovando quivi il neuroepitelio ricoperto dalla sostanza amorfa, d' aspetto gelatinoso, unita ad ammassi otolitici, come sopra le altre aree acustiche della *pars superior* e del *sacculus*.

La porzione del braccio triangolare che fa parte della scala media ha invece un epitelio più basso, di forma cubica in molti punti, ed in altri ha un rivestimento analogo a quello che si osserva sul *tegmentum vasculosum*.

Il *tegmentum vasculosum* è ricoperto internamente da un epitelio composto di cellule di due qualità. Ve ne sono, secondo il solito, alcune che dopo il trattamento con l'acido osmico o con la soluzione

Digitized by Google

osmiobicromica si tingono d' un colore scuro, mentre invece altre rimangono sempre chiare. Queste due varietà cellulari hanno presso a poco una stessa altezza, ma non la medesima distribuzione. Vi sono infatti alcuni punti nei quali si trovano esclusivamente le cellule chiare, ed altri nei quali una di esse è alternata con una scura. A chi riguardi per di sopra il *tegmentum vasculosum* disteso e colorito con l'acido osmico, apparisce ricoperto da strie trasversali ora chiare ed ora scure. Ed esaminando con ingrandimenti discreti questo rivestimento, ci accorgiamo che lungo la parte mediana del *tegmentum* o membrana del Reisner discende un vaso sanguigno verso la lagena il quale manda di tratto in tratto regolarmente alcune diramazioni collaterali. È appunto di contro a queste diramazioni collaterali che si trovano le cellule chiare alternate con quelle scure. Negli spazii intervascolari l'epitelio è chiaro.

Il *tegmentum vasculosum* avvicinandosi alla lagena non presenta altrimenti le solite ripiegature trasversali, ma, come ho più sopra accennato, fa quivi sporgenza nel lume cocleare mediante alcune papille epiteliali, in ciascuna delle quali si trova un vaso sanguigno. L'epitelio

FIGURA 71.

Sezione parziale trasversa della Chiocciola del *Fringilla domestica*.

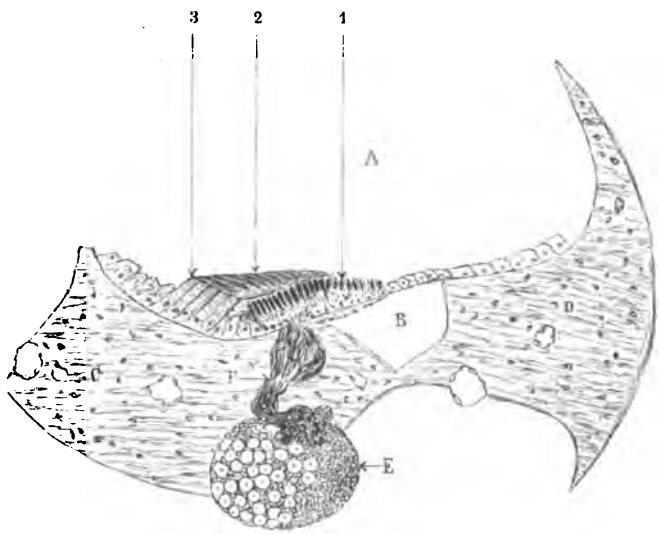

A. Area appartenente alla scala media. — *B*. Area appartenente alla scala timpanica.
E. Ganglio spirale.

1. Papilla basilaris corrispondente all'organo del Corti dei Mammiferi. — 2-3. Sua membrana tectoria.

di queste papille è pure di due varietà, ma con questa differenza: che le cellule chiare sono le più alte e che le scure si trovano immerse fra que-

Digitized by Google

ste nello stesso modo preciso con cui stanno fra le cellule di sostegno gli elementi acustici.

Nella scala media poi si vede la *papilla basilaris*, o *spiralis* che dir si voglia, la quale riposa sopra la membrana del medesimo nome. È questo il neuroepitelio più importante e caratteristico della chiocciola e corrisponde a quello dell' organo del Corti dei mammiferi.

La *papilla spiralis* è un rilievo epiteliale allungato nel senso dell' asse della chiocciola. Ella veduta sezionata trasversalmente ci apparisce convessa, ma non ugualmente rialzata nelle sue varie parti. Infatti la *papilla spiralis* è più alta in prossimità della cartilagine nervosa ed in corrispondenza del punto in cui vi penetrano i nervi. Da qui in poi essa decresce, portandosi verso il lato opposto.

Fra il limite della *papilla basilaris* che è situato sul braccio nervoso e la stria fatta dalle cellule alte che devono sostener la *membrana tectoria* si vedono, in alcuni uccelli, pochi elementi epiteliali più bassi che formano perciò un solco, che è il corrispondente del *sulcus spiralis internus* dei mammiferi. Così anche verso il braccio triangolare l' epitelio che costeggia la *papilla spiralis* è più basso che altrove e quivi pure in unione al tessuto delle pareti forma un solco, che è il *sulcus spiralis externus*.

La *papilla acustica basilaris* ha, secondo il solito, due varietà di cellule: le cellule di sostegno e le capellute. Gli elementi di sostegno in questo caso sono molto alti, trasparenti, con protoplasma che è provveduto di pochissime granulazioni. Devono esser delicatissimi e molli, poichè risentono facilmente l' azione dei reagenti, si raggrinzano, ed i loro contorni perciò non appariscono regolari. Il loro nucleo è rotondeggiante ed ora più ed ora meno elevato. In alcuni casi è presso la membrana basilare ed in altri subito sotto le cellule capellute. Però è sempre una sola la fila dei nuclei delle cellule di sostegno, motivo per cui, data la non comune altezza della *papilla basilaris* convien subito ritenere che quivi le cose vadano un poco diversamente da quanto si vede nelle comuni aree acustiche della *pars superior*.

A mio avviso, ed in questo la mia opinione differisce da quella degli altri, le cellule di sostegno non son filiformi, ma hanno piuttosto la forma cilindrica e si ristringono soltanto in vicinanza delle cellule capellute, per collocarsi fra esse, e così raggiungere la superficie del neuroepitelio. Le cellule di sostegno sono più alte presso la parte mediana della *papilla basilaris*, e sono un poco dirette obliquamente quelle che stanno più vicine al braccio nervoso.

Fra tali elementi di sostegno molto alti si trovano superiormente infossati con molta regolarità quelli acustici. In questo caso non è tanto facile riconoscere la disposizione in serie degli elementi capelluti, come si poteva nei Coccodrilli. Però, esaminando la superficie della *papilla basilaris* di qualsiasi uccello, ci accorgiamo che gli elementi acustici vi son pure disposti in serie e con regolarità tale che l' elemento, ad esem-

Digitized by Google

pio, della prima fila corrisponde con quello della terza e così via discorrendo. Di questa particolarità avremo luogo di parlare anche a proposito dell' organo del Corti dei mammiferi, nel quale osserveremo che le cellule acustiche esterne son disposte in maniera da trovarsi le une in ordine alterno con le loro vicine.

FIGURA 72.

Papilla spiralis dell' *Anas boschas.*

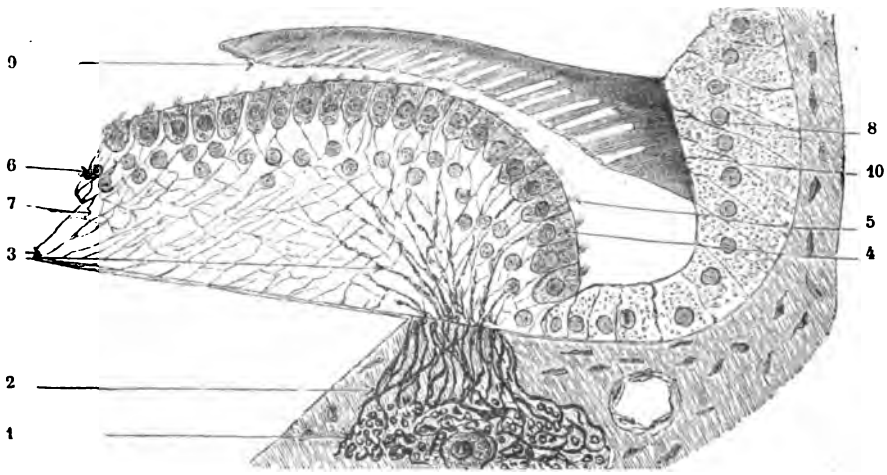

1. Ramulus basilaris. — 2. Fibre nervose che si staccano da lui per recarsi nella papilla spirale. — 3. Le medesime già penetrate nell' epitelio acustico. — 4. Cellule acustiche. — 5. Appendici capellute delle cellule acustiche. — 6-7. Cellule di sostegno. — 8. Cellule dalle quali si stacca la membrana tectoria. — 9. Membrana tectoria. — 10. Inserzione della membrana tectoria.

Le cellule capellute ci presentano negli uccelli, quando sieno vedute per di sopra, i loro pelettini, in numero d'una diecina circa, tutti raccolti in una linea leggermente curva. Queste medesime appendici vedute invece per fianco ci sembrano costituire nel maggior numero dei casi un solo pelo corto triangolare, perchè i singoli elementi si appiccicano fra loro.

Anche negli uccelli le cellule capellute sono più o meno alte a seconda dei varii punti della *papilla basilaris*. Le file cellulari situate più vicine al braccio nervoso sono le più alte, e da questo punto si abbassano a mano a mano che si avvicinano a quello triangolare. Hanno la forma solita d'una bottiglietta e son perciò un poco più ristrette presso la loro superficie, ma non divengono in alcun caso di forma navicolare come negli Alligatori. Il loro protoplasma è più granuloso di quello delle cellule di sostegno ed è provveduto d'un nucleo grosso, vescicolare, situato presso l'estremità arrotondata che è disposta in maniera da esser rivolta

Digitized by Google

verso la *membrana basilaris*, ed in qualche caso anche verso quella parte da cui penetrano i nervi nella papilla.

Le particolarità degli epitelii che rivestono l'interno della lagena essendo uguali alle altre che si osservano nella *pars superior* non mi costringono a parlarne specialmente. Rammenterò soltanto che la *macula lagenae* ha una forma semilunare, ma con le due estremità rotonde e situate più in alto della parte centrale. Le due estremità di questo neuroepitelio si trovano laddove termina la *papilla basilaris*.

Sopra la superficie libera della *papilla spiralis* riposa la *membrana tectoria* la quale proviene, come è stato detto, dalle parti laterali e precisamente dall'epitelio che riveste la cartilagine nervosa. La *membrana tectoria* è, nelle sezioni trasversali, d'una forma triangolare ed è più alta presso il suo punto d'origine, decrescendo a mano a mano che si approssima al lato esterno della papilla. Essa vi riposa sopra esattamente, e siccome presenta nella sua densità alcune fossette, accoglie entro queste le estremità capellute delle cellule acustiche. La *membrana tectoria* in parola è composta d'una sostanza amorfa in cui si trovano alcune piccole cavità che per lo più sono allungate e che scendono obliquamente sopra la superficie del sottostante neuroepitelio.

Ciò che a me preme sia fino da questo momento avvertito si è il modo col quale terminano i nervi nelle varie aree fatte dall'epitelio speciale o capelluto. A questo proposito debbo in brevi parole affermare che due sono i modi di terminazione nervosa. Uno è particolare alle macchie acustiche in genere e l'altro alla *papilla basilaris*.

Tanto nei preparati che furono sottoposti all'azione dell'acido osmico o del cloruro d'oro che negli altri ottenuti disgregando gli ele-

FIGURA 73.

Sezione trasversa della *papilla spiralis* del *Meleagris gallopavo*, per dimostrar come vi terminano le fibrille nervose.

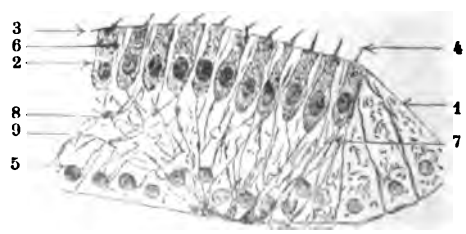

1. Cellule interne di sostegno. — 2. Cellule capellute. — 3. Loro superficie libera. — 4. Pelettini acustici. — 5. Nucleo delle cellule di sostegno. — 6. Parte della cellula di sostegno che isola le une dall'altre, le cellule acustiche. — 7-8-9. Fibrille nervose che si dirigono diversamente per raggiungere la callotta delle cellule acustiche.

menti cellulari, si osserva che nelle aree acustiche della *pars superior* i nervi penetrano negli epitelii e, perdendo le loro guaine, vi si inalzano

Digitized by Google

fino a metà dell'altezza. Quivi si dividono e s'intrecciano dando luogo ad un' apparente disposizione plessiforme, perchè i loro rami s' intrecciano e si portano in principio paralleli alla superficie dei neuroepitelii. Giunti a poca distanza dalle estremità arrotondate delle cellule acustiche vi si vanno a gettare. I nervetti che arrivano a questi elementi sono piuttosto grossi, ed un medesimo fascetto collega fra loro tre o quattro cellule capellute. Da ciò dipendono quelle apparenze da me descritte nell'altra mia Memoria che parla degli epitelii acustici del Gatto.

Nella *papilla spiralis* invece si ha il fatto che i nervi, una volta penetrativi perforando il lembo della cartilagine quadrangolare, a cui si attacca la *membrana basilaris*, vi perdono la mielina e si riducono in filamenti sottilissimi che sembrano indivisibili e che per lo più son varicosi. Alcuni ascendono direttamente fra le cellule di sostegno, altri invece si portano in fuori verso la cartilagine triangolare, per finire alle cellule capellute che vi si trovano vicine. L'andamento di queste fibre è un poco spirale perchè si dirigono alquanto verso l' apice della chiocciola, e vanno in fuori.

Ogni cellula capelluta riceve uno di questi filamenti nervosi sottilissimi, a differenza di ciò che si osserva per le cellule acustiche delle ampolle e del *recessus utriculi*. I nervi, penetrati nella *papilla spiralis*, non vi si dividono e si portano, secondo le mie osservazioni, tutti quanti alle cellule sensitive. Anzi sono in grado di escludere che vi sieno fibrille nervose che vadano a terminare libere fra cellula e cellula capelluta fino alla superficie della papilla come ha scritto il Meyer. Per le sole cellule acustiche della *pars superior*, del *sacculus* e della lagena si può ammettere che le fibrille nervose vi si sparpaglino sopra fino a raggiungere il loro colletto. Negli elementi della *papilla basilaris* non ho seguito il filamentino nervoso al di là del punto in cui raggiunge la loro estremità profonda.

Negli uccelli, sopra l'andamento di alcune diramazioni del nervo acustico, si trovano le cellule nervose. Queste son collocate lungo il cilindro dell'asse, ed appariscono come lui ravvolte da tutte quante le guaine, compresa quella di mielina. Ciò si vede benissimo nel *ramulus basilaris*.

Digitized by Google

CAPITOLO SETTIMO.

Laberinto membranoso dei Mammiferi.

Si può affermare con sicurezza che la conformazione del laberinto membranoso dei mammiferi non è stata ben conosciuta fino a questi ultimi anni. Il lavoro del Retzius che parla del laberinto membranoso dell'uomo, lavoro comparso nell'anno 1882 col secondo volume delle sue *Biologische Untersuchungen*, è stato quello che ha fatti conoscere gli errori nei quali erano caduti i precedenti anatomici, ed ha fatte più che mai rilevare le molteplici somiglianze che quest'organo ha con quello degli uccelli.

Dopo aver io discusse ampiamente le particolarità relative alla conformazione e distribuzione delle parti diverse che compongono l'organo acustico membranoso dei vertebrati, non trovo così difficile, come si potè credere in passato, incominciare uno studio consimile anche negli animali superiori e fra questi specialmente nell'uomo. Una volta imparati a distinguere alcuni caratteri delle più recondite parti del laberinto degli uccelli, non dobbiamo fare altro che ricercare se esista altrettanto anche nei mammiferi, per quindi verificare se tutto vi si ritrovi tal quale o pure modificato in qualche maniera.

È perciò che, accingendomi a questo studio dopo avere conosciuto il valore dei vari scompartimenti della *pars superior* e dopo aver seguitata la morfogenesi del *ductus cochlearis* e delle due scale che lo circondano, io credo di non trovar fatti nuovi e d'essermi agevolato assolutamente il cammino che mi rimane da percorrere per giungere alla conoscenza completa dell'organo acustico umano. In una parola posso affermare che non esistono differenze sostanziali fra il laberinto membranoso degli uccelli e quello dei mammiferi, quali, ad esempio, si potevano riscontrare passando dalla classe dei pesci a quella dei batraci, aggiungendosi in questi un organo nuovo ossia la *pars basilaris*. Nei mammiferi invece non si forma alcuna parte nuova, ma si perfezionano soltanto alcune di quelle sviluppatesi fino dai rettili più elevati e la lagena perde completamente la sua individualità.

Però, se la conformazione macroscopica del laberinto membranoso dei mammiferi non ci preoccupa, abbiamo invece in questa classe un numero grande di particolarità microscopiche che richiedono tutta la nostra attenzione. Voglio dire con questo che la tessitura intima, e specialmente quella degli epitelii che vi si trovano ha molti caratteri affatto nuovi e tali che per esser conosciuti richiedono numerose indagini affidate ai più

Digitized by Google

difficili mezzi dei quali la tennica microscopica oggi si serve. L'organo del Corti insieme alle parti che lo circondano, sebbene corrisponda alla *papilla spiralis* degli uccelli e dei coccodrilli, è foggiato in tal guisa da non esser possibile riconoscervi a tutta prima quest'analogia ed è così complicato che, per risolvere le numerose questioni che vi si riferiscono, ci troviamo a superar tali difficoltà quali è ben difficile che l'Istologia possa presentare per qualsiasi altro argomento.

Tutto questo particolarmente dipende dal non potere eseguire facilmente le ricerche necessarie a conoscere in modo rigoroso l'intima tessitura degli epitelii acustici nei mammiferi posti più in basso nella scala zoologica. Il non avere in questi ultimi le condizioni favorevoli per sì fatto studio, è il solo motivo per cui prendendo, ad esempio, a studiar la chiocciola dei roditori e dei carnivori ci troviamo in mezzo a tali apparenze, che ci sembrano totalmente nuove. Infatti poco e quasi nulla si sa della composizione microscopica e delle precise particolarità relative alla forma del laberinto membranoso dei cetacei, dei marsupiali e degli altri mammiferi inferiori.

Lo stesso Retzius, nella sua opera veramente stupenda pubblicata in quest'anno, incomincia lo studio dall'organo del *Lepus cuniculus* per ripeterlo nel *Bos taurus*, nel *Sus scrofa domesticus*, nel *Felis catus* e nell'Uomo. Altri scrittori accennano alle particolarità del laberinto in alcuni mammiferi più degradati, ma ne parlano desumendole, molto probabilmente, dalle apparenze che vi presenta quello osseo.

In mancanza di meglio e di osservazioni mie proprie, basta ch'io ricordi che i gradi intermedii, che fanno sembrar tanto dissimile il laberinto membranoso dei roditori da quello degli uccelli, si riscontrano certamente nei monotremi e nei cetacei. Si sa infatti che la *pars superior* è costituita presso a poco in un modo identico in tutti quanti i vertebrati superiori, mentre l'*inferior* differisce da un animale all'altro per lo sviluppo ora maggiore ed ora minore che vi presenta la chiocciola. Infatti mentre nei monotremi la chiocciola non è altro che un tubo che descrive un mezzo giro spirale, appena curvato e perciò quasi simile a quello degli uccelli, nei cetacei ha già preso un non comune sviluppo, descrivendovi un giro e mezzo. Non conoscendo questi fatti sarebbe certamente difficile per i poco esperti orizzontarsi a tutta prima nel caso che avessero da un lato l'organo acustico della Colomba, in cui la *cochlea* ha la forma d'un tubo appena appena curvato e terminante con la lagena, e dall'altro quello d'un qualsiasi chirottero nel quale la *pars basilaris*, sviluppatasi straordinariamente descrive attorno ad un asse molti giri e non termina con la lagena ma bensì con una cavità a fondo cieco, sprovvista d'una speciale terminazione nervosa.

Sebbene, a chi abbia tenuto dietro alle cose descritte nei capitoli precedenti, non debba accadere di perdere il filo e di non orizzontarsi se io pure son costretto a passare subito alla descrizione del laberinto mem-

Digitized by Google

branoso di certi mammiferi abbastanza elevati, essendomi mancato il materiale opportuno per fare altrettanto in quelli più bassi, pure io riporterò le conclusioni del lavoro del Pritchard che ha studiato l'organo dell'udito nei monotremi ossia dell' *Ornithorhynchus platypus.*

Il laberinto membranoso di questo mammifero si avvicina per la sua configurazione moltissimo a quello degli uccelli. Le poche differenze che, studiandolo sotto questo punto di vista, egli ci presenta, si riferiscono soltanto alla sua *pars inferior* e di questa esclusivamente alla chiocciola. Nell'*Ornithorhynchus platypus* la *cochlea* ha l'apparenza d'un tubo curvato, proiettante dalla cavità del vestibulo, la cui sezione triangolare in principio prende in seguito la solita forma ovale. In questo caso però è notevolissimo il fatto che il *ductus cochlearis* termina con una dilatazione od estremità leggermente allargata e schiacciata come negli uccelli e come in questi costituita in maniera da poterla considerare siccome una vera e propria lagena. Ed è pure importante che si avverta essere nell'Ornitorinco la direzione della coclea verso avanti, mentre nell'*Anas boschas*, nel *Meleagris gallopavo* e nella *Columba livia* tendeva a portarsi in dietro e verso la linea mediana del corpo.

Però, mentre la forma generale del tubo cocleare dell'Ornitorinco, come afferma il Pritchard,[1] è simile a quella degli uccelli, la disposizione delle parti interne, ossia la sua tessitura microscopica, è da riporsi nel tipo anatomico presentatoci dai mammiferi. Specialmente l'apparato acustico dell' organo del Corti è importante a conoscersi in questo caso, non essendo esso così esteso come nei mammiferi d'un grado elevato, nè essendovi molto perfetta la minuta tessitura che vi forma il neuroepitelio. L'estensione minore e l'imperfezione dell'organo del Corti si collegano in tale animale con la persistenza della *macula acustica lagenae* ed in virtù di questo fatto si riscontra un altro carattere di transizione fra due classi vicine di vertebrati.

Primieramente, invece della cartilagine quadrangolare, nell'Ornitorinco si ha un vero e proprio tessuto osseo che forma il punto di sostegno alla membrana basilare e dà passaggio alle fibre del nervo cocleare che lo traversano, per uscirne poscia e penetrare nell'organo del Corti per una serie di forellini che hanno fatto dare alla parte in cui si trovano il nome di *habenula perforata.* In secondo luogo poi non si ha più la cartilagine triangolare, ma sivvero un tessuto connettivo, fatto da fibre compatte, che serve a dare inserzione esternamente alla membrana basilare predetta, e che perciò è chiamato *ligamentum spirale.* Il mutamento di questo braccio triangolare della cornice cartilaginea riscontrata negli uccelli

---

[1] Pritchard, *The Cochlea of the Ornithorhynchus platypus compared with that of ordinary Mammals and of Birds.* (From the *Philosophical transactions of the Royal Society*), Part II, 1881.

Digitized by Google

e l'altro dell'ossificazione del lembo del quadrangolare o nervoso coincide con la modificazione dell'interno rivestimento del *ductus cochlearis*.

Alla faccia interna della membrana del *Reisner*, ossia da quel lato con cui questa fa parte della superficie della scala media, si trova un epitelio di un solo strato con cellule esagonali poco più alte di quelle che si riscontrano negli endotelii. Da questo punto, scendendo in fuori, si osserva a rivestire il *ligamentum cochleare* o *spirale* un epitelio molto più alto, fatto da cellule cubiche, contenente nel suo seno diversi vasi sanguigni per cui è conosciuto col nome di *stria vascularis*.

Ma l'epitelio che più importa conoscere è quello che riveste la superficie della membrana basilare. Alle due opposte estremità di questa apparisce un epitelio cubico o di transizione, epitelio che è più alto fra la *stria vascularis* e l'organo del Corti anzichè dal lato opposto. E nel mezzo a sì fatto epitelio di transizione, composto di cellule cubiche, si eleva una stria di epitelio conformata in modo, da meritare per la prima volta il nome di organo del Corti. Infatti per la prima volta, nei preparati che ci presentano la sezione traversale di questo neuroepitelio, distinguiamo differenti specie di cellule. E fra queste specialmente meritano attenzione i così detti pilastri i quali sono cellule allungate, foggiate in modo particolare, disposte quasi nel mezzo dell'organo del Corti ed in maniera da lasciare fra sè uno spazio vuoto, che ha la forma triangolare, e che è conosciuto col nome di *tunnel*.

I pilastri del *tunnel* si distinguono in esterni ed interni, e prendono inserzione tanto gli uni che gli altri sulla membrana basilare in maniera tale che i primi sono distanti d'un certo spazio dai secondi. Però, inalzandosi verso la superficie del promontorio fatto dall'organo del Corti, le due serie di pilastri convergono, vengono a toccarsi e così forman la vôlta al *tunnel* predetto. Per formar la vôlta s'uniscono in maniera speciale e già apparisce questa complicata disposizione fino dall'Ornitorinco.

Ai lati del *tunnel* del Corti si trova l'epitelio che riceve le terminazioni del *ramulus basilaris* e vi è disposto in guisa che le cellule capellute sono disposte in tre file all'esterno, in una o tutto al più due all'interno. Fra queste cellule capellute, provviste di quattro o cinque pelettini sulla loro superficie libera, stanno le cellule di sostegno o del Deiters. Le prime sono elementi superficiali e le seconde percorrono tutta quanta l'altezza del neuroepitelio. Ed a mantenere meglio in posto gli elementi della prima specie, noi riscontriamo in questo caso un nuovo apparecchio nella *membrana reticularis*. Questa è delicatissima, poggia sopra l'organo del Corti ed ha tante serie di fori quante sono le cellule capellute, le quali vi s'incastrano. I fori di questa membrana sono poi ricollegati fra loro dalle così dette falangi, che noi conosceremo in seguito.

A tutto ciò poi deve essere aggiunto che il *ramulus basilaris*, il quale provvede all'innervazione dell'organo del Corti, nella sua parte più alta

Digitized by Google

si perde nella *macula acustica lagenae* che si trova al termine del *ductus cochlearis*, e che è sempre ricoperta da una sostanza quasi gelatinosa e da uno strato sottile d'otoliti.

Servano queste cose da me riferite a proposito dell'anatomia del laberinto membranoso appartenente ad un mammifero inferiore per agevolare lo studio di quello dei più perfetti ed a fare sparire la differenza che altrimenti sarebbe apparsa notevole fra l'organo acustico della *Columba livia* e l'altro d'un roditore qualsiasi.

Ho studiato in molti mammiferi il laberinto membranoso ed ho veduto che le principali differenze s'incontrano nella *pars inferior* e di questa specialmente nella *cochlea*. Fra essi in modo particolare ho presi ad esaminare la *Cavia cobaja*, il *Lepus cuniculus*, il *Felis catus*, il *Vespertilio murinus*, il *Cercopythecus viridis* e l'Uomo.

Avanti d'incominciarne lo studio conviene ch'io faccia avvertire esser cosa più facile esaminare quest'organo negli animali giovanissimi, appena nati o poco avanti la nascita, che negli adulti e nei vecchi, a causa della calcificazione che, essendo completa in questi ultimi, ci espone a lunghe e sempre difficili manovre. Però in questo arduo lavoro troviamo una cosa sempre relativamente facile, per chi abbia un po' di pratica in queste ricerche, ossia l'isolamento dell'otricello con i due gruppi ampollari. Ottenute allo stato d'isolamento queste parti e con esse il sacchetto è facile distinguere la forma e disposizione della chiocciola, la quale, in alcuni casi specialmente, essendo sporgente nella cassa del timpano, si ricerca assai bene. Il rapporto che non si conosce altro che a stento e dopo ripetuti tentativi è quello che passa fra il principio della chiocciola e la parete del *sacculus*. Il *canalis reuniens Henseni*, essendo quanto si può mai dire delicato, si lacera per le più lievi manovre, a segno tale che rarissime volte riesce d'osservare il *sacculus*, insieme con la porzione iniziale della *pars basilaris*.

Cavia cobaja. — Una parte del laberinto membranoso di questo roditore si trova subito anche dai poco esperti. La *pars basilaris*, con la sua terminazione a fondo cieco dovuta alla lagena, è in questo animale infatti molto sviluppata ed ha la forma d'una vera e propria chiocciola lunga e stretta, quasi completamente sporgente nella cassa del timpano. Tanto è ciò vero che il Gellé[1] ha pensato di porre a profitto questa particolarità per distruggere la sola *cochlea*, e per studiare le lesioni funzionali che ne derivano.

Una volta che abbiamo demolito, specialmente negli animali giovani, una porzione delle pareti che formano la cassa del timpano, riesce non tanto difficile orizzontarsi sulla precisa posizione delle parti superiori

[1] Gellé, *De l'Oreille. Pathogénie et traitement de la surdité.* — Paris, 1881. Adrien Delahaye.

Digitized by Google

ed inferiori componenti il laberinto membranoso della Cavia. Questo consiste, secondo il solito, d'una *pars superior* composta dell'*utriculus*, del *recessus* e delle tre ampolle con i respettivi canalini semicircolari. Due di questi formano, riunendosi, il *sinus superior*, mentre il *posterior* vi è compreso fra l'ampolla occipitale e l'otricello, ed è situato sotto allo sbocco del canale esterno. La *pars inferior* è fatta d'un sacchetto relativamente molto piccolo, e della *pars basilaris* perchè la *lagena cochleae* è scomparsa come individualità distinta e si è ridotta ad un semplice cul di sacco continuantesi con lei senza distinzione alcuna e terminante il *ductus cochlearis*. Queste due parti sono tra loro in rapporto per un insieme di canalini. Il *ductus endolymphaticus*, staccatosi dall'orlo superiore del *sacculus*, corre verso la parete mediale dell'*utriculus* e prima di giungervi riceve lo sbocco di un corto canalino arcuato che porta sempre il nome di *canalis utriculosaccularis*, quantunque l'otricello non comunichi altrimenti direttamente col sacchetto, ma col *ductus endolymphaticus*.

I varii elementi della *pars inferior* sono poi collegati fra loro dal corto *canalis reuniens Henseni*.

La *pars superior*, come lo dice il suo nome, si trova collocata in seno all'osso temporale superiormente, in fuori ed in dietro per rispetto all'*inferior*, che sta in avanti ed in basso, e che è collocata più vicina a quel piano che dividerebbe la testa in due metà precisamente uguali e simmetriche.

Nella *pars superior* abbiamo l'*utriculus* che è un organo tubulare, allungato, diretto dall'avanti in dietro, che si dilata come in una specie di bolla anteriormente e che poi un poco si ristringe curvandosi verso le parti posteriori. La sua dilatazione è detta *recessus*, e per mezzo di questa comunica con l'ampolla frontale ed esterna, mentre il suo ristringimento conduce a quella occipitale.

Ciascuna ampolla è un organo vescicoloso che si continua con un lungo e sottil canaletto arcuato. Il canal semicircolare anteriore si porta in alto e lateralmente in principio e poi, dirigendosi in dietro, forma un'elegante curva a concavità inferiore, fino al punto nel quale, raggiunto il termine del canal posteriore, a lui si congiunge, formando il *sinus utriculi superior*. Il canal semicircolare esterno invece si porta, subito dopo la origine dall'ampolla corrispondente, lateralmente e poi corre in dietro, descrivendo una curva a concavità rivolta verso il centro della cavità cerebrale, e giunto poco al davanti del canal posteriore si ripiega di nuovo, ma in questo caso va nel senso frontale, finchè non guadagna la parte laterale dell'*utriculus* sotto a quel punto in cui si trova l'apertura del *sinus superior*. Il canal posteriore finalmente si porta prima di basso in alto e lateralmente: descrive la solita curva, che in questo caso è sempre voltata verso lo spazio craniense, e poi si ripiega leggermente verso le parti mediali per raggiungere ed unirsi al canal anteriore.

Digitized by Google

Il piano su cui si può tracciare l'andamento del canale anteriore è perpendicolare tanto a quello del posteriore che all'altro dell'esterno.

Il *sinus utriculi superior* si trova diretto dall'alto al basso sopra l'*utriculus* e va di dietro in avanti. Egli è un tubo relativamente corto, ma non mai tanto quanto era in altri animali e specialmente quale si è veduto in alcuni pesci ed in tutti i batraci.

Nella *pars inferior* si trova il *sacculus* che è un organo vescicoloso, piccolissimo, di forma non troppo regolare. La sua posizione è sotto all'*utriculus*, per l'appunto di contro al luogo ove sbocca il *sinus superior*. Egli non è ad immediato contatto con l'otricello come in altri animali, tanto che il congiungimento fra l'uno e l'altro non è diretto, ma ha luogo per l'intermezzo del *ductus endolymphaticus*. Dal *sacculus* nascono tre appendici le quali vanno in tre diverse direzioni. La prima di queste assai corta, appena appena uncinata, rivolgesi in alto e lateralmente per situarsi sotto al *recessus utriculi:* essa termina a fondo cieco. La seconda nasce fra la prima e la terza medialmente e si continua in un canaletto, *ductus endolymphaticus*, il quale, collocatosi sulla parete mediale dell'*utriculus* in principio, e poi sopra quella del *sinus superior*, vi scorre fino a penetrare nell'*aquaeductus vestibuli* per aprirsi poscia, nell'interno del cranio, nel *saccus endolymphaticus* che è una formazione esistente in seno alla dura madre. La terza nasce posteriormente dal sacchetto e si continua essa pure in un canale assai breve, che si porta in dietro e va a terminare, sotto ed all'esterno dell'ampolla posteriore, nel principio del *ductus cochlearis*. È questo il *canalis reuniens Henseni* o *sacculocochlearis*.

La comunicazione fra la *pars superior* e l'*inferior* si stabilisce in questa maniera. Sulla parte di mezzo e più laterale del fondo dell'*utriculus* si trova un'aperturina veramente microscopica, la quale mette ad un canaletto che discende, contorna il fondo predetto dell'otricello e si porta medialmente, fino a raggiungere il *ductus endolymphaticus* nel quale si apre. È questa produzione canalizzata quella che corrisponde al canalino *utriculosaccularis* degli altri vertebrati.

Finalmente ho da dire della *pars basilaris* e della lagena che riunite formano nella *Cavia cobaja* il *ductus cochlearis*, insieme al *tegmentum vasculosum* modificatosi o alla membrana del Reisner.

Il *ductus cochlearis* è un organo tuboloso che percorre da cima a fondo la parte centrale della chiocciola ossea, formandovi la scala media. Termina alle sue estremità a fondo cieco, poichè la sua comunicazione mediante il *canalis reuniens Henseni* ha luogo soltanto in grandissima vicinanza del suo principio, ma lateralmente. La fine è rappresentata da un cul di sacco, privo di una speciale *macula acustica*, corrispondente alla lagena vista da noi comparire fino dai pesci.

Nella *Cavia cobaja* come la chiocciola, il *ductus cochlearis* vi si presenta con una disposizione elegantissima dovuta al suo avvolgimento spi-

Digitized by Google

rale intorno all'asse della chiocciola stessa che è rivolto in avanti, in giù ed anche un poco medialmente. Il principio si trova all'esterno dell'ampolla posteriore e da questo punto incomincia subito l'avvolgimento spirale. Però il *ductus cochlearis* e con esso l'intiera chiocciola in questo animale presenta i giri spirali relativamente stretti, se vorremo paragonarli con quelli di altri mammiferi.

Avvicinandosi all'apice della chiocciola, il *ductus cochlearis* si accosta all'asse e per questo i giri spirali diventan sempre più piccoli. Essi sono tre e mezzo: ma rappresentano appena lo sviluppo che questa medesima parte ha in altri animali, nei quali apparisca minore il numero dei giri compiuti. Non è dal numero di questi soltanto, che si può argomentare della lunghezza d'un *ductus cochlearis*, ma sibbene dalla larghezza loro e dalla loro distanza verificabile nell'ordine col quale si sovrappongono. Studiata sotto questo punto di vista la chiocciola della Cavia mostra che i suoi giri spirali sono, oltre ad essere assai stretti, molto riavvicinati.

Incominciando il *ductus cochlearis* all'esterno dell'ampolla posteriore si porta in principio lateralmente, in basso ed un poco in avanti, per poi seguitare il suo avvolgimento spirale, riflettendosi in dietro. In questo caso anche la parte iniziale di lui è bastantemente vicina all'asse della chiocciola e ciò appunto perchè si trova all'esterno dell'ampolla posteriore, proprio laddove questa confina col *sinus* corrispondente, mentre in altri animali essa sta alquanto più in dietro. Da ciò altresì accade il fatto consistente nell'essere abbastanza corto il *canalis reuniens Henseni*, e quindi anche difficilmente riconoscibile.

L'apice di questa chiocciola apparisce sul lato medesimo dell'asse dal quale incomincia a muoversi il *ductus cochlearis*. Quindi, siccome il principio è posteriore, così pure è situata la punta.

In questo laberinto membranoso si trovano soltanto sei aree nelle quali terminano le differenti diramazioni del nervo acustico. Quattro di queste sone proprie della *pars superior* e stanno una per ciascuna delle tre ampolle e la quarta sul pavimento del *recessus utriculi*. La quinta occupa una porzione dell'interna superficie del *sacculus* ed è situata alquanto medialmente ed in basso. Nelle ampolle vi sono le tre creste di forma presso a poco uguale, a concavità rivolta dal lato opposto a quello per cui i nervi vi giungono, e vi sono disposte in traverso. Lateralmente ed un poco in basso si rivela la *macula* del *recessus* con la forma d'un ovale un poco irregolare.

La sesta area acustica è quella rappresentata dall'organo del Corti e riposa sopra la *membrana basilaris* che segue nei suoi avvolgimenti spirali, collocandosi con la sua superficie libera dal lato della scala vestibulare.

Il *ductus cochlearis*, in cui ella è contenuta, corrisponde alla *pars basilaris* degli uccelli. In lui non si trovano più le due cornici cartilagi-

Digitized by Google

nee, ma al posto di quelle sta, verso l'asse della chiocciola, la prominenza dell'Hushke ed il *limbus spiralis* che vi corrisponde, ed all'esterno il *ligamentum spirale* che rappresenta la cartilagine triangolare. Nei tagli che lo hanno aperto trasversalmente, il *ductus cochlearis* ha una forma triangolare ed è contornato superiormente dalla scala vestibulare ed in basso da quella timpanica. L'organo del Corti o *papilla acustica spiralis* riposa appunto sopra la membrana basilare che separa la scala media da quella timpanica.

Delle particolarità anatomiche di questo laberinto membranoso parlerò più sotto, dopo aver detto qualche cosa del medesimo organo appartenente ad alcuni altri mammiferi.

Lepus cuniculus. — Il laberinto membranoso del Coniglio differisce poco da quello precedentemente descritto, tanto che io non starò a ricordare altro che le differenze che vi si presentano. Si può dire che la *pars superior* sia compagna a quella della *Cavia cobaja* in tutto e per tutto, se si eccettui il fatto che l'otricello vi si presenta un pochettino più corto e che, essendo doppiamente incurvato, cioè lateralmente ed in basso, ha la curvatura sotto cui sta il *sacculus* un poco più sviluppata. Del resto il *recessus* è sempre un organo vescicolare, periforme che è provvisto d'una speciale terminazione nervosa e che comunica in avanti con le due ampolle anteriori.

Le differenze riguardano la sola *pars inferior*. In questa si nota il *sacculus* e la *pars basilaris* che insieme ad un rudimento della lagena compone il *ductus cochlearis*. Il *sacculus* è presso a poco della forma indicata pur nella Cavia, tranne che il suo prolungamento che si porta lateralmente e sotto al *recessus* vi è più corto e più grosso. Il *ductus endolymphaticus* non presenta alcuna particolarità nuova ed il *canalis reuniens* è sempre corto e leggermente concavo in alto.

Il *ductus cochlearis* partendosi, con una estremità terminante a fondo cieco a lato dell'ampolla posteriore, incomincia ad avvolgersi spiralmente intorno all'asse della chiocciola. I suoi giri di spira sono assai più larghi di quelli della Cavia, e sono due e mezzo soltanto. L'apice del *ductus cochlearis* fatto dalla lagena si trova situato sul lato opposto dell'asse della chiocciola da cui è incominciato l'avvolgimento spirale.

Nel Coniglio v'è di particolare anche questo: che l'avvolgimento intorno all'asse trasverso, notevole in alcuni mammiferi nella prima parte del *ductus cochlearis*, vi è poco visibile.

Felis catus. — La differenza che passa fra il laberinto membranoso del Gatto e del Coniglio è maggiore di quella trovata fra quest'ultimo e la Cavia. Per non fare inutili ripetizioni dirò che specialmente sono notevoli le differenze presentate dal *sacculus* e dal *ductus cochlearis*. Il *sacculus* ci sembra un poco più collocato lateralmente, tanto che il *ductus*

Digitized by Google

endolymphaticus, come ha ben dimostrato il Retzius, per recarsi sopra la parete mediale dell'*utriculus* è costretto a percorrere un tragitto un poco più lungo ed a mostrarsi più tortuoso.

Il *ductus cochlearis* del Gatto è uno degli organi più sviluppati, tanto che vi compie tre giri completi di spira. La punta della chiocciola è dalla medesima parte dell'asse da cui ella principia. I giri spirali sono, confronto fatto con quelli della Cavia, abbastanza larghi.

È poi notevole l'avvolgimento avvenuto a principio del *ductus cochlearis* intorno all'asse trasverso, sembrando in tal punto che siavisi prodotta una semitorsione. Il *canalis reuniens Henseni*, che lo ricongiunge al sacchetto è sempre un poco più lungo di quello del Coniglio. Esso imbocca lateralmente ed in avanti presso l'estremità superiore nella scala media.

La *macula* del *sacculus* si trova sul pavimento, è relativamente allungata di dietro in avanti ed è piuttosto rivolta verso il piano mediale.

Cercopythecus viridis. — Nelle Scimmie esiste un punto di ritrovo facilissimo per muovere alla ricerca del laberinto membranoso, e questo punto si vede nel contorno della fossetta subarcuata che mostrasi subito appariscentissima sulla rocca petrosa, appena siasi tolta la dura madre. La fossetta subarcuata, come ognuno sa, è circondata dal canal frontale osseo che quasi vi è allo scoperto. Dato questo punto utile per stabilir bene la posizione d'uno dei tre canali e potendo riconoscer dalla direzione e dalla profondità del condotto auditivo interno la giacitura della chiocciola, non è poi tanto scabroso ricercarvi le parti diverse dalle quali si compone il laberinto membranoso.

In alcuni individui della specie annunziata ho studiate le particolarità che ora accennerò. In uno di questi provocai la morte mediante il cloroformio per poterne toglier subito le parti che dovevano servire all'esame microscopico.

È inutile ch'io ripeta che il laberinto membranoso dei Cercopiteci si compone nella *pars superior* dell'otricello, del suo *recessus* con le tre ampolle e respettivi canali, con il *sinus superior* e con il *posterior*, e che nella *pars inferior* si trova la sola *pars basilaris* straordinariamente allungata, senza una vera e propria lagena e connessa al *sacculus* per mezzo del *canalis reuniens Henseni*. La *pars superior* è poi unita all'*inferior* per mezzo di un corto, ricurvo e delicatissimo canaletto, che dal fondo dell'*utriculus* si porta ad un terzo circa dell'altezza del *ductus endolymphaticus* per sboccarvi.

La posizione della *pars superior*, studiata in complesso, è in alto, in dietro e lateralmente, mentre quella della *pars inferior*, è, per rispetto all'altra, in avanti, in basso e medianamente. Anzi si può dire che l'asse della chiocciola è proprio diretto in giù ed in avanti.

In complesso la *pars inferior* ha in questi animali uno sviluppo di

Digitized by Google

poco inferiore a quello della *superior*, quantunque in questa i canali semicircolari si mantengano sempre abbastanza sviluppati.

L' *utriculus* è una produzione tubolosa, alquanto irregolare, diretta d' avanti in dietro ed appena appena dalle parti mediane verso i lati del cranio, un poco schiacciato e comunicante, con quella delle due estremità che guarda verso la regione frontale, col *recessus* e con l'altra opposta, per mezzo d'un corto e relativamente ristretto *sinus posterior*, con l'ampolla occipitale. L' otricello non è molto lungo e perciò si conserva in questi animali un certo avvicinamento fra il gruppo delle ampolle anteriori e quella situata indietro. Ciò in buona parte dipende anche dal fatto che il *recessus* comunica con le predette ampolle, dopo essersi rivolto alquanto lateralmente.

Il *recessus* è una dilatazione vescicolosa, irregolare, periforme che si congiunge all' otricello formando con lui un angolo ottuso, aperto lateralmente, ed un poco in dietro. Essendo il *recessus* della forma indicata, ma alquanto schiacciato da due lati, giova ch' io ricordi che il suo diametro principale è quasi diretto trasversalmente su quello dell' *utriculus*, che una delle sue facce è rivolta in avanti ed alquanto lateralmente e l'altra un poco in dietro e verso i lati della testa. L' *utriculus*, che è assai più stretto del *recessus*, sbocca in questo ultimo in corrispondenza della faccia che guarda medialmente, mentre le due ampolle anteriori vi comunicano per quella che è rivolta in fuori. L' estremità appuntata o più ristretta del *recessus* sta pure lateralmente e si volge un poco verso dietro. La *macula* del *recessus*, irregolarmente ovale, è collocata nel senso della maggior lunghezza di lui e precisamente sulla parte inferiore della circonferenza o pavimento. Essa non si riconosce tanto bene alla prima, perchè la diramazione anteriore del nervo acustico vi si pone sotto e perciò la nasconde.

Le due ampolle anteriori nascono per un cortissimo tubo comune dal *recessus* nel punto sopra indicato. Esse hanno una forma regolare, tale quale l' indica il loro nome, e l' una sta per rispetto all'altra in maniera che l'asse di ciascuna, dal punto comune d'origine, va gradatamente divergendo da quello dell'altra, essendo l'asse dell' ampolla anteriore indirizzato in alto, in avanti ed appena appena lateralmente e l' altro dell' esterna rivolgendosi lateralmente ed in su. Dall' ampolla frontale nasce un canale molto bene arcuato che descrive quasi tre quarti buoni di cerchio e prima si porta di basso in alto, in avanti ed in fuori e poi si volge in dietro e medianamente per giungere a riunirsi col canale occipitale e formare in corrispondenza della parte posteriore della fossetta subarcuata il principio del *sinus utriculi superior*. Dall' ampolla esterna nato il canale omonimo si rivolge subito lateralmente ed in dietro, e formando una bella curva a concavità voltata medianamente ed in basso finisce per rivolgersi di dietro in avanti e sboccare alla base del *sinus superior* nell' otricello, dopo essersi alquanto dilatato. Valutando la lun-

Digitized by Google

ghezza di questi due canali si trova che essi presso a poco sono uguali.

L'*utriculus* si continua in dietro con un cortissimo tubo un poco più ristretto che serve a congiungerlo con l'ampolla posteriore. Questo corto tubo col proprio asse non è precisamente in continuazione con quello dell'*utriculus*, ma appena appena si piega, formando un angolo ottusissimo aperto in basso.

L'ampolla posteriore, pur seguitando la direzione del *sinus* che la congiunge all'otricello, si volge in dietro ed un poco lateralmente per poi dare origine al canal semicircolare corrispondente che di basso si porta subito in alto ed in fuori e che, girando dietro alla metà posteriore della curva descritta dal canale esterno, cerca di portarsi medialmente ed in avanti per arrivare ad un punto in cui si unisce al canale anteriore per formare il *sinus superior*. I due canali si congiungono sotto un angolo un poco più grande d'un angolo retto, aperto in alto ed in dietro.

Il *sinus utriculi superior*, nato in sì fatta guisa, è un tubo relativamente lungo che discende sopra l'otricello per sboccarvi vicino al canale esterno. Egli è largo circa il doppio del diametro di ciascuno dei due canali che lo compongono. La sua direzione, tenuto sempre conto dei rapporti che esistono fra il laberinto membranoso e quello osseo, è di dietro in avanti, dall'alto al basso. In questo caso il *sinus utriculi superior* è abbastanza lungo, e forse un poco più di quello che fra poco descriverò come appartenente all'organo acustico umano.

La *pars superior* ha deboli legami con la *inferior* e da questo punto di vista in qualche modo ci ricorda l'allontanamento che si trovava fra le due parti in alcuni pesci. L'otricello comunica col sacchetto soltanto mediatamente come negli altri mammiferi in precedenza osservati. Il canalino corrispondente a quello *utriculosaccularis* è corto, a pareti sottilissime e ricurvo. Egli principia dalla parte inferiore dell'otricello, ma un poco lateralmente, si riflette subito verso la cavità craniense formando una curva a concavità superiore e scorre per breve tratto fino a guadagnare il *ductus endolymphaticus* in cui si apre. Per questo la comunicazione della *pars superior* con l'*inferior* non è diretta, ma accade per l'intermezzo del *ductus endolymphaticus*.

Il *sacculus* di forma irregolare si può considerare come un organo vescicoloso da cui partano in punti diversi ed in direzioni opposte tre prolungamenti. Egli ha la forma d'una specie di guancialetto a tre canti, curvato un poco e concavo superiormente di contro alla convessità dell'*utriculus* che non arriva a toccare. Dai tre canti predetti del sacchetto partono il *ductus endolymphaticus*, il *canalis reuniens Henseni* ed un prolungamento che termina a fondo cieco e che si porta lateralmente, all'esterno e sotto al *recessus utriculi*.

Di questi tre angoli, dai quali partono le accennate produzioni, uno sta medianamente all'otricello ed è quello appunto da cui si stacca il

Digitized by Google

ductus endolymphaticus, che sotto forma d' un canaletto che va gradatamente a ristringersi, si porta nella direzione del *sinus utriculi superior* per guadagnare l' *acquaeductus vestibuli* e farsi strada al di fuori della rocca petrosa sotto la dura madre. Un altro si volge in dietro ed anche un poco lateralmente, e da lui partesi pure un corto condottino che a poco a poco si fa più sottile, e che dall'avanti si dirige in dietro fino cioè al principio del *ductus cochlearis* nel quale abbocca, stabilendo così la comunicazione fra la *pars basilaris* o la scala media della chiocciola ed il sacchetto. Questo condottino, conosciuto col nome di *canalis reuniens Henseni*, è delicatissimo e perciò nei preparati facilmente si lacera. Egli descrive durante il suo breve corso una porzione d' arco di cerchio aperta superiormente ed in avanti. Sbocca proprio nella parte più alta del *ductus cochlearis*. Dall' ultimo angolo poi si vede nascere una specie d' appendice digitata, piuttosto corta, che si rovescia in fuori, portandosi sotto ed a contatto del *recessus utriculi*. La posizione di lei è laterale ed in avanti.

Il *ductus cochlearis*, modificato nella sua intima costituzione, come vedremo in seguito, incomincia in vicinanza e dietro al *sacculus* col quale ha rapporto per mezzo del predetto *canalis reuniens* o *canalis sacculo-cochlearis*. La posizione precisa della parte iniziale del *ductus cochlearis* è laterale all' ampolla posteriore.

La scala media, con le parti che la compongono, partitasi da questo punto comincia a portarsi un pochettino in dietro e poi subito si rovescia, incominciando a descrivere quelle eleganti volute od avvolgimenti intorno ad un asse che è occupato dal *ramulus basilaris* del nervo acustico.

I giri di spira sono, secondo il solito, sempre più stretti verso l'apice della chiocciola e ciò concorda appunto con quella disposizione che si riscontra nelle conchiglie di molti molluschi e per la cui somiglianza appunto si dà il nome di *cochlea* a questa parte del laberinto.

Nei Cercopiteci da me studiati, i giri di spira sono due e tre quarti, e l' asse attorno al quale si avvolgono è diretto in basso ed in avanti.

La forma della chiocciola e la sua somiglianza con le conchiglie non si deve al *ductus cochlearis* il quale occupa soltanto una parte, ma sivvero alla sua unione con le altre due scale, la vestibulare cioè e la timpanica, le quali si collocano sopra i lati di lui e lo isolano quasi completamente dalle pareti ossee, tranne dalla parte opposta al punto d'ingresso del *ramulus basilaris*.

Il *ductus cochlearis*, cominciato a fondo cieco alquanto ristretto, lateralmente all'ampolla posteriore, termina in basso ed in avanti con i residui della lagena, la quale non contenendo altrimenti una *macula* acustica speciale, e non avendo otoliti si è del pari ridotta ad un semplice cul di sacco piuttosto arrotondato.

La chiocciola dei Cercopiteci ha i suoi giri di spira molto riavvici-

Digitized by Google

nati fra loro, tanto che è piuttosto bassa come quella dell'Uomo, a differenza di ciò che, ad esempio, si osserva nella Cavia in cui presso a poco con un ugual numero di giri si vede un organo tanto più alto. Nei Cercopiteci il *ductus cochlearis*, appena si è formato a lato dell'ampolla posteriore, si porta in basso, in avanti e medianamente e poi risale, torna in dietro ed in fuori e ripete questi giri più volte, mentre nel Gatto e nel Maiale, prima di avvolgersi spiralmente, accade nel suo primo tratto una mezza torsione.

In questo caso, come in tutti gli altri mammiferi, è facile comprendere come stiano le cose quando si rifletta che la chiocciola allungatasi, anzichè mantenersi appena appena ricurva ed avvolta, come negli uccelli, forma numerosi giri spirali, gli uni più piccoli degli altri e che si sovrappongono più o meno strettamente a seconda dei casi. Nei Cercopiteci il primo giro è larghissimo e relativamente ristretti gli altri due. È poi da notare che il *ductus cochlearis* un poco si rimpiccolisce anche a mano a mano che si avvicina al suo fondo cieco o lagena.

Nel laberinto membranoso delle Scimmie si trovano come nei precedenti mammiferi le solite superfici ricuoperte da un neuroepitelio. Nella *pars superior* esiste la *macula* del *recessus* che è ovale e le tre creste ampollari che hanno tutte quante presso a poco la medesima forma e son disposte di traverso sul pavimento. Manca anche in questo caso la *macula neglecta* del Retzius, non avendola potuta riscontrare, quantunque vi abbia specialmente rivolta la mia attenzione. Nella *pars inferior* la *macula sacculi* è reniforme e più piccola di quella del *recessus* ed è situata sul fondo. Nella *pars basilaris*, ossia sopra la membrana basilare del *ductus cochlearis*, riposa il solito allungatissimo rilievo composto da un neuroepitelio, avvolto spiralmente od organo del Corti.

Il nervo acustico, appressandosi a questo laberinto membranoso, somministra un ramo anteriore destinato alla *macula* del *recessus* ed alle creste delle due ampolle anteriori. Questo ramo, a tutto dire, si potrebbe distinguere chiamandolo superiore e l'altro che va alla chiocciola col rammentarlo come l'inferiore. Se noi seguitiamo a chiamare il primo anteriore ed il secondo posteriore, è per far sempre notare subito il rapporto esistente fra ciascuno di questi nervi nei Cercopiteci e gli altri che si distribuiscono al laberinto membranoso dei vertebrati più bassi. Il *ramulus posterior* del nervo acustico somministra i filamenti al *sacculus*, un grosso fascio all'ampolla posteriore e con le rimanenti fibre si spande nell'organo del Corti.

Uomo. — Quantunque non sian molto notevoli le differenze che passano fra il laberinto membranoso dell'Uomo e quello dei Cercopiteci, pure l'importanza speciale del caso ci costringe a dirne qualche cosa con una certa diffusione.

Derivato da una vescicola che per divisioni successive si è straordi-

Digitized by Google

nariamente complicata, il laberinto umano occupa nella densità della rocca la seguente posizione. La sua *pars superior* sta in alto, lateralmente ed un poco in dietro, studiata a confronto con l'*inferior*, composta del *sacculus* e della chiocciola, che si dirige in basso ed in avanti.

Per muovere in traccia di questo laberinto membranoso nell'Uomo adulto, quantunque non esista altro che un forellino al luogo della fossetta subarcuata, si può tener conto o del rilievo che fa sulla rocca il canal semicircolare anteriore, oppure si posson prender le mosse dal fondo del condotto uditivo interno, da ove cioè si vedono i gruppi di forellini per il passaggio del *ramulus basilaris*. Io non trovo difficoltà a riconoscere la posizione di tutte le parti d'un laberinto membranoso qualsiasi, dopo avere scoperta o la chiocciola od il canal semicircolare superiore.

Però riesce sempre difficile l'isolamento del laberinto membranoso umano quando si pretenda compierlo negli individui che hanno il sistema delle ossa bastevolmente calcificato. Alla maniera stessa del Retzius, e senza sapere di lui, io mi sono servito per gli studi macroscopici più specialmente di due bambini nati fra il sesto ed il settimo mese di vita intrauterina e morti poco dopo la nascita. In questi mi riuscì, se non di ottenere isolato il laberinto membranoso senza che alcuna sua parte fosse in qualche modo offesa, di ricomporlo e di formarmi un giusto concetto specialmente dei mezzi di unione che legano l'otricello con il sacchetto e quest'ultimo col *ductus cochlearis*. E ciò mi fu abbastanza facile per due ragioni; perchè aveva in antecedenza isolati molti organi acustici membranosi di vertebrati differenti e di non pochi mammiferi, e poi perchè conosceva le disposizioni anatomiche di quello dei Cercopiteci.

La ricerca del laberinto membranoso negli individui della specie umana dell'età indicata riesce più facile anche perchè in essi esiste la fossetta subarcuata che si riempie nell'adulto. In cinquecento crani di uomini giunti alla maturità io ho trovata quest'ultima disposizione una volta soltanto.

La parte del laberinto membranoso umano che è detta *superior*, perchè derivata tutta quanta dalla metà superiore in cui si divide la vescicola acustica primitiva, si compone al solito dell'otricello, del suo *recessus*, delle tre ampolle e respettivi canali semicircolari, del *sinus superior* e *posterior* e comunica con la *pars inferior* per mezzo d'un canalino ricurvo, chiamato impropriamente *succulocochlearis*, perchè sorto dal fondo dell'*utriculus*, invece d'aprirsi nel sacchetto, sbocca in un condotto che si stacca da questo e che è il *ductus endolymphaticus*. La *pars inferior* comprende soltanto il *sacculus* ed il *ductus cochlearis*, essendo sparita la lagena, almeno come individualità anatomica, ed al suo posto essendo rimasto soltanto quel cul di sacco che termina in basso la chioc-

Digitized by Google

ciola. Il *sacculus* ed il *ductus cochlearis* sono l' uno all' altro ricollegati dal *canalis reuniens Henseni* che in questo caso è un pochettino più lungo di quello di molti altri mammiferi.

L' otricello, a forma di tubo corto, schiacciato, allorchè si studia nella sua posizione naturale, è diretto dall' avanti in dietro ed un poco verso le parti laterali, ed è appena appena ricurvo verso l' esterno. In lui non si verifica quell' altra curvatura riscontrata nel maggior numero dei vertebrati, curvatura fatta per ricevere nella sua concavità il sacchetto. Il lettore ricorderà questo fatto caratteristico del laberinto membranoso degli uccelli.

L' otricello in avanti si continua col *recessus* che è pure un organo a forma vescicolosa alquanto schiacciato, in dietro si ristringe passando in un cortissimo *sinus posterior*, superiormente riceve il *sinus superior* e lateralmente lo sbocco del canale esterno. Sopra il suo lato mediale appoggiasi il *ductus endolymphaticus*.

Il *recessus utriculi*, dilatazione anteriore dell' otricello, essendo fatto a guisa d' una mandorla molto tozza, si presta perchè in lui si consideri una parte superiore inclinata d'alto in basso e dal di fuori in dentro, o vôlta, ed una inferiore o pavimento, una circonferenza, un' estremità più ristretta posta superiormente ed in fuori ed un' altra più grossa che si trova in giù, in avanti e medianamente. Le due ampolle anteriori, con un cortissimo tratto di tubo in comune come nel *Cercopythecus viridis*, sboccano sulla circonferenza del *recessus utriculi* in avanti, mentre questi comunica, sempre per mezzo della circonferenza ma in dietro, con l' otricello. La *macula* del *recessus utriculi* riposa sul pavimento e vi si presenta d' una forma che il Retzius dice esser quella d' una foglia curva di *Lilac*.

Le due ampolle anteriori riunite si distaccano dal *recessus* e ben presto si allontanano fra loro quasi ad angolo retto, rivolgendosi in alto quella frontale, lateralmente ed appena appena in alto l' esterna. Il canal semicircolare anteriore, compiendo una bella curva a concavità volta in giù, si dirige prima in alto, poi in alto ed in dietro e quindi discende un pochino per volgersi medianamente ed unirsi al canal posteriore per formare il *sinus utriculi superior*. Il canale esterno si porta prima lateralmente, poi lateralmente ed in dietro e quindi, passando avanti al canal semicircolare posteriore, si rivolge medianamente a fine di potere sboccare nell' otricello sotto e fuori al punto della unione di lui col *sinus superior*.

L' ampolla posteriore è congiunta all' otricello per un tratto brevissimo di canale che è conosciuto col nome di *sinus posterior* e che in molti vertebrati, ad eccezione dei mammiferi e di certi pesci, contiene una speciale *macula* acustica conosciuta col nome del suo scuopritore, ossia col nome del Retzius. Quest' ampolla, appunto per l' incurvamento laterale dell' otricello è voltata in fuori, in alto ed in dietro. Da lei si parte

Digitized by Google

il corrispondente canale semicircolare che prima va in dietro, in alto e lateralmente, ma che poi corre in alto e medianamente per rivolgersi, una volta arrivato ad un certo punto, in giù ed in avanti ed unirsi al canale anteriore con cui forma il *sinus superior*. L' unione di questi due canali avviene quasi ad angolo retto aperto superiormente. Si può dire che il piano su cui è possibile tracciare il decorso del canal frontale sia perpendicolare tanto a quello del canale orizzontale od esterno che all' altro del posteriore. I due canali delle ampolle anteriori percorrono presso a poco un giro di tre quarti di cerchio ed il posteriore un tragitto appena appena più breve.

Il *sinus utriculi superior*, costituitosi nel modo sopra indicato, discende in basso ed in avanti obliquamente per sboccare nell' otricello. Egli è più largo presso quest' ultimo punto, ossia presso la fine, che là ove si forma; e sulla sua faccia mediale, in vicinanza dell' otricello, è in rapporto col *ductus endolymphaticus*, prima che questi penetri nell'*aquaeductus vestibuli*.

Le tre ampolle hanno tutte un volume uguale, sono come vesciche ovali allungate ed appariscono un poco schiacciate ai loro lati. In esse si osserva il *septum transversum* che vi s' inalza dentro con la relativa cresta acustica, provveduta di speciali terminazioni nervose, fino ad un terzo circa dell' altezza del lume loro. Tanto in quella anteriore che nella esterna la cresta acustica è diretta trasversalmente all' asse della cavità ampollare, mentre nella posteriore vi si presenta obliqua. Le tre creste acustiche vedute di fianco hanno la forma d'una mezza luna, che, per la posizione speciale che occupano, abbia la concavità rivolta superiormente e sia contornata, da ciascuna parte, da una di quelle produzioni epiteliali conosciute col nome di *plana semilunata*. In questo caso, contrariamente a ciò che abbiamo veduto nei vertebrati inferiori, anche l' ampolla esterna ne ha due.

La *pars inferior* ci presenta un sacchetto che per la sua speciale configurazione mal si presta ad essere esattamente descritto. Egli pure è un organo vescicolare, ma appianato, e molto simile a quello veduto nei Cercopiteci.

A me sembra che il miglior paragone che si possa usare a questo proposito, sia quello di dire che egli ha la forma d' un guancialetto a tre canti, piegato dolcemente in maniera da presentarsi da un lato un po' concavo. La posizione di lui, allorchè si studia in posto ed in rapporto alle altre parti componenti il laberinto membranoso, è quella d' esser collocato sotto all' otricello, ma non in tanta vicinanza di questo come è, ad esempio, nei rettili e negli uccelli. Egli vi sta poi in maniera da presentarci uno dei suoi tre canti rivolto lateralmente ed un poco in basso ed in avanti, un altro in dietro ed all' esterno dell' ampolla posteriore ed il terzo medianamente.

Per la sua forma poi si presta a farci considerare una faccia superiore ed esterna un po' concava, sottile molto, ed una inferiore, mediana-

Digitized by Google

mente rivolta, abbastanza grossa, che riceve il *ramulus sacculi*. Quest' ultima faccia è pochissimo convessa, tanto che il Retzius dice che è pianeggiante.

Il *sacculus*, quantunque non sia ad immediato contatto dell' *utriculus*, pure dal suo angolo laterale invia un corto prolungamento digitiforme terminato a fondo cieco che si ricurva sotto al *recessus*, giungendo perfino a toccarne la parete esterna. E dall' angolo che è situato medianamente s' inalza invece un canalino che, sottilissimo e gradatamente restringentesi, si parte nella direzione del *sinus utriculi superior*, poggia sulla parte più bassa di questo, poi penetra nel canale osseo dell'*aquaeductus vestibuli* e, percorrendolo tutto quanto, arriva ad aprirsi nel *saccus endolymphaticus* situato sulla faccia posterior superiore della rocca petrosa, in uno sdoppiamento della dura madre.

Questo canaletto che nasce medianamente dal *sacculus*, presenta poi un rapporto di molta importanza perchè serve a stabilire la comunicazione fra la *pars superior* e l' *inferior*. Infatti, appena il *ductus endolymphaticus* è giunto all'altezza del fondo dell' otricello e l'ha sorpassata, riceve da questi un tubettino cortissimo. Si fatto nuovo tubettino che, per non generar confusione, chiameremo anche nel caso presente *canalis utriculosaccularis*, esce fuori dal fondo dell' otricello, ma un po' lateralmente ed in basso, si volge subito, descrivendo una breve curva a concavità superiore ed esterna, verso il *ductus endolymphaticus* e raggiuntolo vi si apre. Come si vede da ciò, la comunicazione fra l' otricello ed il sacchetto non è altrimenti diretta e quale si vedeva nei vertebrati inferiori ed anche nei rettili, ma ha luogo per l' intermezzo di due canaletti speciali. La differenza di vedute fra il Carl ed il Retzius a tal proposito sta nel fatto che questi sostiene l'opinione ch'io ho riferita, perchè concorde con i dati delle mie osservazioni, mentre l' altro ammette che il *sacculus* sia tirato in alto fino al punto in cui si trova lo sbocco del *canalis utriculosaccularis* e che da questo punto soltanto incominci il *ductus endolymphaticus*.

Dal terzo angolo del sacchetto, da quello cioè che è situato in dietro ed in basso, sotto e lateralmente all' ampolla posteriore, emerge un altro canalino, il *canalis reuniens Henseni* o *sacculocochlearis* destinato a stabilire la comunicazione fra il sacchetto ed il *ductus cochlearis*. Questo nuovo canale che nasce gradatamente dal *sacculus*, è molto sottile e perciò lacerabile. Egli si piega un pochettino lateralmente, s' inalza e scorre in dietro, portandosi all' esterno dell' ampolla posteriore, per comunicar quivi col principio del *ductus cochlearis* col quale si unisce ad angolo. L' unione del *canalis reuniens* col principio della *pars basilaris* accade in maniera che difficilmente si riconosce, perchè rimane coperta dal *ramus ampullae posterioris*, e perchè si lacera nel più gran numero dei casi.

Il *sacculus* accoglie un nervettino speciale che termina appunto spar-

Digitized by Google

pagliandosi in una *macula acustica* di forma tendente all' ovolare. Ella è situata sopra la parte più grossa della parete, che si potrebbe conside-

FIGURA 74.

Laberinto membranoso sinistro isolato dell' *Uomo*. Egli è veduto dal basso e lateralmente.

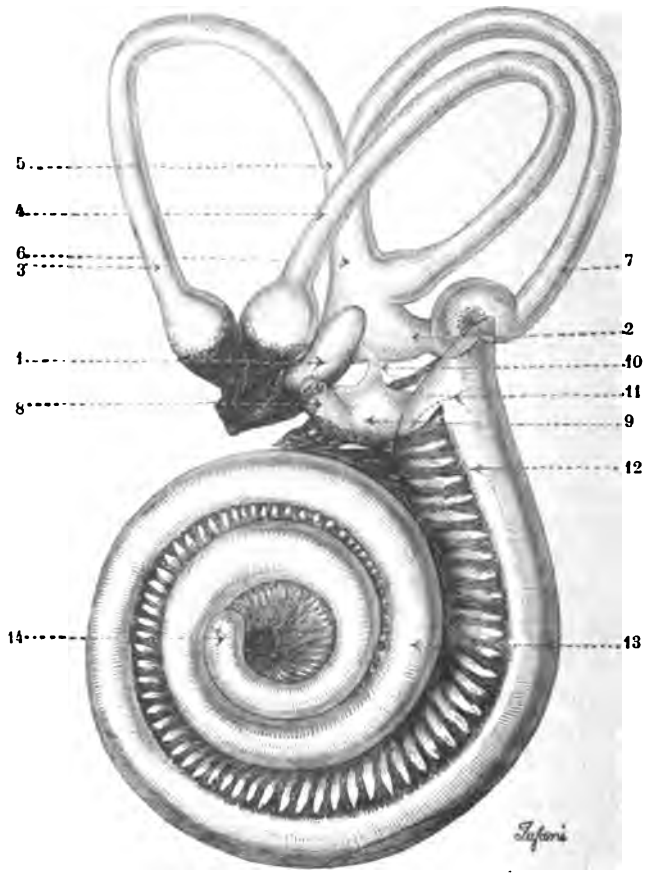

1. Recessus utriculi. — 2. Sinus posterior. — 3. Canale anteriore. — 4. Canale esterno. — 5. Sinus superior. — 6. Luogo ove imbocca il canale esterno. — 7. Canal posteriore. — 8. Prolungamento del sacculus che si porta sotto al recessus utriculi. — 9. Sacculus. — 10. Ductus endolymphaticus. — 11. Canalis reuniens Henseni. — 12. Principio della pars basilaris. — 13. Ductus cochlearis. — 14. Apice di questo ductus corrispondente alla lagena.

rare siccome il pavimento: vi sta più verso la porzione laterale che verso quella mediana. Nel sacchetto si trova anche un piccolo strato di otoliti.

Il *ductus cochlearis* dell' Uomo, ossia l'organo corrispondente alla *pars basilaris*, *tegmentum vasculosum* e *lagena* degli altri vertebrati è contenuto in mezzo alla chiocciola ossea scavata nella rocca petrosa.

Digitized by Google

Come ognun sa nella chiocciola ossea, sottoposta ad un conveniente processo di macerazione, si distingue una scala soltanto che poi nei preparati freschi è divisa in tre scompartimenti distinti, dei quali il più piccolo, quello cioè situato in mezzo agli altri due, è il *ductus cochlearis*.

Questo *ductus cochlearis* è un tubo che sezionato in traverso si presenta di forma triangolare. Egli segue nei suoi avvolgimenti la chiocciola ossea e principia, come ho detto più sopra, dalla parte laterale dell'ampolla posteriore. Da questo punto egli discende un poco, si porta medianamente ed in avanti per avvolgersi intorno all' asse della chiocciola per cui penetra il *ramulus basilaris*. Il *ductus cochlearis*, molto discosto dall'asse della chiocciola in principio, vi si avvicina progressivamente, avvolgendosi intorno a lui tanto che la parte culminante, terminata a fondo cieco e corrispondente alla lagena, si trova in un punto quasi centrale rispetto al primo giro di spira.

L'asse della chiocciola ossea, che è il medesimo attorno al quale si avvolge il *ductus cochlearis*, è diretto obbliquamente dalla parte anteriore del fondo del condotto uditivo interno in giù ed in avanti. I giri compiuti da questa scala media o *pars basilaris* sono due e mezzo, cioè un quarto di giro meno di quelli che ho osservati nel *Cercopythecus viridis*. Però questa differenza non è che apparente, perchè, fatti i relativi calcoli, apparisce che nelle Scimmie i varii giri sono un tantino più serrati. Ed infatti il principio del *ductus cochlearis* dell'Uomo è proporzionatamente più distante dall'asse della chiocciola di quello del *Cercopythecus viridis*.

La maniera d'avvolgersi del *ductus cochlearis* dei mammiferi può esser tale da far credere che in un caso egli sia molto più lungo che in un altro, mentre in fatto non sarà vero. Ciò dipende da due condizioni: o dall'esser più o meno larghi i diversi giri di spira o dall'esser più o meno strettamente sovrapposti gli uni agli altri. La chiocciola della Cavia sembra molto alta ma è anche molto stretta, mentre quella del Gatto è bassa ma bastantemente larga. Per conseguenza non è solo dal numero maggiore o minore dei giri spirali compiuti dal *ductus cochlearis* che si deve argomentare della lunghezza di lui.

Nell'Uomo, in cui i giri di spira sono abbastanza larghi e sovrapposti non tanto strettamente, il *ductus cochlearis* è assai lungo ed è separato dalla chiocciola ossea, superiormente ed in basso, per mezzo della scala vestibulare e della timpanica piuttosto ampie.

Questa speciale maniera d'avvolgimento fa anche sì che l'apice del *ductus cochlearis* o lagena sia, per rispetto all'asse della chiocciola, dal lato opposto a quello da cui il predetto *ductus* ha incominciato a formarsi in vicinanza dell'ampolla occipitale. Nelle Scimmie invece la lagena si trova dalla medesima parte, mentre nel Gatto, nel Coniglio, nel Bove ed in altri è sempre dal lato opposto.

Debbo finalmente aggiungere che il *ductus cochlearis* umano presenta anche nella sua primissima parte un principio di torsione o

Digitized by Google

d'avvolgimento intorno al proprio asse trasverso. Però questo fatto vi si scorge appena appena accennato e non già quale ad esempio si osserva in altri mammiferi come il Maiale ed il Gatto.

Il *ductus cochlearis* dell'Uomo è, come ho detto più sopra, un organo tubulare chiuso alla sua estremità più lontana dalle rimanenti parti del laberinto membranoso, mentre comunica dal lato opposto col sacchetto per mezzo del *canalis reuniens Henseni*. Egli è triangolare in sezione e per conseguenza si presenta con tre angoli, due dei quali, con il lato fra essi compreso, stanno appoggiati all'interno dell' osso che limita perifericamente la chiocciola, mentre l'altro combacia ed anzi fa seguito con la *lamina spiralis* ossea che si riscontra anche nelle chiocciole che furono sottoposte ad un processo prolungato di macerazione.

Il *ductus cochlearis* finalmente ha questo di particolare: presenta più decisa la forma d'un triangolo quasi equilatero presso il suo principio, mentre acquista quella d'un triangolo con un lato più corto avvicinandosi alla sua punta. Il lato più corto è quello che si appoggia all'interno dell'osso che limita la periferia della chiocciola. Gli altri due corrono liberi dalla *lamina spiralis* a questa superficie. Presso il suo termine si trova ancora che gli angoli si presentano smussi. Egli, avvicinandosi all'apice, non si ristringe proporzionatamente alla scala vestibulare ed alla timpanica, sebbene esso pure modifichi la propria forma.

A questo laberinto membranoso fa capo, al solito, il nervo acustico, che si divide subito in due grossi rami, uno dei quali tripartitosi si porta alla *macula acustica* del *recessus* ed alle due creste delle ampolle anteriori e l'altro invece distribuisce nervi al sacchetto, all'ampolla posteriore ed all'organo del Corti che è situato nella *pars basilaris*. Il *ramus basilaris* si avvolge spiralmente fra i due strati paralleli della *lamina spiralis* ossea, e quivi si uniscono a lui numerose cellule gangliari.

Di tutte queste diramazioni la più lunga è quella della *pars basilaris* e poi vien l'altra dell' ampolla posteriore. È cortissima e quasi nascosta in mezzo agli altri nervi quella che va alla *macula sacculi* e perciò, a non farvi bene attenzione, può esser non conosciuta.

La *macula neglecta* del Retzius, che dovrebbe trovarsi nel *sinus posterior*, manca in questo punto nè mi è stato possibile di trovarla altrove.

Conosciuta la conformazione del laberinto membranoso dei mammiferi è tempo di studiarne l'intima tessitura.

In questo caso non tutte quante le parti che lo compongono si prestano per essere esaminate dopo il semplice trattamento con la soluzione acquosa d'acido osmico e bicromato potassico. Essendosi negli animali superiori calcificata la parte che corrisponde al limite della cartilagine quadrangolare o nervosa della cornice componente la *pars basilaris*

Digitized by Google

negli uccelli, è giuocoforza impiegare quei reagenti che sciolgono i sali calcarei. Per conseguenza, invece d'usar la miscela predetta, o adopro prima l'acido osmico e poscia il cloruro di palladio nella maniera indicata, oppure uso l'acido osmico e cromico in una medesima soluzione. Con tale artifizio non si alterano menomamente le parti più delicate ed il laberinto membranoso seguita a prestarsi benissimo a queste indagini.

Il laberinto membranoso al solito non riempie completamente quello osseo, ma soltanto una piccola parte. Ne siano una prova i canali semicircolari membranosi che si trovano eccentricamente collocati in quelli ossei, in modo tale da esser quasi maggiore la parte del lume di questi che è ripiena dalla perilinfa: ne sia una luminosa prova la presenza delle due scale, vestibulare e timpanica, nella chiocciola. Il solo *ductus cochlearis*, ossia la scala media o del Corti con le sue proprie pareti, appartiene al laberinto membranoso, e perciò corrisponde alla *pars basilaris* di tutti i vertebrati, posti più in alto del *Siredon mexicanus* che per la prima volta ce la presenta.

Il laberinto membranoso dei mammiferi è mantenuto a posto in modi diversi, a seconda che lo si esamina nella *pars superior* od in corrispondenza del *sacculus* e del *ductus cochlearis*. Il tessuto perilinfatico nel primo caso rilega per mezzo di briglie e filamenti di connettivo il laberinto membranoso a quello osseo, mantenendolo sospeso in mezzo alla perilinfa. Nel secondo una parte del tessuto del *ductus cochlearis* aderisce al laberinto osseo, mentre un'altra rimane libera da qualsiasi adesione. Il *ductus cochlearis* si unisce e combacia col laberinto osseo in corrispondenza del tessuto che rappresenta le due cartilagini della *pars basilaris* degli uccelli, mentre non vi ha alcun legame, ad esempio, lungo tutto il decorso della membrana del Reisner.

I rapporti che si vedono fra laberinto membranoso ed osseo, oltre a stabilire la posizione di quello in seno a questo, servono potententemente a provvedere al nutrimento delle varie parti che compongono il primo, apportandovi, più o meno numerosi, a seconda del luogo, i vasi sanguigni. Si può dire poi in regola generale che il laberinto membranoso è più strettamente legato all'altro in vicinanza di tutti quei luoghi nei quali vanno a far capo, per terminare, le varie diramazioni del nervo acustico.

Io non starò in questo caso a ripetere tutte quante le particolarità che ne riguardano l'intima tessitura, poichè la maggior parte di loro è somigliantissima alle altre già da me descritte nelle precedenti classi di vertebrati. Per questo, dovendomi a lungo trattenere a discorrere tutti i caratteri novellamente apparsi nella chiocciola dei mammiferi, tralascerò di riandare la tessitura delle rimanenti parti del laberinto membranoso, accennando soltanto a proposito di questi ultimi alcuni pochi fatti capitalissimi.

Digitized by Google

Il tessuto della parete non offre alcun fatto che discordi con i già conosciuti, ed è quindi più o meno resistente a seconda dei luoghi ove lo si considera. In genere si presenta più grosso in corrispondenza delle singole aree coperte dal neuroepitelio.

Vi è però un fatto nuovo che merita di non esser dimenticato. Nell' Uomo si vede che in alcuni punti il tessuto della parete sporge internamente nella cavità occupata dall' endolinfa e vi sporge sotto la forma di tante piccole papille mammellonate. Tali sporgenze ora si vedono isolate ed ora appariscono disposte a gruppi come, ad esempio, alla faccia interna della parte convessa dei canali semicircolari. Il tessuto che le compone non differisce da quello vicino, a spese del quale si formano, ed è pure ricoperto da un epitelio uguale all' altro delle parti circostanti.

Il laberinto membranoso dei mammiferi è tutto quanto internamente rivestito da uno strato epiteliale, variabile per carattere a seconda del punto preso ad esaminare. Vi si trova una specie d' epitelio che riceve le terminazioni nervose ed un' altra che ne è sprovveduta. Tra quest' ultima si distingue un epitelio a cellule alte a colonna nei *plana semilunata*, se ne vede uno a cellule cubiche in vicinanza delle aree acustiche e ne apparisce anche una varietà pianeggiante lungo le parti laterali dei canali semicircolari. Al solito fra gli epitelii indifferenti s' insinuano in molti punti le cellule migratorie, le quali presentano una forma generalmente tale da essere provveduta di prolungamenti e quale è necessaria per adattarsi alle condizioni del luogo, sempre angusto, nel quale si muovono.

In tutti i mammiferi esistono le tre creste nelle ampolle con un neuroepitelio, la *macula* del *recessus utriculi* e quella del *sacculus*, mancando sempre l' altra *neglecta* del *Retzius* e nella quasi totalità anche la *macula* della *lagena*. L' epitelio che le compone è presso a poco in ogni caso costruito sul medesimo tipo e disposto nella stessa maniera. A questo proposito però conviene che io avverta che le creste ampollari del Gatto sono interrotte nel loro mezzo da una piccola superficie affusata, diretta col suo maggior diametro secondo la lunghezza dell' ampolla stessa, nella quale manca il neuroepitelio per dar luogo a quello comune od indifferente che sta nelle altre parti vicine. Sì fatta particolarità di distribuzione negli epitelii acustici delle ampolle del Gatto ricorda quella osservata negli uccelli nei quali al *septum transversum* si aggiunge un altro braccio diretto perpendicolarmente al primo ed in maniera da meritargli il nome di *septum cruciatum*. Questa particolarità, da me veduta soltanto nel Gatto, non è propria altro che dell' ampolla anteriore e della posteriore. L' ampolla esterna ha l' epitelio acustico distribuito come in tutti gli altri mammiferi.

Gli epitelii acustici dei mammiferi, come ho affermato in altri lavori, si compongono delle stesse qualità di cellule vedute negli octopodi. Infatti vi descrissi le cellule di sostegno e gli elementi sensitivi.

Digitized by Google

I rapporti fra le une e gli altri sono sostanzialmente i medesimi e soltanto vi appariscono le poche differenze seguenti. Le cellule di sostegno sono alte tanto quanta è l' altezza di ciascuna area acustica, ma vi si presentan sottili a segno da giustificare per una certa parte anche coloro che le dissero filiformi. Essendo dunque sottili e rimanendo sempre isolati i singoli elementi capelluti od acustici fra loro, occorrono non pochi elementi cellulari di questa specie, perchè una cellula capelluta sia completamente separata dalla sua vicina. Esaminando infatti la superficie libera d' uno di questi neuroepitelii, vi riconosciamo i caratteri uguali a quelli d' un pavimento in cui, di tratto in tratto, ordinatamente si riscontri una formella rotonda isolata in modo completo, da una serie di formelle più piccole, quasi sempre pentagonali, dalle sue vicine.

La distribuzione degli elementi acustici o sensitivi e degli altri di sostegno è presso a poco uguale tanto nelle varie parti di uno stesso neuroepitelio quanto nelle differenti aree ricoperte da questo. Le variazioni stanno soltanto nella differente altezza delle cellule di sostegno piuttosto che in quella degli elementi sensitivi. Le cellule di sostegno sembrano apparentemente disposte in più file a motivo del loro nucleo, ora situato in maggior vicinanza della parete, ed ora quasi presso la metà dell' altezza del neuroepitelio. Fra esse se ne incontrano talune che hanno qualche corto prolungamento laterale, ma ciò costituisce una vera e propria eccezione. La parte più larga del loro corpo è quella in cui è contenuto il nucleo e l' altra che forma la superficie libera fra le estremità capellute delle cellule acustiche. Sono invece assai sottili nel punto in cui corrispondono alla parte arrotondata degli elementi sensitivi.

Lo studio delle cellule sensitive, acustiche o capellute, si eseguisce assai facilmente nei mammiferi, in special modo usando i liquidi di macerazione. L' alcool al terzo adoprato per sei ore ed il consecutivo coloramento con l' eosina o con una delle tante soluzioni di carminio, dimostrano meglio di qualsiasi altro processo la forma e l' aggruppamento di questa varietà cellulare. Io ho parlato di tutto ciò prima che il Retzius pubblicasse la sua opera, ed ho dimostrate le particolarità con cui vi si distribuiscono i nervi.

Ciascuna cellula acustica ha la forma d' una bottiglietta con una estremità più grossa, arrotondata e posta a metà circa dell' altezza del neuroepitelio, e con l' altra pianeggiante, più piccola che è separata per mezzo d' una parte più ristretta o collo dal rimanente corpo cellulare. L' estremità più piccola è provvista delle consuete appendici che sono lunghe nelle ampolle e molto corte nel *recessus* e nel *sacculus*. Nei mammiferi le appendici capellute si vedono rimanere con i diversi elementi che le compongono gli uni separati dagli altri anche dopo i trattamenti i più diversi. Gl' istessi pelettini che formano l' appendice delle cellule acustiche del *recessus* solitamente rimangono separati fra loro e non si presentano tali quali per lo più si vedono nei pesci e nei batraci, perchè

Digitized by Google

in questi appariscono appiccicati fra loro tanto da non esser possibile distinguerne in alcun modo i confini.

FIGURA 75.

Epitelio acustico del *recessus utriculi* della *Cavia cobaya.*

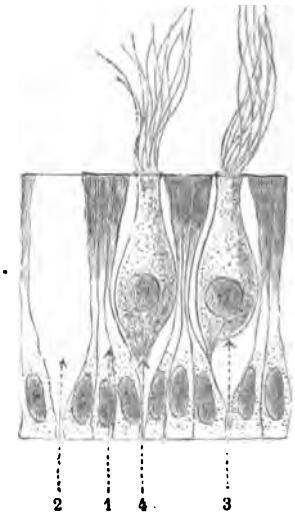

1. Gruppo di elementi di sostegno limitanti alcune cavità capaci di accogliere le cellule acustiche. — 2. Cavità nelle quali sono alloggiate le cellule acustiche. — 3. Cellule acustiche. — 4. Fascetto di fibrille nervose che raggiunge l'estremo basale delle cellule acustiche.

Le cellule capellute si comportano nei mammiferi, dopo l' uso dei reagenti, come quelle degli uccelli, tanto che non vi ho vedute le grosse gocciolette adipose solite a riscontrarsi negli epitelii di alcuni pesci e specialmente del *Petromyzon marinus*. Però, se vengono trattate con l' acido osmico per un tempo assai prolungato, prendono una colorazione scura più intensa dell' altra presentata dalle cellule di sostegno. Parimente si colorano d' un bel violetto quando si adoprino alcuni dei differenti composti dell' oro.

Le tante modificazioni avvenute nella forma della chiocciola dei mammiferi vanno di pari passo con i mutamenti nell' intima tessitura delle sue parti. In questo caso merita attenzione non solo il complicato rivestimento epiteliale, ma importa altresì che ci occupiamo della tessitura del *ductus cochlearis*.

Come è stato detto più sopra, il *ductus cochlearis* dei mammiferi differisce da quello degli uccelli, oltre che per la sua maggior lunghezza, anche per l' avvolgimento spirale che in taluni casi è di un giro e mezzo, di due, di due e mezzo, di tre, ec. Nell' avvolgersi spiralmente il *ductus cochlearis* è secondato dai due tubi che gli scorrono paralleli e che, for-

Digitized by Google

mati dal connettivo che riveste internamente il laberinto osseo, corrispondono a diverticoli dello spazio perilinfatico. Della tessitura di questi due tubi, rappresentanti in alto la scala vestibulare ed in basso quella timpanica, io non voglio occuparmi, perchè la loro conformazione soltanto c' interessa, e non già l' intima tessitura.

Il *ductus cochlearis* o scala media della chiocciola apparisce nei preparati che abbiano divisa quest' ultima dall' alto al basso lungo il suo asse, di una forma triangolare. Per bene intendersi debbo avvertire

FIGURA 76.

Spaccato longitudinale della chiocciola della *Cavia cobaya.*

A. Scala timpanica. — *B*. Scala vestibulare. — *C*. Scala media o ductus cochlearis.

che io chiamo angolo interno del triangolo che si vede in questi preparati quello posto dalla parte per cui penetra il *ramulus basilaris* per distribuirsi all' organo del Corti; esterno l' altro che è all' estremità opposta della membrana basilare; e superiore l'ultimo che vien limitato dalla membrana del Reisner e dal tessuto che sta sopra alla *stria vascularis.*

Nei mammiferi, come ho già detto, non si trova la cartilagine quadrangolare o braccio nervoso con i consueti caratteri, essendo rimpiazzata dal tessuto osseo e fibroso. Nè si vede la triangolare parimente ben conservata; esistendo al posto di lei un tessuto connettivo speciale. Però, sebbene siano mutati i caratteri dell' una e dell' altra, pure vi compiono il medesimo ufficio. Se noi, ad esempio, confrontiamo la posizione delle parti componenti il promontorio dell' Huschke ed il *ligamentum spirale* dei mammiferi con le particolarità presentateci dagli uccelli, vi troveremo una corrispondenza perfetta.

Il tessuto osseo e fibroso che rappresenta nei mammiferi da me studiati la cartilagine quadrangolare, si dispone in maniera da mostrarsi foggiato a guisa di una laminetta che si avvolga spiralmente dal basso,

Digitized by Google

all'alto, salendo attorno all' asse della chiocciola, fino a raggiungerne la sommità.

Per questa laminetta, *lamina spiralis*, il *ramulus basilaris* che penetra e sale nella chiocciola lungo l' asse, si distribuisce a mano a mano all' organo del Corti per terminarvi.

Nelle chiocciole, preparate od aperte dalle ossa temporali completamente macerate, non si osserva altro che un' unica scala e questa si vede soltanto parzialmente divisa all' interno da una cresta ossea delicatissima la quale è la così detta *lamina spiralis*. Questa tramezza è composta di due tavolati, dei quali uno è superiore, ossia è rivolto verso la scala vestibulare e l' altro invece in basso verso quella timpanica. I due tavolati non sono ugualmente alti, perchè il secondo è assai più sottile del primo e, non venendo fra loro a contatto, lasciano uno spazio più stretto in corrispondenza del *ductus cochlearis* e più allargato in vicinanza dell' asse della chiocciola. Questo spazio accoglie le diramazioni che lateralmente invia salendo il *ramulus basilaris*, ed il ganglio spirale che ad esse si unisce.

La *lamina spiralis* ha una larghezza differente a seconda del punto in cui la si esamina, come pure varia nella sua configurazione. È più larga in vicinanza del luogo d'origine del *ductus cochlearis* e si ristringe adagio adagio verso l' apice della chiocciola, ossia avvicinandosi a quella parte che corrisponde alla lagena degli altri vertebrati. Varia un poco nella conformazione, perchè la sua parte che è capace di sostenere la membrana del Corti si solleva maggiormente a principio della chiocciola che verso la fine.

La *lamina spiralis* ha sottile il suo tavolato inferiore, quello cioè che in parte compone la vôlta della scala timpanica, mentre l' altro è più grosso e d' un' altezza ineguale nelle sue diverse porzioni. La superficie libera del tavolato superiore è pianeggiante per un buon tratto, ma poi, venendo a sporgere nell'interno del tubo cocleare, si solleva formando in prossimità del suo orlo libero un rilievo o prominenza che porta il nome di promontorio dell' Huschke. Questo promontorio si alza più o meno a seconda dei casi, essendo meno elevato presso la sommità del *ductus cochlearis* e gradatamente sporgendo sempre più col discendere verso il *canalis reuniens Henseni*.

La superficie del tavolato superiore della *lamina spiralis* è divisa, nella chiocciola che conserva tutte le sue parti molli, in due porzioni, delle quali una interna o più vicina all' asse cocleare fa parte del pavimento della scala del vestibulo e l' altra esterna si trova dentro il *ductus cochlearis* o scala media. Quest' ultima parte è appunto quella formata dalla prominenza dell' Huschke. La divisione fra l' una e l' altra non è arbitraria ma stabilita dall' inserzione della membrana del Reisner la quale, staccandosi precisamente di là da ove il tavolato superiore comincia ad inalzarsi, giunge poi, portandosi in fuori, sopra la *stria vascularis* e quivi si fissa.

Digitized by Google

Ciò che importa conoscer bene per intendere le particolarità che riguardano la scala media o del Corti si è la conformazione di tutta quella parte della *lamina spiralis* che è situata in fuori o sotto la membrana del Reisner. Questa parte, la sola che circoscriva all'interno il *ductus cochlearis*, comprende la prominenza dell' Huschke e l'*habenula perforata*, e ci mostra diverse particolarità dipendenti dai rapporti che l'una ha con l' altra e dai caratteri che singolarmente presentano. Nei preparati, eseguiti tagliando la chiocciola dall' alto al basso, nel senso del suo asse, e nei quali siano tutte le parti conservate, la porzione della *lamina spiralis* che più ci preme di conoscere occupa l' angolo interno di quel triangolo che rappresenta in sezione il *ductus cochlearis*.

La prominenza dell' Huschke, fatta a spese del tavolato superiore della *lamina spiralis* insieme al tavolato inferiore, sporge dunque nel *ductus cochlearis;* ma vi sporge in maniera da formare in alto il *limbus spiralis* con l' *habenula dentata*, in basso l' *habenula perforata*, e fra l' una e l' altra il *sulcus spiralis internus*. Sezionando infatti dall'alto al basso la prominenza dell' Huschke, si vede che ella è superiormente appena appena convessa e che in fuori termina con una specie di becco, al di sotto del quale si osserva un orlo concavo che raggiunge il tavolato inferiore. Lungo questo orlo si riuniscono i due tavolati in maniera tale che i fascettini del *ramulus basilaris* per arrivare all' organo del Corti sono costretti a passare per alcuni piccoli fori ovali, che son disposti col loro diametro principale nel senso di quello trasverso della *lamina basilaris*. Il *sulcus spiralis internus* che viene formato in tal guisa, ha per limiti in alto il *limbus spiralis* con l'*habenula dentata*, ed in basso l'*habenula perforata*. Ed a proposito di queste due *habenulae* costituenti gli orli che terminano in fuori il margine solcato della *lamina spiralis*, debbo aggiungere che la superiore è meno sporgente dell' altra verso il lume del *ductus cochlearis*. Anzi per maggior chiarezza fin da questo momento ho da dire che il *limbus spiralis* ha rapporto strettissimo con la *membrana tectoria*, mentre l' estremità libera dell' *habenula perforata* serve a dare attacco internamente alla membrana basilare.

Perciò, stando in tal guisa le cose, è facile intendere come l'angolo interno del triangolo rappresentante il *ductus cochlearis* sezionato, sia fatto dalla membrana del Reisner, nel punto in cui questa s' inserisce al tavolato superiore della *lamina spiralis* e dalla superficie della prominenza dell' Huschke. S' intende altresì facilmente come subito all' infuori e lungo la base dello stesso triangolo si osservi prima ed in alto il *limbus spiralis* con l' inserzione della membrana del Corti, poi il *sulcus spiralis internus* e quindi l' *habenula perforata*.

La prominenza dell' Huschke è più o meno alta anche a seconda degli animali esaminati nella classe dei mammiferi. Ella è piuttosto alta nella Cavia, a segno tale che la *membrana tectoria* discende obliquamente sopra l' organo del Corti: così pure apparisce nel Gatto. Nelle Scimmie,

Digitized by Google

come è notevole la sottigliezza di quella parte della *lamina spiralis* che è situata all' interno del punto d' inserzione della membrana del Reisner, così pure si mostra non tanto elevata, anche in principio della chiocciola, la protuberanza dell' Huschke. Sì fatto carattere serve ad avvicinare la conformazione di questa parte dell' organo acustico dei Cercopiteci a quella dell' Uomo, in cui pure la *lamina spiralis* non si alza troppo prima di dare origine all' *habenula dentata* col *limbus spiralis*.

Il tessuto della prominenza dell' Huschke è alquanto diverso da quello della *lamina spiralis*. Infatti, mentre i due tavolati di quest' ultima hanno decisamente le apparenze del tessuto osseo, la prominenza predetta non ha che i caratteri del tessuto fibroso calcificato. L'osso della *lamina spiralis* ha però qualche cosa di particolare, e già il Corti nella sua Memoria osservò che i corpuscoli vi erano grossi, molto vicini gli uni agli altri e con prolungamenti irregolari e brevi. Tanto nell' osso non decalcificato, quanto nell' altro che ha sempre la calce, appariscono tali caratteri, quali appunto si vedono nel tessuto osseo che circonda e limita la chiocciola. I canalini vi sono molto larghi e si riuniscono a quelli dei corpuscoli vicini senza seguire una direzione determinata come nei sistemi delle lamelle di qualsiasi altro osso. I corpuscoli sono pure irregolarissimi, non avendo più la solita forma a guisa d' una mandorla. Molti fra essi non contengono alcun elemento cellulare, mentre altri invece lo hanno raggrinzato lungo una parte delle loro pareti. Del resto ho creduto bene di occuparmi di questi caratteri specialissimi in un altro lavoro nel quale parlo delle cellule che si trovano sparse in mezzo alla sostanza fondamentale del tessuto delle ossa.

Nel triangolo, rappresentante il *ductus cochlearis* sezionato, apparisce un lato esser fatto esclusivamente dalla membrana del Reisner, un altro dalla prominenza dell' Huschke e dalla *membrana basilaris*, e l' ultimo, che si trova in fuori, dalla così detta stria vascolare. Di pochissima importanza il primo e l' ultimo, ne ha molta il secondo sopra il quale si trova l' organo del Corti insieme alle parti che lo completano.

Prima di arrivare alla descrizione di quest' ultimo dirò subito quel poco che interessa sapere della membrana del Reisner e della *stria vascularis*. La membrana del Reisner nelle preparazioni, nelle quali si rappresenta in posizione orizzontale quella basilare, è diretta obliquamente dalle parti centrali della chiocciola verso la periferia ed in alto. Non ha altrimenti i caratteri da noi osservati negl' idrosauriani e negli uccelli perchè non presenta, almeno nei mammiferi da me studiati, quelle piegature che in essi si vedono cominciare fin dalla parete del sacchetto, e che poi si seguono fino in vicinanza della lagena. La membrana del Reisner è dunque distesa, in modo speciale presso il suo principio e presso il suo mezzo, e caso mai si presenta rilasciata, ciò accade presso l' apice della chiocciola.

È composta da un tessuto connettivo molto delicato di quella varietà

Digitized by Google

membraniforme descritta dal Ranvier, ed è ricoperta da un rivestimento cellulare sulle sue facce. In mezzo al suo tessuto fondamentale appariscono di tratto in tratto alcune cellule provvedute d'un nucleo ovale e foggiate in guisa da prender la forma affusata.

Il rivestimento che si trova sopra quella faccia che limita superiormente il *ductus cochlearis* è fatto da un epitelio composto da cellule non tanto grandi, pochissimo rilevate, per lo più pentagonali. In alcuni punti fra queste cellule comuni si osservano piccoli gruppetti di due o tre cellule piccole, a protoplasma granuloso, facilmente visibili perchè si colorano con l'osmio e con l'oro. È difficile riconoscere i limiti fra questi ultimi elementi. Questo fatto ho veduto nei Cercopiteci e nell'Uomo, nè l'ho veduto nei numerosi roditori da me presi in esame.

Se la faccia che forma parte della scala media ha un rivestimento epiteliale, quella invece che corrisponde alla vestibulare ha un endotelio che è appena appena visibile, tanto sono sottili e membranacee le cellule che lo compongono. Ce ne svelano la presenza più che altro alcuni nuclei ovali, assai allungati, facilmente colorabili col carminio.

Il punto preciso di partenza della membrana del Reisner è quello in cui comincia a sollevarsi la prominenza dell'Huschke dalla *lamina spiralis*. Essa ha una larghezza maggiore verso l'apice della chiocciola, ove è anche meno distesa, che in basso presso il principio del *ductus cochlearis*. Da ciò, unitamente al fatto della maggiore altezza presentataci da quel lato del triangolo che contiene la *stria vascularis*, presso l'apice predetto, ed insieme all'allargamento di quell'altro su cui riposa l'organo del Corti, deriva che il *ductus cochlearis* è più largo nel suo complesso avvicinandosi alla lagena. Ciò almeno nelle Scimmie, da me esaminate a questo proposito, e nell'Uomo.

Il lato esterno del triangolo cocleare o della scala media è fatto dalla *stria vascularis*. Esso riposa sopra un tessuto particolare a cui si fissa anche l'orlo esterno della *membrana basilaris*, tessuto che corrisponde per il suo ufficio e per la sua posizione a quello del così detto braccio triangolare della cornice cartilaginea dei rettili e degli uccelli. La *stria vascularis* è composta da un epitelio speciale che presenta la particolarità di contenere vasi sanguigni relativamente numerosi fra le sue cellule. Il Retzius dimostrò prima degli altri una produzione simile, tranne nelle proporzioni, anche negli Alligatori, in corrispondenza di quella faccia del braccio triangolare che forma parte del *ductus cochlearis*.

La *stria vascularis* è un epitelio variamente foggiato a seconda del punto preciso in cui la si esamina. Più larga presso l'estremità della scala media, si continua per mezzo del *canalis reuniens Henseni* col sacchetto, si ristringe poi salendo verso la lagena e quivi anche nel maggior numero dei mammiferi si presenta più alta. In generale l'epitelio della *stria vascularis* nei preparati ha l'aspetto d'una striscia di tessuto con la superficie libera concava rivolta in maniera da guardar

Digitized by Google

verso l'asse della chiocciola. Nei mammiferi superiori la concavità predetta è più notevole nel mezzo del *ductus cochlearis* e minore in basso dove, come si vede bene nel Gatto, si adatta a ricuoprire una piccola sporgenza o monticello che s' inalza dal *ligamentum spirale* verso l' interno della scala media.

Il tessuto della *stria vascularis* è fatto da cellule epiteliali di varia altezza e di differente forma. Le cellule generalmente vi hanno la forma cilindrica e sono più alte nel centro di lei che presso le due estremità od orli; sia che si tratti di quello situato presso la membrana del Reisner o dell' altro confinante con la membrana basilare. Le cellule vi sono adattate in maniera tale da non formar la superficie libera tutta ad un pari, ma con qualche punto più qua e più là sollevato. Nel maggior numero dei casi tali sollevamenti corrispondono con la presenza di alcuni vasi sanguigni. Le cellule che compongono il tessuto della *stria vascularis* hanno qualche cosa di simile con quelle degli epitelii colonnari dei *plana semilunata*, e nei punti che contengono i vasi ci presentano qualche escavazioncella nel proprio protoplasma per poterli più facilmente alloggiare. Il nucleo non v' è sempre ad una medesima altezza, ma però nel maggior numero dei casi si trova presso il tessuto della parete, ossia in vicinanza del *ligamentum spirale*.

I vasi sanguigni per buona parte vi decorrono spiralmente, però ve ne sono taluni i quali, nei preparati che tagliano trasversalmente il *ductus cochlearis*, appariscono disposti secondo la loro lunghezza.

All' esterno della *stria vascularis* si trova, come si è detto, il tessuto corrispondente a quello del braccio cartilagineo triangolare. Esso è un tessuto fibroso foggiato in maniera da apparire, nelle diverse preparazioni che lo abbian tagliato in traverso, con la forma d' un triangolo la cui base allargata e concava è rivolta in fuori e l' apice più o meno acuto si prolunga in dentro, per servire alla inserzione esterna della membrana basilare.

Appunto per quest' ultima particolarità egli è conosciuto col nome di *ligamentum*, nome che poi è anche in parte giustificato dall' osservazione microscopica, la quale dimostra che nel seno di lui esistono non poche fibre che, specialmente dall'alto, convergono a confondersi nel punto in cui egli si continua con la membrana basilare e vi si attaccano come se fossero destinate a legarla. Egli ha uno dei suoi lati che limita il *ductus cochlearis* esternamente alla *stria vascularis*, ed un altro lo ha posto all' esterno della scala timpanica. Il primo di questi due, che è quello importante per noi a conoscersi, è più o meno concavo a seconda dell' altezza a cui si esamina. Però la sua concavità maggiore apparisce presso il mezzo della scala cocleare o del Corti, mentre nella metà che più si avvicina al *canalis reuniens Henseni* ed alle parti superiori del laberinto membranoso vi si trova un rilievo piuttosto piccolo, non ricoperto, specialmente nel

Digitized by Google

Gatto, da un epitelio composto di cellule colonnari e contenente vasi sanguigni. Le cellule che ricoprono questa parte sono piuttosto basse e fanno straordinario contrasto con gli elementi vicini, fra i quali son collocate, elementi che superiormente appariscono piuttosto granulosi e cilindrici, ed in basso sono chiari ed altissimi. Di questi ultimi me ne occuperò fra poco, allorchè sarà tempo di descriver quelle cellule che stanno all'esterno dell'organo del Corti.

Intanto, sempre a proposito della tessitura intima di questo *ligamentum spirale*, debbo aggiungere che la sostanza fondamentale vi apparisce fibrosa, e che fra lei vi si trovano non poche cellule variamente disposte.

L'elemento fibroso per la maggior parte si vede staccarsi dall'apice, come se provenisse dalla membrana basilare che, arrivata a contatto di questo si sfilaccica, per poi sparpagliarvisi. Le fibrille vi hanno un andamento diverso, recandosi il maggior numero in alto verso il punto d'inserzione della membrana del Reisner, alcune discendendo inferiormente a contornare la scala timpanica e poche dirigendosi direttamente in fuori. Vi è stato chi ha preteso riconoscere in questa tessitura le apparenze del tessuto muscolare liscio ed ha perciò fatto fare al *ligamentum spirale* l'ufficio d'organo d'accomodazione, capace cioè di esercitare una influenza sopra la membrana basilare e di tenderla quindi più o meno a seconda dei casi. Le mie osservazioni però, nonostante che sieno state eseguite sopra un buon numero di mammiferi di specie diversa, non mi hanno permesso di confermar tale ipotesi, non avendo potuto in alcun caso isolare, mediante i mezzi più differenti, una sola cellula che avesse decisamente i caratteri di quelle muscolari liscie. Anzi le cellule che vi son contenute hanno od una forma semplicemente ed appena appena affusata o vi si mostran rotonde. Sono affusate quelle poste presso l'apice del triangolo che rappresenta il *ligamentum spirale* in sezione ed invece appariscono rotondeggianti le altre che stanno presso la base. E per di più quelle affusate son disposte col loro maggior diametro nel senso stesso della direzione dell'elemento fibroso, mentre le altre si trovano sparse senza legge determinata all'esterno ed in quei punti nei quali anche l'elemento fibroso non ha più fibre rettilinee ma le ha invece curve e disposte a rete. La prima di queste due ultime particolarità ha contribuito non poco a far nascer l'idea della possibile esistenza di elementi muscolari lisci in questo ligamento spirale.

Nel tessuto di lui si trovano pure numerosi vasi sanguigni a percorrerlo. Taluni vi si dividono e distribuiscono, mentre altri invece vi passano solamente per recarsi in seno alla *stria vascularis*.

Il *ligamentum spirale* col tessuto epiteliale che lo riveste forma il lato esterno, come si disse, del triangolo che rappresenta il *ductus cochlearis* sezionato. Riunendosi in basso con la membrana basilare che ne forma il lato inferiore si costituisce quell'angolo che ho detto angolo esterno.

Digitized by Google

Però, siccome la riunione del *ligamentum spirale* e della membrana basilare, dal lato della scala media, non avviene bruscamente ma l'uno passa adagio adagio nell'altra, piuttosto che un vero e proprio angolo vi si vede un incavo aperto superiormente verso la membrana del Reisner. Quest'incavo, che più o meno marcato si trova in tutte le parti del *ductus cochlearis*, è quello che ha spinto alcuni anatomici a chiamarlo col nome di *sulcus spiralis externus*, per contrapporlo all'altro di *sulcus spiralis internus* dato ad un incavo simile che si trova fra la prominenza dell'Huschke e la *membrana basilaris* che si attacca all'*habenula perforata*. Il solco spirale interno a tutto rigore si può dir limitato fra il *limbus laminae spiralis* ed il punto in cui s'inserisce internamente all'osso la membrana basilare.

Adesso che abbiamo conosciuta la composizione della *lamina spiralis*, di quella del Reisner, del *ligamentum spirale* e della *stria vascularis* che lo riveste, non rimane altro che descrivere la membrana basilare con l'organo del Corti che vi sta sopra.

La membrana basilare negli altri vertebrati era mantenuta in posto perchè si attaccava agli orli della cornice cartilaginea. In questo caso ella si fissa invece per una parte all'*habenula perforata* con cui termina all'esterno la *lamina spiralis*, e dall'altra all'orlo interno del *ligamentum spirale*, orlo che è decisamente fibroso.

Questa membrana è facilmente soggetta a lacerarsi ed a spostarsi nel tempo che si prepara. Per conoscerne le particolarità occorre vederla distesa e sezionata, poichè altrimenti sarebbe difficile farsi un concetto preciso della maniera con cui vi si dispongono i diversi elementi che la costituiscono.

Tanto veduta di lato che di faccia ella non apparisce ugualmente larga ed alta nei varii punti del *ductus cochlearis*. È più stretta in prossimità del principio della chiocciola verso il luogo in cui sbocca il *canalis reuniens Henseni* e va a mano a mano allargandosi allorchè si avvicina al fondo cieco od apice della chiocciola che rappresenta la lagena profondamente modificata e priva della sua *macula* acustica. Ciò sta per l'appunto in ragione inversa di quanto abbiamo veduto a proposito della *lamina spiralis ossea* che era più larga in principio anzichè presso l'apice della chiocciola.

La membrana basilare ha due facce, ed è perfettamente distesa. Una di esse fa parte del *ductus cochlearis*, ed è ricoperta dal più complicato epitelio che si possa immaginare e l'altra invece compone la vôlta della scala timpanica ed ha un rivestimento caratteristico, abbastanza variabile nei diversi mammiferi, composto di fibre e di cellule e contenente un vaso sanguigno conosciuto col nome di vaso spirale, perchè, occupando sempre la medesima posizione, segue nei suoi avvolgimenti la membrana basilare sotto la quale riposa.

La tessitura di questa membrana è importante che sia bene cono-

Digitized by Google

sciuta perchè è sopra i caratteri che essa presenta che si è preteso trovare la spiegazione del modo con cui le onde sonore, arrivate fino al *ductus cochlearis*, riescono ad influenzare le molteplici fibrille nervose che si distribuiscono in una maniera veramente meravigliosa, come vedremo fra poco, nell'organo del Corti.

S'inserisce la membrana basilare alla così detta *habenula perforata* la quale altro non è che il limite esterno della *lamina spiralis* sottostante alla prominenza dell'Huschke. Essa è composta di varie parti che ci si svelano subito, quando la si esamina distaccata e distesa dopo di avere scacciato l'epitelio che la riveste. In lei si vedono infatti due parti, una cioè in cui non apparisce ben manifesta alcuna striatura ed un'altra nella quale si fanno evidenti numerose e ben distinte fibrille, tutte quante parallele che la percorrono in senso radiale, ossia che si portano verso il *ligamentum spirale* per approfondarvisi e poscia continuarsi con quelle che in questo vi abbiamo descritte.

La porzione della membrana basilare che presenta questa striatura dicesi zona pettinata ed incomincia subito al di fuori dei piedi dei pilastri esterni, ed è su lei che riposano le cellule del Deiters e quelle esterne di sostegno o dell'Hensen.

Nei preparati che ci fan vedere la membrana basilare tagliata perpendicolarmente, la si trova composta da più strati. Anche nelle Scimmie e nell'Uomo si distingue superiormente una linea netta che la separa dagli elementi del neuroepitelio, poi uno straterello di sostanza omogenea e quindi nella porzione sottostante apparisce un'altra linea nettissima dovuta alla presenza delle predette fibrille. In questo punto ed in qualche preparato vedonsi alcuni nuclei ovali dovuti a cellule di natura connettivale, poco distinti nei loro contorni. E sotto alle fibre della zona pettinata sta un altro strato omogeneo più o meno alto nei differenti mammiferi.

Nella membrana basilare si nota una superficie vestibulare ed una timpanica. Sopra quest'ultima riposano numerose fibrille connettivali descritte anche dal Nuel, dal Lavdowsky e dal Retzius, provviste di tratto in tratto d'una cellula che sembra affusata e che sono situate in direzione spirale, ossia secondo la lunghezza della membrana su cui riposano.

In mezzo a queste fibre, precisamente sotto al pavimento del *tunnel* del Corti, scorre un vaso sanguigno che pure, per il modo con cui si comporta, è detto spirale.

Sopra quella faccia della membrana basilare che è rivolta verso la scala vestibulare, ossia contro la *membrana tectoria*, si trova un epitelio assai rilevato complicatissimo che riceve le terminazioni nervose. Questo particolare rilievo epiteliale, corrispondente alla *papilla basilaris* dei batraci, rettili ed uccelli è conosciuto per i mammiferi col nome del suo scopritore ed è perciò detto organo del Corti.

Digitized by Google

Tutta quanta la superficie superiore della membrana basilare che dalla *lamina spiralis* va al *ligamentum spirale* è rivestita da un epitelio, i caratteri del quale però cambiano nei varii punti. Infatti questi si solleva particolarmente e si dispone in un modo complicato soltanto sopra un'area o striscia allungatissima della membrana basilare, appunto in prossimità del luogo in cui avviene l'unione di questa con la *lamina spiralis*. Nelle preparazioni che ci mostrano in sezione la scala media, noi distinguiamo sopra la membrana basilare una prominenza epiteliale, piuttosto convessa ed ai lati di lei un epitelio più basso che per i suoi caratteri si avvicina a quello comune di rivestimento di altre parti del laberinto membranoso.

L'organo del Corti è fiancheggiato all'interno da un epitelio di cellule piuttosto basse e che allontanandosi da lui gradatamente

FIGURA 77.

Organo del Corti della *Cavia cobaya*.

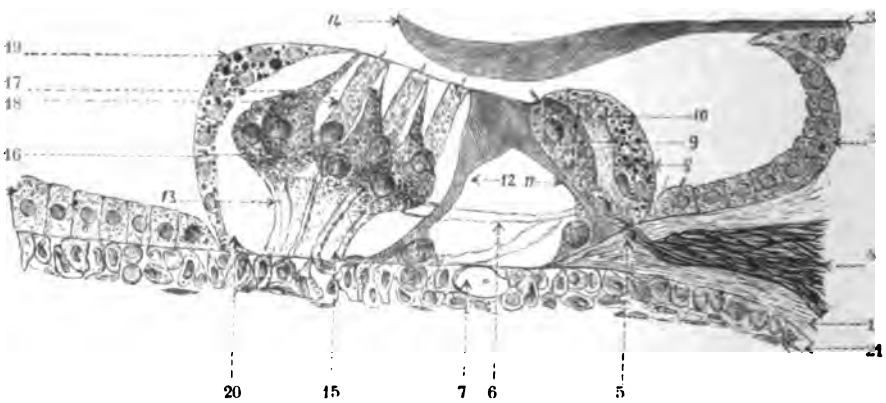

1. Lamina spiralis in cui si collocano i ramoscelli del nervo basilare per raggiunger l'organo del Corti. — 2. Sulcus spiralis internus. — 3. Estremità della prominenza dell'Huschke a cui si attacca la membrana tectoria. — 4. Nervo basilare. — 5. Fibre nervose che penetran nell'organo del Corti. — 6. Fibrille nervose in seno all'organo del Corti. — 7. Vaso spirale collocato sotto la membrana basilare. — 8-10. Cellule interne di sostegno. — 9. Cellula acustica interna. — 11. Pilastro interno. — 12. Pilastro esterno. — 13. Porzione cilindrica delle cellule del Deiters. — 14. Membrana tectoria. — 15. Fascetto filamentoso collocato nella parte centrale della porzione cilindrica delle cellule del Deiters. — 16-17. Porzione conica delle cellule del Deiters. — 18. Cellule del Corti. — 19. Cellule esterne di sostegno o dell'Hensen contenenti gocciolette di grasso colorato in nero dall'acido osmico. — 20. Spazio che nei preparati induriti riman vuoto fra le cellule del Deiters e quelle dell'Hensen. — 21. Cellule allungate a direzione spirale poste sotto alla membrana basilare.

scemano di altezza per rivestire il *sulcus spiralis internus*. All'esterno invece, ossia verso il *ligamentum spirale*, abbiamo cellule molto alte,

Digitized by Google

che in qualche caso vi si mostrano anche disposte in due strati e che talvolta contengono alcune gocciolette di grasso come, ad esempio, nella Cavia. Di queste particolarità scriverò fra poco, dopo aver detto dell'intima tessitura dell'organo del Corti che si estende per quasi tutto il *ductus cochlearis*, limitandosi soltanto poco prima del fondo cieco con cui questi termina nella lagena.

Quando si esamina l'organo del Corti nelle preparazioni ben riuscite e che lo hanno tagliato in traverso, si osserva subito che gli elementi vi presentano una distribuzione specialissima e diversa da quella conosciuta nella *papilla basilaris* degli altri vertebrati, incominciando dai batraci uro-

FIGURA 78.
Organo del Corti tolto dal *Felis domesticus*.

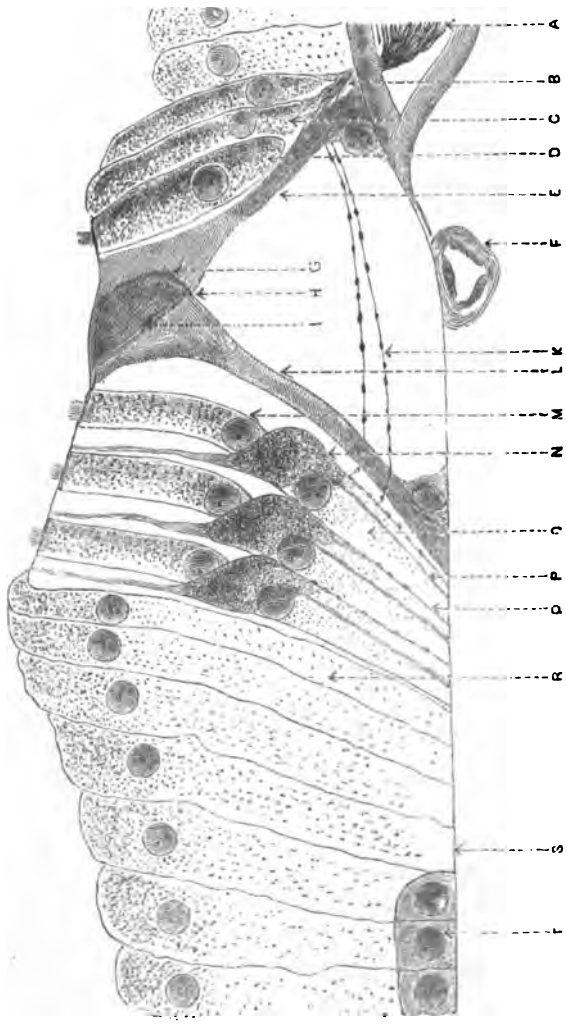

A. Nervo acustico prima che penetri nell'epitelio. — *B*. Nervo acustico appena appena penetrato nell'epitelio. — *C*. Cellula interna di sostegno. — *D*. Cellula acustica interna o del Corti. — *E*. Pilastro interno. — *F*. Vaso sanguigno situato lungo la membrana basilare. — *G*. Punto ove arriva la testa del pilastro esterno incastrandosi nella serie dei pilastri interni. — *H*. Apice dell'arco del Corti. — *I*. Sepimento o divisorio che staccandosi dalla serie dei pilastri interni s'insinua fra quelli dell'esterna. — *K*. Fibre nervose pallide con varicosità che traversan l'arco del Corti. — *L*. Pilastro esterno. — *M*. Cellula acustica esterna del Corti. — *N*. Cellula esterna di sostegno o del Deiters (*parte conica*). — *O*. La stessa cellula verso la base (*parte cilindrica*). — *P*. Apparente peduncolo della cellula del Corti. — *Q*. Linea che segna il limite fra due cellule vicine di sostegno o del Deiters. Lungo questa linea si vedono diversi puntolini che rappresentano le sezioni d'altrettante fibrille nervose. — *R*. Cellule esterne dell'epitelio indifferente. — *S*. Membrana basilare. — *T*. Cellule cubiche epiteliali costituenti un rilievo spirale.

deli. Infatti, mentre ho dimostrato che la papilla, come le creste e le macchie acustiche, è fatta sempre da due sole qualità di cellule, gli elementi

Digitized by Google

comuni di sostegno e le cellule capellute, gli uni e le altre in stretto rapporto di contiguità e che perciò non lasciano fra sè alcuno spazio vuoto, si trova adesso che nell'organo del Corti degli animali adulti apparisce una specie di *tunnel* prodottosi per l'allontanamento fisiologicamente accadutovi fra una parte e l'altra delle cellule che lo compongono. E mentre nella *papilla basilaris* degli altri vertebrati ebbi a riscontrare che le cellule di sostegno erano tutte quante presso a poco riferibili ad un medesimo tipo, nell'organo del Corti invece sono costretto a distinguerle in due varietà per la differenza grande che alcune presentano con altre. Debbo distinguervi i pilastri o cellule preposte a formare il *tunnel* del Corti e gli elementi del Deiters o comuni cellule di sostegno, capaci di sostenere e di fissare in posto quelle capellute od acustiche.

In seno all'organo del Corti per effetto dei così detti pilastri è scavata una specie di *tunnel* che lo percorre da principio alla fine. Questo *tunnel* ha la sua vôlta presso la superfice libera del neuroepitelio entro al quale si trova, mentre apparisce avere il pavimento lunghesso la membrana basilare.

Due lunghe file di elementi cellulari, pilastri, lunghe quanto l'organo del Corti, collocate fra loro ad una certa distanza sopra la membrana basilare si dirigono le une contro alle altre, e si raggiungono presso la superficie libera dell'epitelio che contribuiscono a formare in sì fatta guisa. L'unione di due opposti pilastri è conosciuta col nome di arco del Corti, ed il *tunnel* è formato da una serie straordinaria di questi archi, collocati l'uno a fianco dell'altro.

Ciascun arco non è centrale nell'organo del Corti ma situato in maggior vicinanza della *lamina* che del *ligamentum spirale*. I pilastri sono produzioni cellulari cilindroidi, che presentano una doppia curva: il numero loro non è lo stesso tanto nella fila degli esterni quanto nell'altra degli interni. Questi ultimi sono più piccoli e più numerosi. Per le valutazioni da me fatte sull'organo del Corti tolto alle Scimmie e guardato dalla sua superficie vestibulare, ho conosciuto che in più parti della *papilla spiralis* corrispondono quindici pilastri interni a dieci esterni, ossia ho trovata presso a poco giusta la proporzione che già indicarono diversi anatomici i quali scrissero che stanno i primi ai secondi presso a poco come tre a due. In ogni cellula cilindroide o pilastro abbiamo da rimarcare tre cose, un piede cioè, un corpo ed un capo od estremità superiore articolare. Per mezzo di quest'ultima i pilastri interni prendono stretto rapporto con gli altri esterni, mentre con la prima ossia col piede s'inseriscono alla membrana basilare presso l'*habenula perforata*. Fra i fori di quest'ultima s'impiantano i pilastri interni, mentre gli altri traggono la loro origine al di sopra del punto ove principia la zona pettinata che ho descritta nella membrana basilare. I pilastri interni sono generalmente più corti e più tozzi degli esterni, e son diretti

Digitized by Google

di dentro in fuori e di basso in alto. Sono più corti perchè nel luogo in cui essi si trovano, l'intero organo presenta un' elevatezza minore e perchè s'impiantano sopra l' *habenula perforata*, che sta ad un livello più elevato

FIGURA 79.

Organo del Corti del *Cercopytheous viridis*.

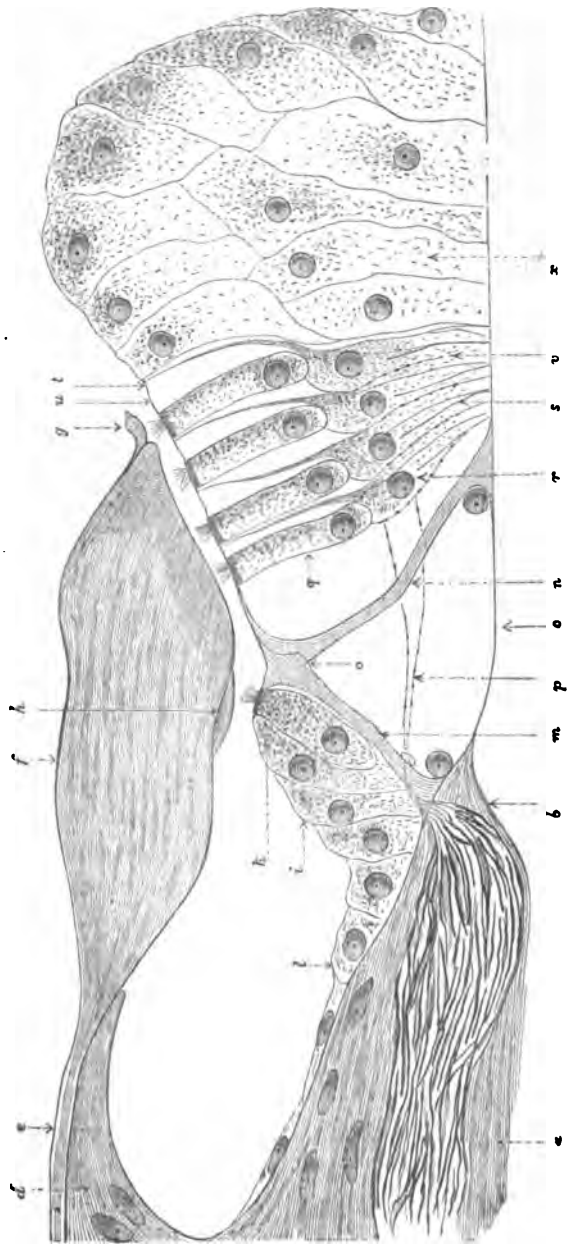

a. Habenula perforata nella quale si vedono i fascetti del nervo acustico che si dirigono verso l'organo del Corti. — *b.* Estremità esterna dell' habenula perforata. — *c.* Membrana basilaris. — *d.* Habenula sulcata. — *e.* Principio o punto d' inserzione della membrana tectoria. — *f.* Membrana tectoria. — *g.* Estremità libera esterna della rete filamentosa che trovasi sulla superficie della membrana tectoria. — *h.* Rigonfiamento posto al disotto della predetta membrana e corrispondente al punto ove si articolano i pilastri del Corti. — *i.* Cellula interna di sostegno. — *k.* Cellula acustica interna. — *l.* Epitelio indifferente interno. — *m.* Pilastro interno. — *n.* Pilastro esterno. — *o.* Parte ove si articolano i coni o teste dei due pilastri. — *p.* Fibre nervose che traversano l'arco del Corti. — *q.* Cellula acustica esterna. *r.* Cellula esterna di sostegno o del Deiters che si prolunga in alto per mezzo d' un' apofisi fino alla membrana reticularis. — *s.* Apparente stelo di congiunzione delle cellule acustiche. — *t.* Estremità superiore d' una cellula del Deiters e sua aderenza alla membrana reticularis. — *u.* Membrana reticularis. — *v.* Punteggiatura dovuta alla sezione di alcune fibrille nervose che scorrono fra le varie file cellulari disposte nella parte esterna dell' organo del Corti. — *x.* Prominenza formata dalle cellule di sostegno esterne o dell' Hensen.

della membrana basilare. Sottili abbastanza in tutto il loro corpo si rigonfiano agli estremi ossia al piede ed al cono articolare o capo. Differiscono, oltrechè per una lunghezza diversa, gli esterni dagli altri per la forma, per

Digitized by Google

il volume e sopra tutto per la configurazione della loro estremità articolare. Se per un lavoro di questo genere basta che io ricordi semplicemente in qual maniera si presentano disposte le due varietà di pilastri, dove s' impiantano ed in qual modo stanno in rapporto col loro nucleo e col protoplasma che scarsamente li circonda alla base, non posso fare lo stesso per rispetto al cono o capo articolare, tanto più che l' attenzione dei micrografi si è troppo poco fermata a studiare questo punto così importante per la conformazione dell' organo del Corti.

Ciascun pilastro tanto della fila esterna che dell' interna è composto d' una porzione centrale apparentemente fibrillare, ravvolta tutta all' intorno da uno strato di protoplasma. Quest' ultimo è abbondante presso la loro base, ove appunto è contenuto il nucleo che sta dentro ed in basso del così detto *tunnel* del Corti e presso l' estremità superiore o capo. Lungo il corpo del pilastro il protoplasma è disteso in uno straterello tanto sottile, da esservi difficilmente riconoscibile.

Le cellule conosciute col nome di pilastri vengono fra loro a contatto reciproco, formando una disposizione a mosaico, sul centro di quella parte della membrana basilare che è nel mezzo del pavimento del *tunnel*, e si uniscono in alto per formar la vôlta di questo. Prima di entrare a discorrere la maniera con la quale i due capi degli opposti pilastri si pongono a mutuo contatto, formando un' articolazione tanto solida da non esser così facilmente disciolta, mi resta a dire che, nella lunga serie che occorre per formare il *tunnel* del Corti, i pilastri delle due file si toccano fra loro in maniera diversa all' esterno ed all' interno. I pilastri interni si avvicinano molto in corrispondenza dei loro piedi, si allontanano col corpo e si pongono a mutuo contatto con l' estremità articolare, di maniera che fra due di essi contigui rimane sempre una stretta fessura ellittica, chiusa in alto ed in basso, fessura che dà passaggio alle fibrille nervose che traversano l' arco del Corti per raggiungere le cellule acustiche esterne. I pilastri esterni invece più ravvicinati alla base, o piede che dir si voglia, si allontanano al solito durante tutto il tratto che è percorso dal loro corpo nell' accostarsi ai coni articolari. Però in questo caso non si toccano superiormente in tutta la loro estensione, nè si cementano gli uni con gli altri vicini come avviene nel caso di quelli ricordati per primi. Ma di questa particolarità debbo occuparmene in seguito e sarà appunto allora che potrò farla comprendere facilmente.

Ritornando dunque al punto capitale dell' anatomia relativa all' arco del Corti, non posso fare a meno di affermare che la medesima non è stata conosciuta e studiata prima delle ricerche che io vi ho praticate nell' anno 1881 e che in parte feci conoscere nel dicembre dell' anno consecutivo e nel giugno del 1884. Fino ad oggi in tutte quante le diverse e bellissime Memorie venute a mia notizia, è trascurato lo studio dell' articolazione dei pilastri interni ed esterni, e sembra che gli anatomici siano sicuri del fatto loro e siansi quasi data una parola d' ordine.

Digitized by Google

Infatti, studiando anche i più recenti lavori, vi si trova espresso il concetto che i pilastri interni si applicano semplicemente ed estesamente con la loro faccia concava e con la loro placchetta sopra la testa rigonfiata del pilastro esterno, e che perciò non vi si trovano i caratteri di una vera e propria articolazione. Fra i più recenti scrittori il Coyne in due Memorie distinte, il Lavdowsky, il Nuel ed il Retzius o lasciano presso a poco capire quanto ho già detto o passano senza dir motto dell'argomento indicato. Anzi taluni ci fanno anche dai loro disegni, perfettissimi nel rilevare altre particolarità, travedere che non si sono occupati di questo punto importante più di quello che avessero fatto gli antichi e ci dimostrano che non sono stati disegnatori esatti e fedeli, quando si sono posti a ritrarre le forme presentate dalla parte più alta dell'arco del Corti. Il solo Gellé [1] a questo proposito sembra che abbia veduto qualche cosa più degli altri ma in un modo incompleto, ed in una sua comunicazione alla Società di Biologia ha, con poca sorte e sostenendo l'opposizione del Pouchet, affermato che il rapporto superiormente presentato dai pilastri del Corti non è tanto semplice e quale a tutta prima può apparire. Egli ha creduto che ambedue i pilastri superiormente terminassero con una testa arrotondata e sostenuta da un collo delicatissimo, obliquamente diretto e paragonabile al collo ed alla testa del femore. Ha poi ammesso che due teste dei pilastri esterni abbracciassero la testa ed il collo di un pilastro interno. Quantunque il Gellé non sia nel giusto, e quantunque basti ad infirmare la sua dottrina la sola considerazione che il numero dei pilastri esterni non è uguale a quello degli altri, cosa d'altronde necessaria per sostenere la sua opinione, pure ha colpito nel segno più di tutti, quando ha sostenuto che le teste articolari in un certo qual modo vengono ad incastrarsi fra loro. La sua comunicazione passando inosservata, non si è fino ad oggi potuto vedere ciò che vi fosse in lei di buono e quanto vi fosse di difettoso. Il merito di lui per lo meno è stato quello di aver tenuto conto di certe apparenze che erano o completamente sfuggite agli altri scrittori o che, se vedute, non si erano stimate degne di esser prese in esame.

Quantunque le mie indagini mi abbiano portato a resultati grandemente diversi da quelli del Gellé, pure ho creduto debito d'imparzialità il ricordarlo, come il solo micrografo che abbia preso a sostenere a questo proposito una dottrina opposta a quella enunciata da tutti gli altri. Nel riferire le mie osservazioni è necessario che descriva separatamente le teste o coni articolari delle due serie di pilastri, tanto più che gli esterni si presentano conformati in modo diverso dagli altri. Dirò subito che la serie dei pilastri interni è destinata a formare un insieme di cavità o piccole logge entro le quali vengono ad insinuarsi le parti superiori rigonfiate dei pilastri esterni. Ciascuna loggia non è formata da

[1] Gellé, Gazette hebdomadaire de Médecine et de Chirurgie, n. 32, 1879.

Digitized by Google

uno, ma da due e talora da tre pilastri interni, mentre ne riceve uno esterno soltanto. Questo fatto, come si vede chiaramente, concorda a capello con l'altro rappresentato dalla differenza numerica che passa fra i pilastri interni e gli esterni.

Il capo articolare dei pilastri interni del Coniglio, Gatto e Cercopiteco, capo molto sviluppato in confronto del loro corpo, è senza dubbio più complicato di quello degli altri. In lui, come ho fatto altra volta, credo bene di dovere distinguere sei facce, delle quali una superiore libera, una inferiore per mezzo della quale si riunisce al corpo, una esterna ed una interna, una rivolta verso quella parte per cui si ascende volendo guadagnar l'apice della chiocciola e l'altra situata in maniera precisamente opposta. Per queste due ultime facce i singoli pilastri interni si pongono in rapporto con i loro vicini, mentre per mezzo dell'interna vengono a contatto delle cellule acustiche corrispondenti e con l'esterna e con una laminetta derivata dalla loro superficie superiore formano tante cellette od acetaboli destinati a ricevere le teste rigonfiate di quei pilastri che stanno di contro ad essi ed in fuori. Non meritan molta attenzione le loro facce laterali: per mezzo di queste i pilastri interni si riuniscono in alto abbastanza tenacemente fra loro, ma non in modo tale da essere impossibile il distaccarli. È inutile che si discuta intorno alla conformazione della faccia inferiore essendo questa virtuale, perchè, in tal punto e senza interruzione, il capo del pilastro si continua col corpo. Posso dire tutto al più che ella corrisponderebbe ad un piano tirato perpendicolarmente all'asse del pilastro, laddove questi verso la sua parte superiore comincia a rigonfiarsi.

Così pure poco importa sapere che la faccia interna si pone in rapporto di contiguità con le cellule acustiche interne e che queste in parte vi si distendono sopra. Rispetto all'articolazione delle due varietà di pilastri meritano soltanto di richiamare la nostra attenzione la faccia superiore e l'esterna dei pilastri interni. La superficie superiore del cono o capo articolare è pianeggiante, rettangolare, limitata ai lati da due contorni rettilinei, che appariscono a sufficienza marcati nel maggior numero dei casi. È piuttosto piccola, quando non si considerino i prolungamenti che si staccano da lei per recarsi l'uno verso le cellule acustiche interne e l'altro verso la *membrana reticularis*, che è destinata a mantenere in posto gli elementi del Deiters e del Corti. Di questi prolungamenti, dei quali uno è rivolto in fuori e l'altro verso la *lamina spiralis*, apparisce molto più notevole il primo del secondo. Con quello si vengono a ricuoprire totalmente i coni articolari dei pilastri esterni, con questo appena si separano fra loro le estremità superiori delle cellule acustiche interne. Quello si trova sopra tutti quanti i capi dei pilastri interni, questo soltanto sopra la maggior parte. Il prolungamento rivolto in fuori si stacca dalla superficie superiore del pilastro a guisa d'una laminetta trasparente, sottilissima, limitata ai lati da due linee

Digitized by Google

rette che si continuano con le altre che segnano i confini laterali delle singole estremità superiori dei pilastri interni ed è largo quanto la faccia dalla quale deriva. Questa laminetta, a mo' d' un tettino, si avanza verso l' esterno della scala cocleare e, per adattarsi al disopra dell' altro pilastro, che deve ricuoprire in parte, s' incurva leggerissimamente, presentandosi con una poco marcata concavità rivolta verso la *membrana basilaris*. Nelle Scimmie la si mostra, come si può vedere nelle relative figure, abbastanza estesa nel senso radiale, come pure la vi apparisce sottilmente striata in questa medesima direzione, allorquando la si possa studiare da sola o nei preparati che furono sottoposti al trattamento dell' acido osmico. Essendo sottile, essendo parallele le sue facce, superiore ed inferiore, ed essendo trasparente la sua sostanza, è possibile in alcune preparazioni ben riuscite ed esaminate dal lato della superficie vestibulare distinguere, a traverso tal laminetta, una parte del sottostante cono articolare del pilastro esterno e specialmente quell' apofisi o bastoncello con la quale egli si rivolge in fuori per attaccarsi poscia ad una estremità delle falangi dalle quali si compone la *membrana reticularis*. Il tettino o prolungamento predetto termina all' interno facendo seguito, come ho già notato, con la faccia superiore del pilastro, ed all' esterno viene a toccare i primi *tondi* od anelli e ad aver fine in corrispondenza dei punti che si trovano intermedii a questi in sì fatta membrana. In tal guisa resulta che i pilastri interni soltanto hanno una superficie superiore libera, e capace di porsi magari a contatto della membrana del Corti, superficie che si estende dalla fila delle cellule acustiche interne alla prima serie di quelle ascendenti o cellule acustiche esterne.

All' interno però non tutte quante le facce superiori di questi pilastri si prolungano in quella cortissima apofisi arcuata destinata a formare i limiti di separazione fra una ed un' altra cellula acustica. Ciò è naturale dal momento che il numero dei pilastri interni supera quello delle cellule acustiche che vi corrispondono. Quindi la predetta apofisi si riscontra solo in tanti pilastri quante sono queste ultime, e siccome queste sono collocate regolarmente ed equidistanti fra loro, così accade ancora che non in ogni pilastro interno, provvisto di tal corto prolungamento, lo si trovi nel medesimo punto preciso. Sì fatta particolarità, conosciuta del resto dal maggior numero dei moderni scrittori, corrisponde a capello con l' altra che si osserva come mezzo di separazione fra le singole teste dei pilastri esterni. Pare impossibile che dal conoscimento di lei non siasi scoperta prima anche la conformazione alla quale voglio alludere!

L' insieme di simili prolungamenti nelle Scimmie e nell' Uomo è tale che forma nella parte superiore ed interna di questi pilastri una specie di listerella bucata, nei *tondi* o fori della quale s' insinuano le estremità superiori delle cellule acustiche interne.

Digitized by Google

La faccia esterna, ossia quella per mezzo della quale i pilastri interni si articolano con gli esterni, è piuttosto concava e la sua concavità è diretta in maniera da guardare in fuori verso il *ligamentum spirale*. Questa loro concavità è limitata in alto dal tettino che abbiam veduto staccarsi dalla faccia superiore e che insieme con lei forma quella doccia larga, capace di accoglier tutte quante le teste degli esterni pilastri, doccia che però è divisa in tanti scompartimenti od acetaboli da piccole ed incomplete tramezze. Già in altre due Memorie ebbi a discorrere questa particolarità da me primitivamente dimostrata ed ebbi a dire che nel Gatto e nel *Cercopythecus viridis* i pilastri interni presentano la loro faccia esterna concava. Dissi pure che la maggior parte di loro ci faceva vedere come su questa medesima si inalzi una tramezza, perpendicolare alla superficie di lei, che, staccatasi dal disotto del tettino, si porta in basso fin quasi al punto dove la testa o cono si confonde col corpo. Questa tramezza o divisorio è molto sottile nel Gatto ed è d'aspetto grossolanamente triangolare. In lei si distinguono tre lati, dei quali due sono aderenti ed uno soltanto è libero. Quello superiore si confonde in alto col tettino che serve a ricoprire i capi dei pilastri esterni, quello interno con la faccia esterna o concava del pilastro interno e l'altro è reale, libero e leggermente convesso, discendendo dall'alto in basso e dal di fuori volgendosi verso la *habenula perforata*.

E sempre a questo proposito ebbi a dire che non tutte quante le facce esterne o concave erano provviste di questa tramezza, ma che ta-

Figura 80.

Pilastri isolati dall'organo del Corti del *Felis domesticus*.

1. Pilastro esterno. — 2. Piede di tal pilastro. — 3. Suo capo che va ad attaccarsi alla membrana reticolare. — 4. Suo nucleo. — 5. Pilastro interno composto. — 6. Suo tettino. — 7. Sepimento o divisorio che si stacca dalla sua faccia esterna. — 8. Piede del pilastro interno. — 9. Nucleo del pilastro interno. — 10. Pilastro interno semplice, ossia non provvisto del sepimento indicato in questa figura dal numero 7.

lune ne difettavano, e spiegai tal fatto affermando che simile condizione dipendeva dalla necessità di formare con i pilastri interni un numero di

Digitized by Google

acetaboli proporzionato, non al numero loro, ma sivvero a quello degli esterni. Perciò ricordai ancora d'aver trovato che alcune facce esterne dei pilastri interni erano sprovviste di sì fatte appendici, e che non tutte quante ce le mostravano in un medesimo punto. Così vidi che questo divisorio in un caso si staccava dal mezzo della faccia esterna, mentre in un altro vi era un poco eccentrico ed in altri casi finalmente si vedeva sugli orli di lei. Naturalissima e singolare ad un tempo mi apparve la disposizione indicata, e la riconobbi la più adatta a mantenere in posto le teste di ambedue le varietà di pilastri, in unione ad un cemento intercellulare che, secondo gli altri scrittori, serve da solo a mantenerli tanto tenacemente riuniti. Simili tramezze, riconosciute da me più che in qualsiasi altro animale bene sviluppate nel Gatto, mi apparvero manifeste anche nella Cavia, nel Topo, nei Pipistrelli e nel Cane.

Io giunsi alla conoscenza delle particolarità ricordate esaminando tre specie di preparati, quelli cioè che, dimostrandomi tutto quanto l'organo del Corti, lo avevan tagliato in senso radiale; gli altri che me lo mostravano disteso per lungo tratto e semplicemente distaccato con la membrana basilare dalla *lame des contours* e dalla *lamina spiralis* ossea e gli ultimi, del resto rarissimi ad ottenersi, nei quali i diversi elementi di lui vi si vedevano separati e non alterati, dopo aver soggiaciuto ad un processo di macerazione.

Figura 81.

Tre pilastri interni isolati dall' organo del Corti del *Felis domesticus* veduti dal basso all' alto.

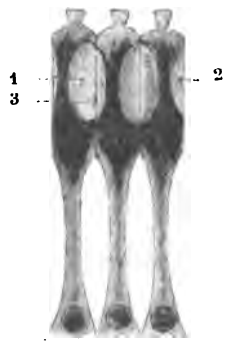

1. Escavazione formata dall' insieme di due pilastri interni e destinata a ricever la testa di un pilastro esterno. — 2. Parte d'una escavazione simile alla precedente e che per esser completata avrebbe bisogno del concorso di un altro pilastro. — 3. Linea indicante il luogo di unione di due pilastri contigui.

Ottenni la certezza che esistono anche nelle Cavie e nell' Uomo i fatti indicati per mezzo dei due primi modi soltanto, non essendomi riuscito isolare i pilastri altro che nel Gatto e nei Cercopiteci. Di rado avviene

Digitized by Google

l'isolamento completo fra i pilastri delle due varietà, poichè questi fragilissimi, invece di separarsi, si rompono in vicinanza dei loro coni articolari. Non è possibile, altro che a furia di tentativi, cogliere il momento preciso e favorevole per isolarli.

Nè per questo la convinzione che mi son formata intorno alla tessitura corrispondente dell' Uomo è meno forte. Mentre son sicurissimo di quel che dico a tal proposito, non rimango in dubbio un istante per affermare che simili fatti non avrei scoperti anche in noi senza averli prima conosciuti negli altri mammiferi, nei quali potei riscontrare isolati ed intatti i pilastri delle due varietà.

Nel *Cercopythecus viridis* sono veramente notevoli a questo riguardo due fatti i quali, mentre in sostanza non cambian l' essere delle cose, pure ne modificano in certo qual modo alcune apparenze, da costringermi a dirne qualche parola. Innanzi tutto è da far conoscere come il tettino nel quale all' esterno prolungasi la faccia superiore dei pilastri interni, sia alquanto più lungo di quello degli altri animali, e come le singole tramezze non si presentino quali si scorgon nel Gatto, quantunque abbiano i medesimi punti di adesione alla faccia esterna ed al tettino predetto. La differenza massima consiste nell'essere il lato esterno della tramezza o divisorio delle Scimmie, ossia quel lato che è libero, un po' diverso dall' altro che riconobbi esser convesso e diretto d'alto in basso e di fuori in dentro nel Gatto. Nelle Scimmie la tramezza si stacca pure dal tettino e si porta sulla faccia esterna del cono articolare, ma il limite anteriore di lei, che sta fra due pilastri esterni contigui, è sinuoso ed ha la forma di una S italica rovesciata ed inclinata secondo il solito e come negli altri casi.

Ma la differenza non è soltanto questa, poichè la tramezza non si presenta ugualmente grossa nelle sue varie parti. Sottile nella parte più alta diventa un poco più massiccia nel dirigersi verso il corpo del pilastro interno, ed in corrispondenza specialmente della metà inferiore dell'orlo libero. In favore di sì fatta particolarità abbiamo dati sicuri non tanto dall' esame delle preparazioni ottenute sezionando l' organo del Corti in senso radiale, quanto da quello delle altre che ci presenta l' organo stesso tutto intiero e soltanto staccato dalla lamina spirale e dalla *lame des contours*. In queste ultime specialmente, se le si esaminano dall'alto al basso, ossia se osserviamo la faccia libera o vestibulare dell' organo del Corti, si vedono alcune linee poste fra due coni o capi contigui dei pilastri esterni, dirette in senso radiale, linee che ho rappresentate in una delle figure che dimostrano la membrana reticolare e nella quale apparisce altresì come esse, sottili in principio od all' esterno, ingrossino passando in un corpo affusato nel momento in cui si avvicinano al punto ove si trova la faccia esterna dei coni o capi dei pilastri interni. Del resto, esaminando la superficie vestibulare dell'organo isolato del Corti, è facile accorgersi che le predette linee non arrivano fino al limite esterno

Digitized by Google

dei tettini e tanto meno a quello dei bastoncelli, nei quali terminano i pilastri esterni per andare a raggiungere l'estremità d'una falange. È facile altresì accorgersi che le medesime non appariscono ben distinte quando si esamina la superficie libera dell'organo predetto, ma che si mostrano soltanto quando, col girar la vite del microscopio, si abbassa l'obiettivo per esaminarvi le parti centrali. In questo caso si vede anche comparire quella linea che segna i confini fra la faccia esterna dei coni interni e la corrispondente degli altri che le stanno di contro.

In una parola io ritengo che i pilastri interni, nei varii mammiferi da me esaminati, formino, per ricevere l'estremità superiore di quelli esterni, altrettante nicchie proporzionate al volume di questi, e che sì fatte nicchie sieno principalmente derivate dalla presenza di quelle tramezze da me descritte. Le tramezze che nel Gatto si prolungano assai fra i coni articolari dei pilastri esterni si avanzano un po' meno nel *Cercopythecus* e nell'Uomo, ma anche in questi esse dividono distintamente il punto dove si articola un pilastro esterno da quello ove s'incastrano i suoi due vicini.

È adesso il momento che mi occupi dei coni articolari dei pilastri esterni. Sarebbe cosa soverchiamente artificiosa distinguere anche in questi le sei facce come in quelli degli altri. Giova meglio dire che i medesimi sono piccoli rigonfiamenti, convessi da quella parte che è destinata a corrispondere alle nicchiette preparate loro dai capi dei pilastri interni, ed un poco concavi dal lato che sta rivolto verso le cellule del Deiters. I coni dei pilastri esterni sono più larghi degli altri sopra descritti, e perciò anche meno numerosi. Conformati in modo da essere accolti con la loro parte convessa nella nicchietta o cavità articolare, si continuano in basso ed in fuori col corpo del pilastro esterno, mentre in alto e sempre in fuori si stacca dai medesimi il bastoncello, che è un apofisi piuttosto schiacciata, posta sotto ai tettini dei pilastri interni e diretta verso la *membrana reticularis*, ove si attacca ad una sua falange, dopo aver sorpassato la prima fila degli anelli o *tondi* che ricevono le cellule acustiche ascendenti. Questo bastoncello, nato dal cono articolare un po' al di dentro della metà dei tettini che lo ricuoprono, è appena appena visibile nei preparati i meglio riusciti. Dopo d'aver fatto reagire l'acido osmico e la soluzione di bicromato potassico, si può vedere che tali bastoncelli in alcuni casi appariscono striati nel senso della loro lunghezza.

Il cono articolare esterno è fatto da una sostanza molto meno omogenea e molto meno splendente di quella dell'interno: si presenta sempre granelloso e striato in alcune sue parti, come, ad esempio, verso la porzione concava e verso il colletto, mediante il quale si riunisce al corpo del respettivo pilastro. In alcuni animali questo fatto si esagera normalmente anche negli individui adulti. Anzi mi basti ricordare come nella Cavia sia voluminoso il cono articolare esterno, e come sia compo-

Digitized by Google

sto di una sostanza granellosa, percorsa longitudinalmente da sottili fibrille che le provengono dal lato della *membrana basilaris.*

Le accennate disposizioni, riguardanti l'articolazione dei pilastri fra loro, s' intendono benissimo anche studiando lo sviluppo di questo organo acustico. Si vede infatti che, appena comparse, le due cellule destinate a formar gli archi del Corti sono più larghe verso la *membrana basilaris* e più strette in alto. Si vede ancora che le medesime, collocate in principio a fianco l' una dell' altra, si dispongono poscia in maniera tale che la parte superiore della cellula interna crescendo vada a ricuoprire l' estremità corrispondente di quella esterna, al tempo stesso che nel maggior numero dei casi essa s' intromette con uno sprone della sua sostanza fra due coni articolari esterni contigui. Sì fatta particolarità, del resto, è facile a riconoscersi studiando lo sviluppo dell' organo del Corti, e specialmente la si dimostra assai bene quando si prenda in esame la chiocciola d' un Cane nato da poco. In questo caso possiamo seguire sopra uno stesso individuo le sopra indicate modalità, perchè nel primo mezzo giro di spira troviamo che i pilastri si presentan già articolati nel modo predetto, mentre nella parte più alta o nel giro superiore vicino alla lagena si osserva che l' arco non ancora è formato, e che le cellule destinate a comporlo sono sempre fra loro a mutuo contatto.

Studiati i pilastri ed il modo col quale i medesimi si dispongono per formare il *tunnel* del Corti, ho da discorrere due altri punti capitalissimi per la tessitura intima di questo organo, ossia le cellule acustiche e le cellule di sostegno che lo fiancheggiano tanto all'esterno quanto all' interno e l' andamento delle fibrille nervose e la terminazione di queste presso gli elementi di lui. Ai lati del *tunnel*, come è dimostrato nelle figure precedenti, stanno in più file elegantemente disposte alcune cellule le quali, appunto per occupare una posizione od al di dentro od al difuori dell' arco del Corti, sono state dette esterne od interne. Tanto le une che le altre sono di due varietà distinte ossia fra esse vi sono gli elementi acustici e le cellule di sostegno. Le cellule acustiche, indicate col nome di elementi del Corti, si dicono ancora cellule sensitive o capellute, mentre le cellule esterne di sostegno sono generalmente note col nome di elementi del Deiters. Fra queste cellule di sostegno, s' intende bene, non son comprese quelle dell' Hensen, poichè adesso non intendo occuparmi di altri elementi all' infuori di quelli che strettamente son necessari a comporre l' organo del Corti.

All' interno del *tunnel* dunque, fra questo e l' epitelio indifferente che riveste il *sulcus spiralis*, si trovano le cellule acustiche e le cellule di sostegno. Queste ultime vedonsi generalmente in due o tre file e sono rappresentate da elementi allungati, più larghi superiormente che laddove s' impiantano sopra l' *habenula perforata*. Hanno un bel nucleo rotondo ora situato presso il piede ed ora verso la loro metà: sono gra-

Digitized by Google

nellose e si presentano più riccamente protoplasmatiche delle contigue cellule indifferenti. Verso l' alto s' incurvano in modo da contribuire con la loro superficie libera al progressivo inalzamento dell' organo del Corti, il quale, come sappiamo, conserva qualche cosa della forma della *papilla basilaris*, da cui deriva, ed è perciò convesso dalla parte della scala vestibulare.

Fra queste cellule di sostegno, che s' impiantano sopra l' *habenula perforata* proprio in vicinanza dei fori di lei, ed i pilastri interni, stanno le cellule acustiche interne, e vi si trovano sopra una fila soltanto. Quantunque il Retzius abbia scritto che qualche volta nel Coniglio queste cellule esistono sopra a due file, e quantunque a me sia capitato di osservare certe apparenze favorevoli a tale opinione, pure son lontano da potermi esprimere a questo proposito in modo sicuro, avendo sempre osservato che tali apparenze mi si presentavano nei preparati fatti isolando l' organo del Corti e non già negli altri ottenuti dopo averlo sezionato. Queste cellule acustiche sono un po' meno lunghe delle altre esterne, si presentano quali elementi grossolanamente cilindrici, provvisti d' un nucleo rotondo bellissimo, sormontate da una quantità di pelettini ed appoggiate sopra i pilastri interni in maniera da essere rivolte con la loro superficie libera verso l' alto ed infuori contro la *membrana tectoria*. Non si vedono tanto facilmente isolate da quelle di sostegno, nè riesce facile dimostrare la loro connessione con qualche fibrilla nervosa. Hanno un protoplasma che diventa granelloso e piuttosto scuro dopo il trattamento con l' acido osmico.

I pelettini che fuoriescono dalla superficie libera sono, è verissimo, un tantino più lunghi degli altri che stanno sopra le cellule acustiche esterne. Sì fatte appendici hanno un' egual grossezza dal loro principio alla fine, ove terminano come se fosser troncate, e son disposte sopra la superficie della cellula in modo da formarvi una linea curva molto più aperta dell' altra composta dai pelettini delle cellule acustiche esterne. La linea curva predetta ha la sua concavità rivolta dal lato opposto all' asse della chiocciola.

A proposito sempre di queste cellule debbo aggiungere esser cosa facile il riconoscere che la loro superficie superiore non è rotonda ma ellittica, e che gli estremi del diametro principale di questa quasi toccano le parti corrispondenti degli elementi contigui. I pelettini, che sono generalmente in numero di otto o dieci, vi formano quella linea curva già indicata che ha i suoi limiti in vicinanza delle due estremità dell' ellisse.

Non è tanto facile riconoscere come terminino in basso le cellule acustiche interne, nè mi è stato possibile stabilire con certezza se esse inferiormente finiscano con una callotta o con una corta appendice congiunta ai filamenti nervosi.

Così ho finito di parlare delle forme cellulari costituenti la parte in-

Digitized by Google

terna dell' organo del Corti, non restandomi a tal proposito altro che discorrere il tragitto che vi presentano i nervi. Di questo fatto è miglior partito ch' io mi accinga a ragionare dopo che avrò descritte le cellule acustiche ascendenti od esterne e quelle del Deiters, e quando sarà il caso di occuparsi delle terminazioni nervose osservabili in sì fatto neuroepitelio.

Se prima di descrivere le cellule acustiche ascendenti o del Corti e le cellule di sostegno o del Deiters volessi citar tutte quante le opinioni che hanno a questo proposito dominato nella scienza nostra, io mi troverei costretto ad allungar di troppo questa Memoria. Mi limiterò per tale effetto a ricordare soltanto le opinioni dei più valenti micrografi che hanno studiato quest' apparecchio complicatissimo. Dopochè il Corti[1] nella parte esterna di quest' organo vide tre file di cellule, Deiters[2] ne descrisse altre parimente disposte in tre file ed alternate con le prime. Questi, oltre le cellule del Corti che ritenne esser cilindriche per un buon tratto e terminanti in basso con un' apofisi o stelo di congiunzione che s' attacca alla *membrana basilaris*, osservò un' altra varietà di elementi provvisti dai due lati opposti di un lungo e sottil filamento, e non diversi da una cellula gangliare bipolata. Tali elementi apparvero assai lunghi e con il protoplasma abbondante composto di finissimi granellini. Tanto le cellule del Corti che le altre che egli aveva per primo descritte chiamò capellute. Queste ultime andrebbero con un' apofisi ad attaccarsi alla *membrana reticularis*, e con un' altra a gettarsi nel così detto stelo di congiunzione della cellula acustica più vicina. L' apofisi periferica o superiore fu veduta fino dai primi tempi dirigersi in senso spirale, ossia in alto ed in direzione della lagena, anzichè progredire in linea retta come fanno le varietà cellulari che fin qui ho descritte in quest' organo.

Hensen[3] ritenne che la parte esterna dell' organo del quale mi occupo fosse pure composta delle due specie cellulari accennate, ed anzi ammise che la *lamina reticularis* dovesse considerarsi come la terminazione superiore degli elementi del Deiters. Trovò poi che gli steli inferiori di queste cellule son limitati da contorni irregolari ed hanno una massa protoplasmatica granellosa. Rosenberg[4] credè che le cellule del

---

[1] Corti, *Recherches sur l'organe de l'ouïe des mammifères.* (Zeitschrift für wissenschaftliche Zoologie herausgegeben von Siebold und Kölliker. Dritter Band. Zweites Heft). Leipzig, 1851.

[2] Deiters, *Beiträge zur Kenntniss der lamina spiralis membranacea der Schnecke.* (Zeitschrift für wissensch. Zoologie, Bd. X, pag. 1, 1860).

[3] Hensen, *Zur Morphologie der Schnecke des Menschen und der Säugethiere.* (Zeitschrift für wissensch. Zoologie, Bd. XIII, pag. 139), 1863.

[4] Rosenberg, *Untersuchungen über die Entwickelung des Canalis cochlearis der Säugethiere.* Dorpat, 1868.

Digitized by Google

Deiters fossero fusiformi ed indipendenti da quelle del Corti. Boettcher[1] descrisse ambedue le predette varietà come cellule acustiche e chiamò le prime cellule uditive discendenti esterne e cellule uditive ascendenti le seconde: non vide in alcun caso che avessero un gambo comune o stelo di congiunzione. Winiwarter,[2] uniformandosi presso a poco all'opinione dei due precedenti, pensò che le cellule del Corti fosser cilindriche in alto e filamentose in basso, che per le altre del Deiters avvenisse precisamente l'opposto e che non esistesse fra le medesime un modo di congiungimento diretto. Secondo Gottstein[3] nella parte esterna di questo organo acustico appariscono soltanto alcune cellule provviste di due nuclei, dei quali uno superiore più piccolo ed un altro più grande situato più in basso, e munite di due apofisi provenienti dalle vicinanze del nucleo inferiore e dirette verso le falangi della *membrana reticularis* e verso la membrana basilare. Waldeyer,[4] scostandosi un poco dalle vedute del Gottstein, ritenne che non sia una sola la varietà cellulare che vi si osserva, ma che alcuni elementi di natura diversa vi si vedano accoppiati per formare una specie di cellule doppie o gemelle, in seguito alla fusione più o meno intima d'una parte del loro corpo. Lavdowscky[5] ammise l'esistenza delle cellule gemelle e vide che soltanto nei neonati o negli animali molto giovani le cellule del Corti e del Deiters godono d'una certa indipendenza. Nuel[6] che si accordò nel suo primo lavoro col Waldeyer ritenendo il differenziamento delle singole cellule non ammesso dal Gottstein, pur mantenendosi nell'idea della fusione cellulare parziale, come fatto valevole a comporre gli elementi gemelli, in una seconda Memoria pregevolissima ammise che le cellule del Corti fosser cilindriche in alto e terminate in basso da uno stelo attaccantesi alla membrana basilare e che quelle del Deiters, cilindriche in basso, si affilassero in alto per terminare alle così dette falangi. Ritenne poi che lo stelo o peduncolo delle cellule del Corti penetrasse nella parte cilindrica degli elementi del Deiters e che passando per questa si portasse a raggiungere la zona pettinata. Infatti osservò giustamente sopra questa ultima, allorchè erasi distaccato il soprastante organo acustico, alcune impressioni esagonali lasciate dall'estremità inferiori delle cellule del

---

[1] Boettcher, Op. cit.

[2] Winiwarter, *Untersuch. über die Gehörsschnecke der Säugethiere.* (Sitzungsber. d. K. Akademie d. Wissensch. zu Wien). Bd. LXI, 1870.

[3] Gottstein, *Ueber den feinern Bau und die Entwickelung der Gehörschnecke beim Menschen und den Säugethieren.* (Archiv für mikr. Anat., Bd. VIII).

[4] Waldeyer, *Hörnev und Schnecke.* (Stricker's Handbuch), 1872.

[5] Lavdowscky, *Untersuchungen über den akustichen Endapparat der Säugethiere.* (Archiv. für mikr. Anat., Bd. XIII, 1876).

[6] Nuel, *Beitrag zur Kenntniss der Säugethierschnecke.* (Archiv. für mikr. Anat., 1872, Bd. VIII, pag. 200, ed in Compte-rendu du Congrès périodique international des Sciences médicales de Bruxelles, 1875 ed in Op. cit., 1878).

Digitized by Google

Deiters già cadute e dentro a queste aree vide altresì l' impronta dovuta all' inserzione della parte filamentosa o dello stelo della cellula del Corti. Coyne [1] nei suoi ultimi lavori ammise parimente che le cellule sono di due varietà e ritenne che quelle del Deiters appariscono filiformi, anzichè a forma di fuso, e, ciò che è più strano, disse di aver trovato le loro estremità superiori disposte in maniera da fissarsi alla *membrana tectoria*, mantenendo questa costantemente applicata sopra il neuroepitelio. Retzius, [2] dopo aver notato come dai precedenti lavori apparisca esser la questione tutt' altro che risoluta, e dopo aver detto che ella è una delle più difficili che s' incontrino in Istologia, affermò l' indipendenza cellulare degli elementi del Corti dagli altri del Deiters. Descrisse, nella papilla che sta sopra la zona pettinata del Coniglio, le cellule acustiche con l'ectoplasma condensato, con un disco più scuro in alto, provvisto di bastoncelli o pelettini dispostivi a ferro di cavallo e con una estremità arrotondata in basso, fatta da protoplasma granelloso portante un bel nucleo. L' estremità inferiore di queste cellule del Corti non termina secondo il Retzius per mezzo dello stelo più volte rammentato sopra la membrana basilare, non essendo esse provvedute di questa appendice. Credo che, dopo assersi arrotondate, le estremità inferiori delle cellule capellute si collochino come in un letto nella massa a granuli scuri degli elementi del Deiters. Le due varietà di cellule, di natura diversa, non stanno quindi in connessione diretta, ma sono riunite insieme come se fossero incollate le une sulle altre. Crede altresì che sieno cellule del medesimo tipo di quelle che costituiscono i pilastri, formate cioè d' una parte filamentosa e di un protoplasma che le circonda. Io al contrario ammisi, [3] in un modo alquanto simile al Nuel, che le cellule acustiche si comportassero in maniera da sembrare come provviste d' un stelo e dimostrai che quelle del Deiters appariscono nella loro parte più bassa con la forma degli elementi cilindrici, perchè si avvolgono intorno all' apparente piede di congiunzione delle altre. Accettando questo modo di vedere, basato sopra osservazioni fatte in moltissimi mammiferi e più specialmente sopra quelle eseguite disgregando l' organo del Corti dei Pipistrelli, io dissi che si riesce, senza ammettere che le due qualità cellulari si saldino insieme, a spiegare in qual modo si trovino sopra la membrana basilare alcune impronte lineari esagonali fatte dall' inserzione delle cellule del Deiters, ed affermai che s' intende come dentro a ciascuna di queste aree si debba vedere anche l' impronta lasciatavi da un fascettino fibrillare.

---

[1] Coyne, *Oreille*. Anatomie. Dictionnaire encyclopédique des Sciences médicales. Tomo XVII, serie 2ª, 1882 e Memoria citata, Annales des maladies de l'oreille, etc., 1884).

[2] Retzius, Mem. cit.

[3] Tafani, Mem. cit.

Digitized by Google

Dopo questo breve riassunto delle principali opinioni fino ad oggi enunciate a proposito della più complicata porzione dell' organo del Corti, ecco quanto posso affermare in seguito a nuove indagini, e dopo avere studiati i più recenti lavori del Retzius.

Nella parte esterna al *tunnel* del Corti è rappresentato l'elemento di sostegno dalle cellule del Deiters le quali vi si presentano d' una forma particolarissima. Convengo io pure col Retzius che esse debbano riportarsi al medesimo tipo delle cellule costituenti i pilastri, ma però vi trovo certe differenze che non mi permettono d' abbandonare per ogni aspetto le idee che in altra Memoria ho accennate a questo proposito.

Innanzi tutto debbo avvertire che allorquando si esamina accuratamente la superficie vestibulare della *membrana basilaris*, da cui sia caduto l' organo del Corti, vi si vede al posto occupato dalle cellule del Deiters una specie di mosaico formato da tre o quattro file, a seconda dei casi, di figure esagonali, che perfettamente stanno le une a contatto delle altre. Ed in mezzo o presso al centro di ciascuna di tali aree esagonali apparisce un gruppettino di fibrille sfilaccicate. Queste apparenze son dovute alle cellule del Deiters che lascian l' impronta della loro parte membranosa nel punto in cui aderivano alla membrana basilare, impronta che si presenta sotto forma di un esagono mentre il gruppetto sfilaccicato corrisponde alla inserzione della loro parte fibrosa.

Avvicinando od allontanando l'obbiettivo, si vede a seconda dei casi che un' apparenza presso a poco simile si conserva nelle cellule del Deiters fino presso al punto in cui esse si combinano con la cellula acustica. Soltanto si distingue che il gruppetto fibrillare non è più nel centro ma che invece si avvicina alla parte membranosa che guarda verso la *lamina spiralis*.

Da ciò è facile ritenere che una parte dell' elemento del Deiters è formata a guisa d' un tubo, dentro al quale sia collocato un sottilissimo fascettino di fibrille.

Ed esaminando l' organo del Corti nei preparati ottenuti sezionandolo dopo un conveniente indurimento, apparisce che le cellule del Deiters vi si distendono obliquamente dalla membrana basilare fino alla superficie, ossia a quella parte che dal Kölliker ebbe il nome di *membrana reticularis*. Esse sono composte di due porzioni molto ben distinte cioè d' una parte inferiore, inserita sulla faccia vestibulare della *membrana basilaris*, e d' una situata superiormente fra le cellule acustiche. La parte inferiore ha l' apparenza di un prisma esagonale percorso all' interno da un fascettino di fibre, e la superiore si mostra a guisa di un cono allungatissimo che vada a terminare alla superficie dell' organo del Corti.

La prima e la seconda parte si confondono fra loro insensibilmente poco sopra la metà dell' altezza di questo neuroepitelio ove appunto è contenuto un nucleo grosso vescicolare. Il filamento di fibrille, benis-

Digitized by Google

simo appariscente nella parte prismatica della cellula, almeno per me, si perde nel maggior numero dei casi nella porzione conica. Soltanto nelle file più esterne di alcuni animali soltanto, nel Topo ad esempio, io l' ho potuto seguir fino in alto, ma straordinariamente assottigliato e non più entro la cellula ma sopra la superficie di lei.

Le cellule del Deiters presentano altresì questa particolarità, che cioè la loro porzione prismatica è inclinata dal basso all' alto e dallo esterno verso l' arco del Corti, mentre quella conica è inclinata anche in senso spirale. La parte conica forma un angolo con la porzione prismatica rivolgendosi con la sua estremità superiore verso l' apice della chiocciola. Da ciò deriva il fatto che l' estremità superiore conica d' una cellula del Deiters sia attaccata più in alto di quella inferiore. In generale fra l' una e l' altra vi è una distanza uguale allo spazio occupato da due cellule capellute.

Questo mutamento di direzione che, per compiersi nel senso della lunghezza della membrana basilare, si può dire spirale, accade appunto

Figura 82.

Elementi isolati dall' organo del Corti del Vespertilio murinus.

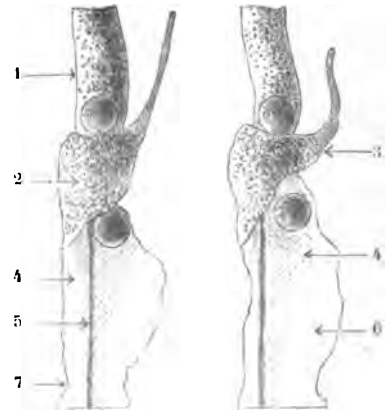

1. Cellula acustica del Corti. È incompleta mancandole quella parte che è sormontata dai pelettini e che, in tutti i preparati ottenuti mediante il disgregamento, si lacera per restare unita alla membrana reticolare. — 2. Parte protoplasmatica della cellula del Deiters. — 3. Prolungamento protoplasmatico che va ad attaccarsi alla membrana reticolare. — 4. Protoplasma sparso lungo la lamella della quale si compone in basso la cellula di sostegno. — 5. Fascetto di fibrille con cui la cellula del Corti sembra vada ad attaccarsi alla membrana basale in mezzo all' aree esagonali descritte nel testo. — 6. Parte membranacea della cellula di sostegno spiegata. — 7. Margine della cellula di sostegno.

ove la cellula capelluta si colloca con la sua estremità inferiore come in un letto in seno all' elemento del Deiters.

Digitized by Google

Da ciò potrebbe sembrare che l'elemento di sostegno nella parte esterna dell'organo del Corti vi fosse rappresentato da cellule cilindro-coniche, la parte cilindrica delle quali in virtù di una reciproca compressione fosse divenuta prismatica esagonale.

Però, quando per decidere la questione ci affidiamo anche ai preparati ottenuti per mezzo d'un conveniente disgregamento, le cose ci si presentano sotto un altro aspetto, e ci dimostrano che le particolarità predette dipendono specialmente dalla maniera con cui vi si dispongono simili elementi.

Infatti ho veduto nelle preparazioni, eseguite disgregando gli elementi dell'organo del Corti, dopo averli trattati con liquidi maceranti nei quali era anche l'acido osmico e dopo averli coloriti con l'eosina, che il carattere delle cellule di sostegno o del Deiters è quello dei grandi elementi pianeggianti. Già il Nuel giustamente fece riflettere che la porzione cilindrica non ha protoplasma distinto, e che vi apparisce come squammosa e formata dal solo strato limitante. Nei preparati fatti dall'organo del Corti del *Vespertilio murinus*, ho trovate molte volte le cellule del Deiters con le apparenze presentateci dalle seguenti figure. Le ho vedute cioè non solo disgregate fra loro, ma altresì le ho trovate completamente distese.

FIGURA 83.

Elementi isolati dalla parte esterna dell'organo del Corti della *Cavia cobaya*.

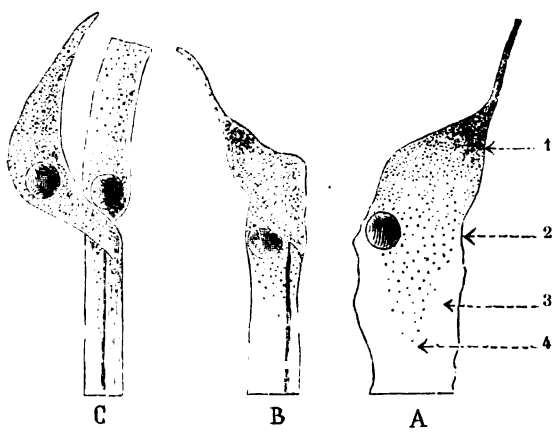

A. Cellula del Deiters completamente distesa. — *B*. Cellula del Deiters avvolta sopra se stessa contenente un fascetto centrale di filamenti. — *C*. Cellula del Deiters in rapporto con la cellula acustica. — 1. Porzione conica nella cellula del Deiters. — 2. Limite di questa cellula aperta. — 3. Sua laminetta. — 4. Scarso protoplasma che vi si trova in basso.

Mi son dovuto convincere che esse si compongono al solito di due parti delle quali una è membranosa e l'altra conica, ricca di protopla-

Digitized by Google

sma. Isolate queste cellule si presentano siccome elementi grandi più lunghi che larghi con quattro angoli, dei quali due superiori e due inferiori. Dei due angoli superiori uno è smusso e l' altro invece si continua, perchè vi si accumula il protoplasma, nella parte conica.

La cellula del Deiters come ho potuto osservare anche nelle Scimmie è piuttosto di apparenza squammosa e soltanto s' ingrossa ad uno dei suoi angoli superiori. Ha la forma d' una semplice laminetta in basso, mentre è provveduta di protoplasma dal mezzo in su, e dove ha un bel nucleo vescicolare. Il protoplasma apparisce in copia subito sotto a quel punto che corrisponde all'estremità inferiore della cellula capelluta, e si fa sempre più granuloso mano mano che si avvicina alla *lamina reticularis* presso la quale i granuli disponendosi in fila, presentano un aspetto tale come se vi fossero alcune fibrille.

Nel maggior numero delle cellule del Deiters distese ed isolate dall' organo del Corti del *Vespertilio murinus* si vede anche il rapporto che esse hanno con il fascettino fibrillare, la di cui impronta apparisce in quel gruppetto granuloso situato presso il centro degli esagoni visibili sopra la superficie vestibulare della *membrana basilaris*. Si distingue che questo fascettino vi si è disteso secondo il senso della lunghezza. A me non è riuscito in alcun caso seguirlo oltre il punto in cui incomincia la parte conica. Ed anche nei casi nei quali apparisce in questa ultima una

FIGURA 84.

Gruppetti cellulari disposti in fila d' un *Cercopythecus*. Rapporto che le cellule del Deiters hanno con quelle del Corti. Fibrille che decorrono in senso spirale lungo la parte cilindrica delle cellule del Deiters.

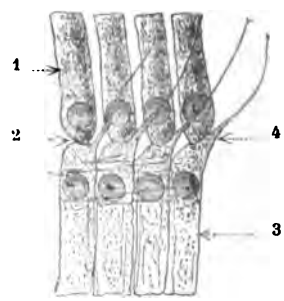

1. Cellula del Corti. — 2. Parte della cellula del Corti che è abbracciata dall' elemento del Deiters. — 3. Parte apparentemente cilindrica della cellula del Deiters. — 4. Apofisi protoplasmatiche delle cellule del Deiters. Queste apofisi raggiungono la membrana reticolata in un punto più alto di quello ove si fissa la cellula del Corti corrispondente all' elemento del Deiters dal quale si partono. Esse tengono un andamento alquanto spirale.

striatura non è stato possibile provare una continuazione fra gli elementi di questa ed il fascettino fibrillare predetto.

Digitized by Google

Per conseguenza, vedendo che questo fascettino si porta sotto la callotta delle cellule acustiche e che non si può seguir più oltre, io non posso negare che fra l' una e l' altra non siavi anche qualche rapporto. Ciò che a me sembra certissimo si è che la parte membranosa della cellula del Deiters si avvolge attorno al fascettino fibrillare e che, formato così una specie di tubo o cartoccio più largo superiormente ove si appoggia la callotta della cellulla capelluta, si dirige verso l' apice della chiocciola con la sua parte conica, per terminare più in alto alla distanza di due file cellulari.

La parte conica delle cellule del Deiters, giunta alla superficie dell' organo del Corti vi si allarga in una particella schiacciata conosciuta per la sua forma col nome di falange. L' insieme delle tre o quattro file di falangi, col loro reciproco adattamento, dà luogo a quella apparente disposizione conosciuta col nome di *membrana reticularis*, quantunque a rigore non sia una vera e propria membrana.

Ciascuna falange ha una lontana somiglianza con quelle parti dello scheletro della mano che hanno un ugual nome. Si presenta o formata da un semplice contorno e perciò come da un nastrino di una materia lucente, oppure anche da una laminetta sottile, centrale, omogenea e che per il suo indice di refrangenza difficilmente si lascia scorgere allorchè si esaminano i preparati negli ordinarii mezzi che servono a racchiuderli. Questa laminetta non ho potuta constatare in tutti i mammiferi.

Le falangi sono collocate col loro diametro maggiore secondo la direzione radiale dell' organo del Corti, e si alternano in maniera da lasciar fra sè alcune serie di fori o *tondi* disposti alternativamente, come apparisce dalle qui unite figure, capaci di ricevere l' estremità superiori delle cellule capellute.

L' apparente membrana reticolare così formata è più regolare in prossimità dei capi dei pilastri che in fuori. Anche nelle Scimmie appariscono regolari come nell' Uomo i fori o *tondi*, mentre invece vi sono molto allungate le falangi ed in maniera da allontanare sempre più fra loro, venendo all' esterno, le file che rappresentano l' estremità superiori delle cellule acustiche o capellute. Queste ultime s' incastrano talmente nelle maglie della membrana reticolata, da esserne difficilissima la separazione. Il più spesso accade la rottura della cellula acustica in vicinanza della sua estremità superficiale.

I fori o *tondi* sono tutti uguali, mentre non accade altrettanto delle falangi. In generale queste si distinguono in prime, seconde, terze ed anche quarte: ciò dipende appunto dalla posizione che occupano rispetto al *tunnel* del Corti, essendo chiamate prime quelle che più si avvicinano a lui.

Le falangi della terza fila spesso appariscono come se fossero troncate a mezzo da una linea obliqua, che va da un foro ad un altro. È sempre però possibile di riconoscere che le metà interne delle terze fa-

Digitized by Google

langi sono tutte uguali e che le differenze si osservano soltanto nella loro parte più esterna. Di forma ancor più variabile sono le falangi della quarta

FIGURA 85.

Faccia superiore dell' organo del Corti di un *Cercopythecus*.

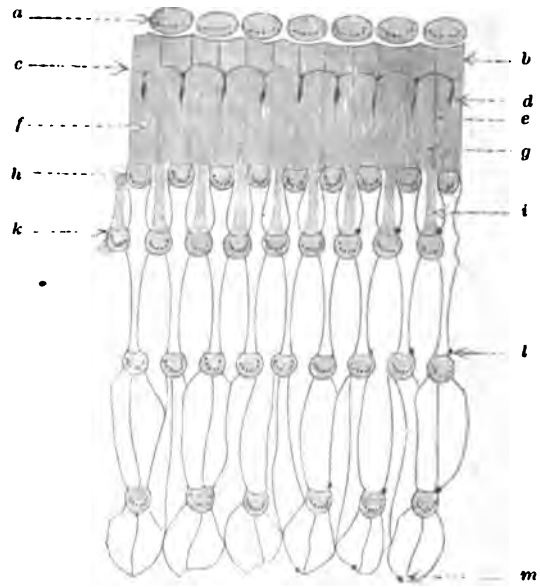

a. Superficie delle cellule acustiche, capellute o del Corti che stanno all' interno dei pilastri. — *b*. Estremità libera del pilastro interno. — *c*. Linea di confine fra i coni articolari delle due varietà di pilastri. — *d*. Tramezza inviata dai pilastri interni fra gli esterni. — *e*. Linea di confine fra due tettini situati sopra i coni dei pilastri esterni, e che provengono dalla faccia superiore dei pilastri interni. — *f*. Striatura dei tettini predetti. — *g*. Punto ove si stacca il bastoncello dal cono articolare del pilastro esterno. — *h*. Bastoncello che oltrepassa la prima fila dei *tondi*. — *i*. Bastoncello che va ad inserirsi alla parte interna dei secondi *tondi*. — *k*. Seconda fila dei *tondi*. Vi si vedono in posto le estremità superiori delle cellule acustiche o capellute. — *l*. Punto ove s' inserisce una cellula del Deiters della seconda fila ad una falange. — *m*. Punto ove si attacca una cellula di sostegno dell' ultima fila alla cornice di terminazione.

fila, quando esistono, e lo sono in maniera da non presentarsi altrimenti con quei caratteri per i quali hanno meritato il nome predetto. Queste differiscono moltissimo le une dalle altre e, prendendo il punto di partenza dai fori o *tondi* della terza fila, si portano in fuori per terminare appuntate, insinuandosi fra i campi poligonali o cornici di terminazione. Nel caso particolarissimo poi in cui ho riscontrato qualche cellula disposta in una quinta fila, io non l' ho veduta limitata dalle falangi, ma ho trovato che il foro destinato a ricevere la sua estremità capelluta era fatto tutto dalle cornici terminali. Sono quest' ultime, come lo dice appunto il loro nome, quelle apparenti maglie che si riscontrano nella parte più

Digitized by Google

esterna e che resultano dall' estremità superiori delle cellule esterne di sostegno dell'Hensen.

FIGURA 86.

Membrana reticolata tolta da una parte dell' organo del Corti di un *Cercopythecus* nella quale si presenta poco regolare.

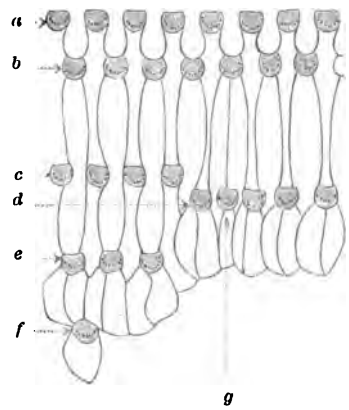

a. Prima fila delle cellule acustiche. — *b*. Seconda fila alternata regolarmente con la prima. — *c, d*. Terza fila non disposta con regolarità. — *e*. Quarta fila che non esiste dovunque. — *f*. Cellula che formerebbe il principio della quinta fila. La medesima è racchiusa fra le cornici di terminazione. — *g*. Disposizione anormale d' una cellula acustica della terza fila.

Debbo finalmente aggiungere a questo proposito che le apofisi superiori delle cellule di sostegno della quarta fila, invece che alle falangi, vanno ad attaccarsi alle cornici di terminazione. I bastoncelli dei pilastri esterni s' inseriscono all' estremità esterna delle prime falangi, a contatto dei fori o *tondi* che ricevono le cellule acustiche della prima fila.

Le cellule acustiche esterne dell' organo del Corti si trovano disposte pure in più file, il numero delle quali è variabile nelle diverse parti della scala cocleare. In taluni punti ed in alcuni mammiferi le si trovano su tre file, in altri vi appariscono in quattro, e presso l' apice della chiocciola in un Cercopiteco ho anche veduta qualche cellula acustica collocata in maniera da formare una quinta fila. Il numero delle cellule capellute componenti le due o tre file più interne è uguale all' altro dei pilastri interni, mentre non vi corrisponde precisamente quello della quarta fila. La fila più interna di tutte quante naturalmente è quella che sta più vicina ai pilastri del Corti e che ha le sue cellule alternate con i bastoncelli che vanno, come ho già detto, a fissarsi ad una falange. La seconda fila le ha alternantisi con quelle della prima e della terza: questa maniera di avvicendamento è possibile appunto perchè le cellule acustiche esterne sono collocate in modo da esser fra loro disposte ad

Digitized by Google

una certa distanza. Nè dobbiamo notare soltanto che esiste un certo spazio tra fila e fila cellulare, ma ancora che gli elementi delle singole file sono equidistanti tra loro. Nelle Scimmie la distanza che passa tra la seconda e la terza fila cellulare è minore di quella che si osserva tra la seconda e la terza e tra la terza e la quarta. Negli altri mammiferi da me esaminati non sono apparse simili differenze, come pure in essi non ho veduto che la prima fila sia tanto discosta in alto dalla parte più grossa dei coni articolari esterni quanto è nelle Scimmie. Tal distanza in questi animali dipende dall'esser molto più lunghi i tettini dei pilastri interni e lunghissimi i bastoncelli che si staccano dalla estremità superiore di quelli esterni.

Le cellule esterne del Corti sono formazioni cilindriche, terminate superiormente per mezzo d' una superficie piana, circolare, da cui fuori escono per lo più otto pelettini, corti, rigidi, terminanti come se fossero troncati, disposti ad ugual distanza l' uno dall' altro ed in maniera da formarvi una linea curva a ferro di cavallo, aperta verso l' asse della chiocciola.

In vicinanza di questa estremità cellulare il protoplasma apparisce più denso e più scuro come quello che circonda il nucleo situato alla parte inferiore, mentre in tutta la rimanente estensione della cellula si mantien chiaro e senza quel filamento centrale che alcuni pretendono, esistervi. Soltanto presso l' estremità superiore si vede il protoplasma granuloso disposto in maniera da formarvi un corpiciattolo nucleiforme, detto dell' Hensen, perchè illustrato e veduto primieramente da quest' anatomico.

La parte delle cellule capellute più difficile ad essere studiata è l' inferiore. Si può dire che ha la forma d' una callotta abbracciata dalla porzione superiore della parte cilindrica della cellula di sostegno o del Deiters. Se quivi la cellula termini arrotondata o se invece si continui col fascettino di fibrille riscontrato in seno all' elemento del Deiters è cosa ardua il decidere. Però se consideriamo la direzione che presenta il fascettino predetto, direzione che è proprio verso il centro della callotta della cellula acustica, se consideriamo che a me non è riuscito vederne la continuazione diretta con la fibrillatura manifesta nella parte conica dell'elemento del Deiters, e se pensiamo che le cellule acustiche interne talvolta presentano un'appendice inferiore, è razionale il ritener che le cellule capellute esterne abbiano per lo meno rapporto di contiguità con questo fascettino di fibre, che perciò si potrà sempre chiamare stelo di congiungimento.

Le cellule capellute esterne sono mantenute in posto superiormente perchè s' incastrano nei fori della *lamina reticularis* ed in basso perchè stanno in seno alla parte più alta della porzione cilindrica dell' elemento del Deiters. Esse sono inclinate di sopra verso sotto e verso lo esterno ossia verso il *ligamentum spirale.*

Digitized by Google

All' esterno dell' organo del Corti si trova poi un ammasso di cellule più o meno alte, che hanno qualche cosa di particolare. Oltre l' altezza nel maggior numero dei casi ci presentano un protoplasma poco granuloso anche dopo l' uso dei reagenti. Devono esse contenere abbastanza materiali liquidi come lo prova l' uso dell'alcool che le raggrinza e rimpiccolisce. In certi animali, come la Cavia, si vede che queste cellule contengono in abbondanza anche alcuni materiali grassosi che vi si colorano intensamente per l'azione dell'acido osmico, e che hanno l'apparenza di gocciolette quali più e quali meno grosse. Le cellule poste più vicine ed allo esterno dell' organo del Corti sono disposte in maniera tale che lo superano in altezza, mentre da questo punto avvicinandosi al *ligamentum spirale* gradatamente si abbassano. Quantunque il Retzius sia contrario ad accettare la opinione che ammette esser fatto questo epitelio di cellule dispostevi in più strati ed invece con altri propenda a ritenerlo composto da elementi che per mezzo di strette apofisi vadano tutti ad attaccarsi alla membrana basilare, io non posso fare a meno d' accettar la prima dottrina, appoggiandomi a quanto ho veduto specialmente nella Cavia e nel Gatto. Nello studiare le cellule di sostegno dell' Hensen non ho trovata alcuna appendice inferiore in quelle più alte, e nel Gatto ho veduto, in un punto sotto a quest' ultime, uno strato di elementi cubici, stretti fra loro e molto piccoli, elementi che son disegnati nella figura 78.

Conosciuta la tessitura dell' organo del Corti, si può studiarvi l'andamento dei nervi.

Così diverse sono state in passato le dottrine a questo proposito espresse dagli anatomici microscopisti, che mi riuscirebbe gravoso il riferirle tutte con ordine, nè potrei da ciò sperare un certo vantaggio per la descrizione che son per fare. Solamente non posso tacere come diversi anatomici avendo notato il fatto, del resto facile ad osservarsi, che le fibre traversano l' arco del Corti per giungere nella parte confusa fatta dalle cellule capellute, abbiano anche veduto che in quest' ultima regione si trovano alcune strie parallele, dirette in senso spirale, perpendicolari all' interno della parte cilindrica delle cellule del Deiters, e quasi applicate contro di essa. Questa striatura, che nei tagli radiali verticali dell' organo del Corti si presenta sotto l' apparenza di altrettanti puntolini disposti in serie al lato interno di ciascuna delle tre o quattro file di cui si compone la parte esterna del neuroepitelio, puntolini che si vedono comparire poco al disopra della zona pettinata ed arrivare fin dove le due cellule accoppiate si separano, non è stata dai varii micrografi ritenuta di natura nervosa. Taluni infatti ammettono che in questo punto esclusivamente si trovino alcune fibrille non nervose, destinate a rilegare fra loro le parti cilindriche delle cellule del Deiters: altri ritengono che ve ne siano di due specie ed altri infine che sieno tutte quante dovute ai filamenti terminali del nervo acustico. Lavdowsky, Nuel e Retzius, che si sono occupati molto bene di tali questioni, non concordano fra loro,

Digitized by Google

ed il poco accordo si deve non tanto ad alcune differenze che si rilevano nei diversi mammiferi, quanto alle gravi difficoltà che s' incontrano per le opportune ricerche. Nuel afferma che le fibrille nervose decorrono in senso spirale anche fra le varie file delle cellule di sostegno esterne prima di arrivare alle cellule del Corti per terminarvi, mentre Retzius ritiene che alcuni filetti nervosi raggiungano queste ultime cellule tenendo una direzione radiale, ed altri dopo aver corso più o meno sopra la faccia interna degli elementi del Deiters. Io mi associo all' opinione del Retzius ed al concetto dell' Hensen e del Waldeyer ed ammetto, come essi già da vario tempo ammisero, nell' organo del Corti l' esistenza di fibre a decorso radiale e fibre a decorso longitudinale o più giustamente spirale.

Si osserva nei mammiferi che le fibre nervose perdono la guaina midollare nel momento in cui fuoriescono dall' *habenula perforata* e penetrano fra le cellule interne di sostegno ed i pilastri vicini. Anche nelle parti più alte della scala cocleare le fibre nervose si modificano in tal guisa e non accade ciò che si osserva nel Cane, nel quale se ne vedono alcune provviste di mielina fin presso l'arco del Corti. Una volta penetrati in questo neuroepitelio i filamenti o per dir meglio le fibrille nervose, procedono oltre in senso spirale lungo la faccia interna dei pilastri interni. In una parola si riuniscono in un fascetto longitudinale, come ha già riconosciuto l' Hensen, per poi mano mano dare alcuni filamenti laterali che per lo più s' insinuano nella parte bassa delle fessure allungate che si trovano fra un pilastro e l'altro. In tal modo accade che una fibrilla, penetrata in un punto fra le cellule della porzione interna dell' organo del Corti, prima di passar dentro il *tunnel*, seguiti ad ascendere un poco, quando non sia il caso che debba trovar la sua terminazione nelle cellule acustiche interne. Io qualche volta ho veduto in animali di specie diversa alcuni filamenti nervosi che si recavano alla estremità delle cellule acustiche interne: gli ho veduti pur nelle Scimmie ma non sono riuscito a riconoscervi il loro modo preciso di terminare.

Una volta che la maggior parte delle fibrille ha varcate le fessure interposte fra la serie dei pilastri interni, si vede che le medesime si ripiegano, ascendendo ancora verso la sommità della chiocciola, ossia si vede che tengono nuovamente un andamento spirale. Non mi è riuscito misurare presso a poco per quanto spazio seguitino a correr più oltre, essendo questa una delle più difficili osservazioni. Le fibrille, rivoltandosi perciò una seconda volta verso la sommità della chioccola, formano un altro fascettino che scorre lungo la parte bassa della faccia esterna dei pilastri interni. È da questo fascettino situato sotto il *tunnel* del Corti che si staccano, ad intervalli pressochè uguali, alcune fibrille varicose ora isolate ed ora disposte in un gruppettino che si portano in direzione raggiata e guadagnano la parte esterna, ossia la più complessa, dell' organo del Corti. È inutile ch' io mi perda a discutere sulla natura nervosa di queste fibrille, tanti e tali sono i caratteri che le distinguono,

Digitized by Google

anche quando non fosse possibile dimostrare in qualche preparato la loro continuità con i nervi dei fascetti già ricordati e con le fibre che escono dall' *habenula perforata.* Ciò che mi preme di ricordare si è che generalmente i nervi sotto l' arco del Corti si fanno un pochettino ascendenti e si allontanano dalla membrana basilare portandosi in fuori. In generale se ne distinguono alcuni che scorrono sotto la vôlta del *tunnel,* dirigendosi senza mai curvarsi presso a poco verso la estremità nucleata delle cellule del Corti, mentre se ne vedono altri proceder diretti in maniera da raggiungere circa la metà dell' altezza della parte cilindrica delle cellule del Deiters. Le fibrille del primo ordine, quantunque si portino verso la parte più confusa e più complicata di questo neuroepitelio, è naturale che terminino raggiungendo, dopo aver corso quasi costantemente in senso radiale, l' estremità inferiore della cellula del Corti, laddove questa è abbracciata dalla cellula di sostegno. Quantunque sì fatta maniera con la quale terminano le fibrille del nervo acustico sia difficile a constatarsi, pure debbo dire d' aver veduto più volte nella Cavia e nel Gatto, ed una volta anche nella Scimmia, l' estremità inferiore o callotta delle cellule capellute ad esse congiunta. Le fibrille che percorrono il *tunnel* pure in senso radiale, ma ad un livello più basso di quello dell' altre, vanno indubbiamente a collocarsi alla faccia interna delle tre file composte dalla parte cilindrica delle cellule del Deiters e quivi formano quella striatura, nota da molto tempo agli anatomici, che non è concordemente ritenuta di natura nervosa. Queste fibre del secondo ordine dunque si dispongono in serie, passando dalla faccia interna delle cellule della prima fila a quella corrispondente della seconda e via discorrendo, per ascendere ancora e trovar poi la terminazione sopra alcune cellule collocate più in alto verso la sommità della chiocciola. Esse a contatto di ogni fila cellulare si dispongono una per una e presso a poco tutte parallele come i fili telegrafici, finchè non raggiungono i gruppi cellulari ai quali sono destinate. La cosa più difficile si è di stabilire se le medesime finiscano sopra la cellula del Deiters o se invece guadagnino come le altre quella estremità delle cellule del Corti, dalla quale sembra che si stacchi lo stelo di congiungimento. Nell' Uomo, come per primo ha dimostrato il Retzius, le fibrille non si comportano in tal guisa sulla parte interna della porzion cilindrica degli elementi del Deiters, ma vi si raccolgono invece tutte in fasci relativamente grossi nella parte più alta presso l' estremità inferiore delle cellule capellute.

Non ho potuto, a dire il vero, seguir nelle Scimmie queste fibrille tant' oltre da decidere se prendano più stretto rapporto con l' elemento del Deiters, anzichè con quello del Corti. In altri animali però mi è riuscito, specialmente sulla parte conica di quelle cellule del Deiters che appartengono alla terza fila od alla più esterna, di vedere inalzarsi qualche fibrilla nervosa. Anzi nella Cavia, animale che ha le

Digitized by Google

cellule del Deiters provviste di molto protoplasma, raccolto in quella parte nella quale esse si prolungano, dopo essersi separate dall' elemento del Corti, ho più volte riscontrate alcune fibrille indubbiamente nervose che si distribuivano in tal guisa. Quantunque l' argomento delle terminazioni nervee nell' organo del Corti si presenti tutt' altro che risoluto, pure è un fatto che le fibrille tendono a separarsi ed a raggiungere una per una la propria destinazione. Come e dove terminino precisamente nelle cellule capellute, io non posso affermare. Posso dire che il modo di loro terminazione deve esser diverso da quanto si vede nelle altre aree acustiche nelle quali ogni cellula capelluta riceve un fascio relativamente grosso di filamenti nervosi. Ho più volte dalla *macula* del *recessus* o dalle creste delle ampolle, per mezzo di adattati metodi di macerazione, isolato alcuni gruppetti di tre o quattro cellule acustiche riunite insieme soltanto per mezzo d' un fascio nervoso. Le fibre nervee, ad esempio, arrivate al neuroepitelio della *macula acustica*, situata nell' otricello delle Scimmie,

FIGURA 87.

Cellule acustiche isolate dalla macula acustica del recessus utriculi del *Cercopythecus viridis* in unione ai loro nervi.

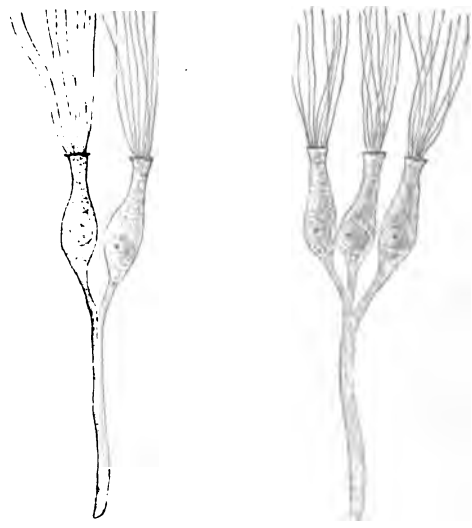

perdono la mielina e, sorpassato lo strato dei nuclei delle cellule basali, generalmente si scindono prima in due rami e poscia ciascuno di questi si suddivide in altrettanti fascetti quante sono le cellule che formano

Digitized by Google

il gruppetto al quale è destinato. Per lo più le cellule riunite ad un medesimo nervo, che forma loro una specie di gambo a comune, sono tre o quattro. I nervi appariscono striati nel senso della lunghezza, nè è possibile riconoscerli nell' interno od alla superficie delle cellule acustiche al di là del punto ove si attaccano ad esse.

Per terminar la descrizione delle parti componenti il *ductus cochlearis* mi resta soltanto a descrivere la *membrana tectoria*, la quale ricuopre la superficie libera dell' organo del Corti.

La *membrana tectoria* o del Corti, che per taluni si stenderebbe all' esterno fino a raggiungere una prominenza situata nella *stria vascularis* che riveste in parte il *ligamentum spirale*, è un organo delicatissimo continuantesi col promontorio fatto dalla *lamina spiralis*. Staccatasi dalla superficie vestibulare della prominenza dell' Huschke, è ben lontana dal presentarsi quale si vede disegnata dai primi micrografi che la illustrarono. La membrana del Corti non è ugualmente alta in tutte le sue parti. Essa, laddove trae origine dalla protuberanza predetta, è piuttosto sottile, ma va crescendo gradatamente di grossezza, avvicinandosi al sottostante neuroepitelio che ella più o meno completamente ricuopre a seconda dei reagenti posti in uso. Veduta nei preparati fatti, sezionandola in senso radiale, si presenta di forma ellissoide e perciò come tale ha due estremità e due orli non perfettamente regolari. Nelle Scimmie non l' ho veduta alcuna volta sorpassare in senso radiale l' organo del Corti, anzi mi è sembrato che nelle preparazioni decalcificate essa si arresti in modo costante in corrispondenza della fila più esterna delle cellule acustiche. La *membrana tectoria* composta d' una materia assai molle, identica solo per il suo indice di refrazione all' altra che forma nelle ampolle la *cupula terminalis* del Lang, poco colorabile dall' eosina, dopo aver soggiaciuto ai trattamenti con l' acido osmico e bicromato potassico, si vede a tutta prima finissimamente striata in traverso, ossia dal punto ove ricuopre l' *habenula sulcata* verso la superficie libera del neuroepitelio. Le sue striature sono dunque sottili, ricurve dal lato che è rivolto verso la scala timpanica, e ci danno l' idea d' esser dovute ad altrettante fibrille immerse in una sostanza fondamentale omogenea. Disgregato a fresco e nella soluzione normale di cloruro sodico un organo del Corti, ella vi si presenta, quando s' abbia l' opportunità di vederne qualche frammento di fianco, un poco più alta di quel che non sia nei preparati già sottoposti alla decalcificazione. In questi la *membrana tectoria*, oltre all'avere una grossezza minore, si è pure un pochettino accorciata ed in maniera da non corrisponder più con precisione alle parti sottogiacenti. A chi l' esamini con attenzione nei preparati, nei quali la si vede di faccia, non potrà sfuggire il fatto che la striatura non è trasversa, come può sembrare nelle preparazioni ottenute sezionandola nel senso radiale. Ho dovuto convincermi che la striatura è sempre più o meno obliqua, e che la direzione delle fibre va dall' in-

Digitized by Google

terno verso la sommità della chiocciola ed in fuori, come hanno detto soltanto il Coyne[1] ed il Retzius.[2]

Identica la *membrana tectoria* in fatto di tessitura a quanto è già stato veduto nei diversi mammiferi inferiori, differisce alcun poco da quella di questi, come ho già accennato, quando si studiano con accuratezza i contorni di lei. Ella, che è distesa in senso radiale, ha una faccia superiore concava e convessa, ossia ondulata. Tal fatto si dimostra con evidenza nella figura 79, messa a corredo di questa Memoria. La superficie superiore, non potendosi vedere in una sezione dell' organo del Corti, vi è perciò rappresentata da una linea che in principio e dal lato vestibulare, ossia laddove si stacca dalla prominenza dell' Huschke, è un poco concava, che quindi diviene appena convessa e poi ritorna concava. Una disposizione identica, ma inversa, si riscontra alla faccia inferiore della membrana del Corti. Quest' ultima particolarità corrisponde appunto al modo speciale con cui è conformata la superficie vestibulare dell' organo del Corti, sopra il quale perciò ella è capace d' accomodarsi con una precisione straordinaria.

Nelle preparazioni decalcificate ponendole, dopo il trattamento contemporaneo dell'acido osmico e bicromato potassico, od in una mescolanza d'acido cromico con qualche goccia d'acido nitrico, ossivvero nel cloruro acido di palladio, la corrispondenza delle accennate parti non è più tanto precisa, essendosi accorciata la membrana del Corti. Ciononostante è sempre possibile farvisi un'idea della disposizione che naturalmente vi si dovrebbe osservare dal modo col quale si vedono alternarsi le insenature ed i rilievi sulla faccia inferiore della *membrana tectoria*, e dal modo col quale si presentano le parti che stanno a limitare superiormente il neuroepitelio.

Ma quello che sopratutto interessa conoscere sono altre particolarità che, ad esempio nel *Cercopythecus viridis*, servono a farci differenziare la membrana del Corti da quella degli altri animali, rendendola un organo d'adattamento più perfetto e completo. Nella Cavia, nel Coniglio, nel Topo ed in altri animali si notano soltanto alla superficie della *membrana tectoria*, in vicinanza del suo limite esterno, e sempre nei preparati ottenuti sezionandola, alcuni punti attribuibili alla sezione di alcune fibrille dispostevi sopra, dirette in vario senso ed in modo da formarvi una rete che termina, presso l'estremità di lei, in un rigonfiamento allungato dispostovi sopra a modo d'una fune. Il rilievo rappresenta una specie di corda o fascio di fibrille saldate insieme, disteso spiralmente sopra quest' or-

---

[1] Coyne, *Anatomie et développement des parties molles de l'oreille interne.* (Thèse). — Paris, 1876.

[2] Retzius, *Zur Histologie der häutigen Gehorschnecke des Kaninchens.* (Biologische untersuchungen herausgegeben von Prof. Dr. Gustaf Retzius). —Stockholm, 20 december 1882.

Digitized by Google

gano. Nel Topo vediamo sopra la superficie della membrana del Corti, subito dopo che ella ha sorpassata la prominenza dell'Huschke, una intricatissima rete di fili poco visibili, rete che per mezzo di taluni reattivi si può anche facilmente isolare dal sottoposto tessuto. Questa rete nella *membrana tectoria* del Topo è composta da filamenti che si dispongono in senso inverso alla direzione accennata per le fibrille che trovansi nella densità di lei. Tali filamenti vanno dunque dall'apice della chiocciola e dall'interno verso il sacchetto e verso l'esterno, e si anastomizzano di tratto in tratto formando alcune maglie allungate. Essi fanno poi capo ad una specie di corda rilevata più o meno sull'orlo libero della *membrana tectoria*, corda che è composta d'una sostanza lucente senza visibile striatura. Da questa corda partono, nell'animale di cui mi occupo, alcuni peli abbastanza rigidi ed assai distanti fra loro, i quali si dirigono in fuori lungo il predetto orlo libero. È possibile che questi peli vadano a posarsi sopra le cellule esterne di sostegno dell'Hensen. Nella Cavia, al contrario, le fibrille componenti questo reticello che sormonta la membrana del Corti sono più sottili, meno inclinate, e la corda, alla quale fan capo, sta proprio sull'orlo libero di questa membrana. Le maglie sono più grandi e più rotonde: dalla corda terminale sopra mentovata non si vede partire alcun pelettino. Nel Coniglio poi le fibrille sono molto più grosse, l'intreccio vi è più elegante, l'obliquità loro per rispetto a quelle che stanno nella densità della *membrana tectoria* è intermedia all'altra dei due ricordati animali. La corda però alla quale le medesime arrivano non è proprio sul limite esterno della superficie superiore, ma sta un poco più internamente. Sembra in questo caso che si stacchino da lei alcuni pelettini, come nel Topo; ma, ricurvandosi essi sull'orlo libero, è difficile di riconoscerne l'andamento preciso.

Nelle Scimmie questa irregolare membrana reticolata è più sottile di quella dei predetti mammiferi. Le maglie di lei vedonsi rotondeggianti e molto simili alle altre riscontrate nella Cavia; ma i fili che la compongono sono molto più delicati. La differenza che ci ferma subito sta sopratutto nell'essere poco sviluppata e poco alta la corda terminale, e nel fatto che da lei non ho veduto staccarsi alcun pelettino, come dirò fra poco. Nelle Scimmie però esiste un'altra particolarità oltre le ricordate, particolarità che si trova alla faccia inferiore della *membrana tectoria*, e precisamente contro all'articolazione dei pilastri del Corti. È pur questa una specie di corda spirale che veduta in sezione si presenta con la forma d'un corpo ellittico, col gran diametro diretto nel senso radiale e disposto sulla faccia inferiore della *membrana tectoria* medesima. L'indice di refrangenza di questa nuova corda spirale è molto maggiore di quello presentato dalle parti contigue, e perciò essa è facilmente riconoscibile. Si presenta inoltre, dopo essere stata sottoposta alle indicate reazioni, con un colorito giallo verdastro. A chi l'osserva con attenzione nasce subito l'idea che l'ufficio di lei, oltre ad esser quello di

Digitized by Google

render più resistente la membrana del Corti, sia anche l'altro di adattarsi in maniera sopra la vôlta dell'arco formato dai pilastri, da impedire una soverchia compressione dei pelettini acustici. In una parola, mi è nato il sospetto che tal rilievo, facendo sporgenza fra questi organi ultimamente ricordati, valga in qualsiasi caso a mantenere fra loro alla giusta distanza queste parti così delicate.

E dopo tutto, ma sempre a proposito di questo tegumento, troppo poco conosciuto dai moderni anatomici che si sono occupati di sì fatto studio, mi resta a dire qualche altra cosa del suo orlo libero od esterno. Ho già discorso più sopra del modo col quale certuni lo fanno terminare a contatto della zona vascolare che riveste il *ligamentum spirale*, ed ho ancora accennato come altri ne trovino la fine in un orlo libero posto subito dopo l'ultima fila delle cellule acustiche. Io però non posso fare a meno, per la convinzione che mi son fatta studiando da questo punto di vista l'organo acustico di molti animali, di associarmi al concetto generale enunciato dal Nuel,[1] e di ammetter cioè che la *membrana tectoria* termini libera esternamente, dopo avere oltrepassato in senso radiale il neuroepitelio e dopo aver raggiunta la superficie delle cellule di sostegno dell' Hensen. Però la medesima avanti di terminare si modifica alquanto, come dissi, nella sua tessitura. In corrispondenza dell' estremo lembo superiore esterno incomincia sopra di lei ad apparire quell' intricata disposizione di filamenti composti d'una sostanza identica all' altra che forma la *membrana reticularis*. Le particolarità presentatesi per questo intreccio di filamenti di sostanza omogenea, più refrangente dell' altra che forma la massa della *membrana tectoria*, non è facile che si possano riscontrare a tutta prima, poichè nei preparati ottenuti dopo un processo di macerazione, questo reticello delicatissimo o si ripiega alla sua estremità in più sensi o si lacera, e negli altri, fatti sezionando l' organo del Corti, è generalmente strappato. Nonostante tali difficoltà mi è riuscito trovarlo intatto più volte anche nelle Scimmie, ed in un preparato ho potuto vederne ancora i rapporti. Mi sono convinto perciò, e per quanto ho visto studiando l'identica disposizione in molti altri mammiferi, che la membrana del Corti si prolunga alquanto in senso radiale al di là della sua apparente terminazione esterna per mezzo dell' apparecchio reticolato predetto quasi simile a quello che la *membrana reticularis* del Kölliker, venendo a toccare le teste delle più interne cellule di sostegno dell' Hensen. Dalla regolarità appunto con la quale sempre mi si è presentata tal produzione nel suo orlo finale e dal non vederla in alcun preparato mantenuta in posto, ho creduto che si debba ritenere

---

[1] Nuel, *Recherches microscopiques sur l'anatomie du limaçon des mammifères.* (Mémoires couronnés et mémoires des savants étrangers publiés par l'Académie Royale, etc.). — Bruxelles, 1878.

Digitized by Google

ch'ella semplicemente si posa sopra quest'ultime cellule, non contraendovi alcun rapporto di continuità.

Da quanto ho esposto fin qui a riguardo della membrana del Corti, risulta evidente che la medesima è un organo che aderisce soltanto alla prominenza dell'Huschke, dalla quale si stacca per portarsi a riposare sopra alcune appendici della superficie libera del neuroepitelio. Non al certo in questa maniera si presentano le cose durante il periodo nel quale si sviluppa l'organo del Corti, periodo in cui le cellule del rilievo interno essendo più alte di quelle dell'organo stesso, giungono fino a toccare la superficie inferiore della *membrana tectoria* laddove poi essa ricuopre il *sulcus spiralis internus*. Nel Cane dopo la nascita, o nel Gatto in vicinanza di questa, si trova appunto tale disposizione. Del resto, allorchè l'organo è completo nel suo sviluppo, non mi è riuscito trovarvi altre particolarità e tanto meno vi ho vedute le pretese aderenze che Boettcher [1] ha descritto esistere fra la faccia inferiore della *membrana tectoria* e la superficie di quella *reticularis* del Kölliker. Nè posso, se non accetto la teoria del Boettcher la quale in fin dei conti riposa sopra un fatto reale, ma non giustamente interpretato, associarmi all'opinione or ora espressa dal Coyne e dal Ferré.[2] Boettcher ritenne che quelle appendici che fuoriescono dalle cellule uditive e che oggi sappiamo esser dei pelettini dispostivi sopra, a mo' di ferro di cavallo, facessero l'ufficio di rilegare la membrana del Corti a quella del Kölliker, mentre gli altri due Scrittori affermano che le cellule del Deiters con le loro estremità rivolte dal lato della scala vestibulare, mantengono in posto tale organo protettore, fissandosi alla superficie inferiore di lui. Essi, a senso mio, per trovare una spiegazione dell'adattamento della *cupula terminalis* del Lang e della membrana del Corti sopra i sottoposti neuroepitelii, hanno creato delle forme cellulari che non esistono. Gli elementi di sostegno nelle ampolle di tutti i vertebrati e le cellule del Deiters non oltrepassano i limiti del neuroepitelio o della *membrana reticularis*. Per il Coyne ed il Ferré nella composizione degli epitelii acustici esisterebbero due varietà di cellule provviste di appendici, quelle cioè che si presentano con la forma di una spazzola e le altre fusiformi provviste d'un lungo e sottilissimo pelo, contrariamente a quanto è stato dimostrato fino dal 1871 dal Retzius [3] il quale negò che parta qualsiasi capello dagli elementi di sostegno. Oltre

---

[1] Boettcher, *Ueber Entwickelung und Bau des Gehörlabyrinths nach Untersuchungen an Säugethieren.* — Dresden, 1869, e Journal de l'anatomie et de la physiologie, publié par Ch. Robin, 1872.

[2] Coyne et Ferré, *Contribution à l'étude de la cupule terminale.* (Annales des maladies de l'oreille, du larynx, etc.). — Paris, mars 1884.

[3] Retzius, *Om hörselnervens ändningssätt i maculae och cristae acusticae.* (Nordiskt Medicinskt Arkiv, Bd. III, 1871, Stockholm).

Digitized by Google

a non avere io potuto in alcun caso riscontrare ambedue le forme indicate dal Coyne e Ferré, ma soltanto le cellule a spazzola o capellute, sta contro sì fatta asserzione tutta la bibliografia e pur quella stessa che invocano a sostegno della loro dottrina. Il Meyer, è verissimo, afferma che nel sacchetto esistono due specie differenti di cellule, alcune delle quali egli chiama acustiche ed altre basali, ma dice altresì di non avere alcuna volta incontrate le cellule filiformi dell' Ebner provviste di due prolungamenti sottili e diretti in senso inverso. Tanto meno il Meyer pretende che le appendici di queste cellule basali o fusiformi penetrino nella *cupula terminalis* o nella densità della membrana del Corti. Dando anche uno sguardo alle figure alle quali il Coyne e Ferré fanno appello, ci convinciamo che Paul Meyer non è caduto in errore come essi pretendono.

Ma quando anche fossèro esatte le loro asserzioni, mi troverei ben lontano dal generalizzare la questione come essi fanno, tanto più che sappiamo esistere sulle più grosse aree acustiche una sostanza corrispondente all' altra della *cupula terminalis* e della membrana del Corti. Nel sacchetto, ad esempio, del *Labrax lupus*, del *Merlucius exculentus*, ec. si trovano grandi otoliti che hanno sulla loro faccia convessa un solco, per forma e posizione precisamente corrispondente alla macchia acustica; solco che è tutto ripieno da una materia simile a quella testè ricordata. Or bene, questo tessuto di ripieno, molle e che separa la delicatissima superficie del neuroepitelio dal contatto brusco dell' otolito, presenta una quantità di piccole scodellette alla sua faccia libera per accogliervi i pelettini delle cellule acustiche. In tal caso però non si scorgono filamenti che penetrino in seno a questo nuovo tessuto protettore o di ripieno e che provengano dalle cellule di sostegno, e tanto meno vi si vedono le impronte di qualche fibra che in vita vi fosse attaccata.

Del resto, quando la *membrana tectoria* dovesse esser legata alle sottostanti parti dalle cellule di sostegno o del Deiters, si dovrebbe riscontrare qualche cosa di simile non solo nelle creste e macchie acustiche, cosa che ho già dimostrato non esser giusta, ma sivvero nella *pars basilaris* di tutti quei vertebrati nei quali al disopra della *papilla spiralis* si trova la membrana del Corti. Per quanto io mi sia dato premura di osservare in moltissimi rettili ed in non pochi uccelli come stiano le cose alle quali ho fatto allusione, non mi son peranco potuto convincere che le cellule di sostegno mediante i loro prolungamenti si attacchino alla *membrana tectoria*.

Digitized by Google

CAPITOLO OTTAVO.

Epilogo.

Il lungo studio terminato con l' esame del laberinto membranoso umano, mi conduce ad affermare col Leibnitz che anche per l' organo dell' udito dei diversi animali è verissima la sentenza: *Nil per saltum in natura.* Infatti: prendendo le mosse con le mie ricerche dagli octopodi, da quelli invertebrati cioè che presentano tale organo con la forma d' una semplice vescichetta, l' ho visto sempre gradualmente perfezionarsi a cominciar dai decapodi nei quali tende a divenire irregolare e la sua cavità comincia a farsi anfrattuosa. Dalla *Sepia officinalis* ai ciclostomi; dai *Petromyzon* ai ganoidi e da questi ai teleostei ed agli elasmobranchii, i complicamenti crescono con un ordine stupendamente meraviglioso. La *Myxine glutinosa* ha l'organo acustico membranaceo composto soltanto da un tubo che si dispone ad anello, in cui si possono riscontrare le prime tracce dell' esistenza di due ampolle con un solo canale e d' una dilatazione, situata in mezzo ad esse, detta *saccus communis.* Il *Petromyzon marinus* ci mostra pure nel suo laberinto due ampolle, ma ciascuna di queste si continua con un canal semicircolare distinto ed ha un vestibulo che rappresenta l' otricello dei pesci e che fa le veci del *saccus communis* della *Myxine*, mentre in pari tempo contiene anche il rudimento d' una vera e propria appendice sacciforme. Nell' *Acipenser sturio* in luogo del *saccus communis* si trova un tubo allargato alquanto in avanti, detto *utriculus,* che, per mezzo della sua dilatazione anteriore o *recessus*, comunica con due ampolle, mentre si congiunge ad una terza in dietro. In questo caso insieme alla presenza di tre ampolle si osservano pure altrettanti canali semicircolari e si vede che due di questi si uniscono per formare il *sinus superior* che sbocca poi sopra la vôlta dell' *utriculus* e che l' altro, ossia l' esterno, procede isolato e vi si apre direttamente. E sotto all' *utriculus,* ed alquanto verso quel piano che divide in due parti simmetriche l' animale, apparisce sviluppato il sacchetto di cui sono apparsi i rudimenti fino dai più elevati ciclostomi e che comprende nella medesima cavità due terminazioni nervose diverse.

Il laberinto membranoso dei ganoidi già si distingue formato di due parti ben separate, di una superiore cioè e d' una inferiore, corrispondenti appunto al modo col quale si divide la vescichetta acustica primitiva nel periodo embrionale. La parte superiore è composta dall' *utriculus,* dal *recessus* e dalle tre ampolle con i respettivi canali, e l' inferiore dal solo *sacculus* con due terminazioni nervose le quali, mentre nel-

Digitized by Google

l'*Acipenser sturio* si trovano, come ho detto, in una sacca senza divisioni interne, nel *Lepidosteus osseus* e nell'*Amia calva* son disposte sulla parete mediale di lei, e vi sono separate da una ripiegatura falciforme. La prima comunica con la seconda per un piccolo e corto canale che è conosciuto col nome di *canalis utriculosaccularis.*

Nei teleostei si mantiene presso a poco la disposizione già veduta nella *pars superior* dei ganoidi. Il perfezionamento che si osserva in questi pesci ha luogo nella *pars inferior* nella quale, oltre il *sacculus*, s' individua a spese delle pareti di questo un'altra dilatazione sacciforme situata in dietro e che vien conosciuta col nome di lagena (pantofola) appunto in considerazione delle particolarità che presenta nel suo primo manifestarsi. E sebbene in questo gruppo di pesci si riscontrino molte variazioni nella forma delle singole parti del laberinto membranoso, e sebbene queste sien tali da avermi costretto ad una lunga descrizione, pure in ogni caso il tipo fondamentale è sempre lo stesso, sia che si esamini, ad esempio, l'organo dell'*Oblata melanura,* sia che si prenda in considerazione quelli del *Merlucius esculentus* e del *Cyprinus auratus* i quali sembrano a tutta prima diversissimi l'uno dall'altro.

Anche gli elasmobranchii hanno la medesima conformazione nel loro laberinto membranoso, ritrovandovisi l'otricello col suo *recessus*, con tre ampolle ed altrettanti canali semicircolari, il sacchetto e la lagena. Però in questi animali, quantunque apparisca un perfezionamento maggiore nella *pars inferior,* perchè la lagena è maggiormente individuata, pure si riconoscono alcuni fatti che, sebbene non alterino l'ordine d'una crescente e graduale complicazione da me notato, essendo particolarissimi, ci costringono a porli in evidenza speciale per poterli, quando sia possibile, prima o poi interpretare. Voglio dire con questo che negli elasmobranchii da me studiati si osserva che il canale anteriore e l'esterno, partitisi da due ampolle distinte, poi comunicano insieme, mentre in tutti gli altri casi e perfino nell'Uomo sì fatta comunicazione avviene fra il canale anteriore ed il posteriore. E voglio altresì notare che quest'ultimo canale, che per mezzo d'una particolare ampolla si congiunge in tutti i vertebrati all'*utriculus*, nei soli elasmobranchii forma con essa un tubo foggiato ad anello, completamente isolato, tranne in un punto in cui si apre per eccezione sulla parte alta e posteriore del *sacculus.*

Negli anfibii l'organo dell'udito si complica ancora, ma non in tutti gli urodeli si mostra un identico perfezionamento. Nel *Proteus anguinus,* ad esempio, le parti componenti il laberinto membranoso rimangono per numero sempre le stesse come nei Pesci e soltanto a cominciare dalle Salamandre apparisce la *pars basilaris* a rappresentare la futura chiocciola dei mammiferi. Però nel *Siredon mexicanus* non si trova già una produzione distinta, fatta a spese delle pareti del *sacculus,* ma, come nell'*Acipenser sturio* si mostrano in principio due diverse terminazioni nervose contenute in una medesima cavità, così in questo caso

Digitized by Google

si osservano due aree alle quali fanno capo i nervi, una cioè sull' apertura della lagena ed un' altra sul fondo. Nei batraci anuri l' individuamento della *pars basilaris* si accentua ancora: questa separata dalle altre parti si colloca insieme alla lagena in una dilatazione della parete del *sacculus*.

La comparsa della *pars basilaris*, questo suo individuamento e collocamento a fianco della lagena in una dilatazione fatta a spese della parte superiore e posteriore del *sacculus*, ci avviano ad intender la maniera con cui si formerà la chiocciola, gli elementi costitutivi della quale si può dire che siano già rappresentati tutti quanti nel *Bufo vulgaris* e nella *Rana esculenta*. Infatti, tenuto conto del vascolarizzamento che si osserva in questi ultimi animali in quella porzione dilatata del sacchetto che sta all' esterno e che ricuopre la *pars basilaris*, vi ritroviamo anche l' elemento corrispondente alla membrana descritta dal Reissner nel *ductus cochlearis* dei mammiferi.

Però, se fino dai batraci anuri si trovano tutti gli elementi per la futura chiocciola o *ductus cochlearis*, non possiamo affermare l' individualità di quest' ultimo, altro che nella classe dei rettili, nei quali la *pars basilaris* e la lagena non sono altrimenti contenute in una semplice dilatazione del sacchetto, ma in un vero e proprio tubo ben distinto e congiunto con esso da un canale più o meno ristretto che rappresenta il *ductus reuniens Henseni*, e che è conosciuto anche col nome di *canalis sacculocochlearis*.

Si può dire che salendo dai batraci ai mammiferi i diversi elementi della *pars superior* si mantengano sempre i medesimi, e che in seguito le variazioni dipendano da un maggiore o minore sviluppo, o da una variata direzione di alcuni soltanto. Invece dal *Siredon mexicanus* in poi, dopo che si è presentato il rudimento della *pars basilaris*, non pochi mutamenti gradualmente accadono nella *pars inferior* per complicarla, e tutti quanti mirano ad un solo scopo, alla formazione, cioè, del *ductus cochlearis*, che è la parte essenziale della chiocciola degli animali superiori, perchè vi forma la scala media.

Nei cheloniani e negli ofidiani infatti la *pars basilaris* e la lagena sono già collocate dentro un' appendice sacciforme, comunicante per mezzo d' un colletto con la parte superiore e posteriore della circonferenza del *sacculus*. Nei sauriani, invece di trovare uno strozzamento più o meno marcato a dividere il *ductus cochlearis* dal *sacculus*, apparisce per la prima volta un canalino piuttosto corto corrispondente al *canalis reuniens Henseni* o *sacculocochlearis*. E nel medesimo tempo che nella *Lacerta viridis* e nel *Platydactylus mauritanus* accade questo perfezionamento, ossia mentre il *ductus cochlearis* vi s' individua maggiormente, anche le due aree acustiche che di questo son proprie vi si dispongono presso a poco nell' ordine che si ritrova poi negli uccelli.

Il successivo perfezionamento, riconoscibile passando dai sauriani a studiare il laberinto membranoso degli alligatori, non è così graduale

Digitized by Google

come gli altri mutamenti fino ad ora accennati, perchè, mentre nei primi animali il *ductus cochlearis* è breve e diritto, nei secondi si presenta straordinariamente allungato e ricurvo in doppia maniera. Il *ductus cochlearis* del *Champsa lucius* ha una lunghezza presso a poco proporzionata alle rimanenti parti dell'organo acustico, ma si osserva per la prima volta piegato tanto intorno al suo asse trasverso quanto intorno a quello longitudinale. Perciò negl' idrosauriani più elevati apparisce un principio d'avvolgimento spirale nel *ductus cochlearis*.

La differenza che passa dunque fra la conformazione del *ductus cochlearis* dei sauriani e degli alligatori è notevole e d'un ordine tale quale non è stata fino a questo punto veduta. Essa però non ci deve sorprendere nè deve farci ritenere interrotto quel meraviglioso filo conduttore che ci ha portati fin qui e che seguiterà a guidarci alla ricerca dello sviluppo morfologico del laberinto membranoso. L' aforisma « *Nil per saltum in natura* » non trova in questo caso che un'apparente eccezione, dovuta soltanto al fatto che sono sfuggiti alla nostre ricerche moltissimi idrosauriani, la maggior parte dei pterodattili, perchè oggi scomparsi. In questi dovevano certamente esistere quelle disposizioni capaci di continuare il graduale perfezionamento del laberinto membranoso nella classe dei rettili.

Del resto i cambiamenti che si osservano negli alligatori non consistono nella presenza di parti nuove, ma semplicemente nella mutata direzione e nello sviluppo straordinario che in essi ha preso una parte che già esisteva negli animali meno elevati. Perciò le avvenute variazioni si mantengono sempre intelligibili, anche quando non si potesse spiegare la lacuna accennata altro che per mezzo d'una semplice ipotesi.

A chi abbia poi avuto modo di studiare le particolarità del laberinto membranoso negl' idrosauriani non appariscono che piccole differenze, quando si viene allo studio del medesimo organo nella classe degli uccelli. Il *ductus cochlearis* ha in questi press' a poco una uguale lunghezza ed un identico avvolgimento. Solamente il *sacculus*, che pure nei coccodrilli si presenta sempre assai grande, per la prima volta si riduce a piccole proporzioni nell'*Anas boschas* e nel *Meleagris gallopavo*. Quest' ultima modificazione è importante, e si conserva tale anche nell' Uomo.

E con sì fatto mutamento si osserva congiunta negli uccelli ancora una qualche modificazione nel modo con cui si comportano i canali semicircolari, dei quali uno almeno suol prendere, in confronto degli altri, uno sviluppo non solito. A questo proposito giova ricordare la sproporzione che esiste nella lunghezza dei canali semicircolari dell'Anatre e l'allungamento che presenta quello anteriore delle Colombe.

Nei mammiferi, quantunque non apparisca alcuna parte novellamente formata, e perciò sebbene nella sua sostanza il loro laberinto membranoso sia composto di tante parti quante si trovano negl' idrosauriani e negli uccelli, pure alcune differenze enormi ce lo fanno distinguere a

Digitized by Google

colpo d' occhio. Queste però non sono sostanziali, ma dipendon soltanto dall' atteggiamento e dallo sviluppo che vi prendono alcune parti, le quali non avevano in quelli altro che minime proporzioni.

Dal primo all' ultimo mammifero preso in esame ci si rivela la tendenza sempre crescente al perfezionamento d' una parte soltanto di quelle molteplici che ne compongono il laberinto membranoso. Nel *ductus cochlearis* infatti, che vi è formato sempre della *pars basilaris*, del *tegmentum vasculosum* o membrana del Reissner e della *lagena*, sviluppandosi sempre più la prima, resta rimpicciolita quest' ultima, vi perde la sua caratteristica terminazione nervosa e si riduce ad un semplice cul di sacco.

Il *ductus cochlearis* adagio adagio sembra complicarsi ancora perchè il doppio avvolgimento spirale vi si fa più manifesto. L' avvolgimento attorno al suo asse trasverso si vede assai ben distinto in principio, e quello attorno all' asse della chiocciola si produce per tutta la sua lunghezza.

La *pars basilaris*, col *tegmentum vasculosum*, straordinariamente allungatasi fin dai mammiferi situati più in basso nella scala zoologica, si avvolge spiralmente attorno all' asse della chiocciola in maniera tale che i suoi giri ora si presentano più o meno larghi ed ora più o meno numerosi a seconda dei casi. A tutta prima può sembrare che il *ductus cochlearis* d' un dato mammifero sia più lungo di quello d' un altro, perchè, mentre nel primo apparisce di più che tre giri, nel secondo ne compie soltanto due e mezzo. Ma se osserviamo un poco con attenzione il modo con cui vi stanno le cose, troveremo che talvolta la differenza è soltanto apparente, perchè nel caso in cui il numero dei giri spirali compiuti è maggiore, questi sono senza confronto anche più stretti.

Nei monotremi poi si rivela quella disposizione capace di spiegarci come, dall' incompleto avvolgimento spirale che il *ductus cochlearis* presenta negli uccelli, si passi a quello complicatissimo dei mammiferi più perfetti. Il Pritchard infatti ha dimostrato che nell' *Hornythorincus platypus* il *ductus cochlearis* compie soltanto un giro e mezzo spirale.

Finalmente debbo aggiungere che il laberinto membranoso umano consiste della *pars superior* fatta dall' *utriculus*, dal *recessus utriculi*, dalle tre ampolle e respettivi canali semicircolari, dal *sinus superior* e da quello *posterior*, e dell' *inferior* che resulta dalla combinazione del *sacculus* con il *ductus cochlearis* e con gli avanzi della *lagena*. Tutte queste parti sono riunite fra loro da varii canalini, cioè dal *ductus endolymphaticus* congiunto a quello *utriculosaccularis* e dal *canalis reuniens Henseni* che fa comunicare il *sacculus* col principio della scala media della chiocciola. Nell' Uomo e negli altri mammiferi da me studiati, l'otricello non comunica direttamente col sacchetto come nei pesci, batraci, rettili ed uccelli, ma soltanto per l' intermezzo del *ductus endolymphaticus*. Dal fondo dell' otricello infatti nasce in essi un canalino curvo che prima un poco discende e poi si rialza per comunicare col *ductus endolymphaticus* il

Digitized by Google

quale, sviluppatosi da uno degli angoli del sacchetto, si porta poi per l'*aquaeductus vestibuli* nell'interno del cranio per aprirsi in uno sdoppiamento della dura madre.

Sicchè, se male non ho raccolto in poche parole quanto ho scritto nelle molte pagine di questo volume, parmi aver dimostrato che dalla vescichetta acustica degli octopodi si arriva gradualmente per numerose modificazioni ad intendere la costituzione del laberinto membranoso dell'Uomo. Se non mi sono male spiegato si deve avere altresì compreso che la *pars superior* è la prima che si perfeziona e che perfetta è fino dai rettili. Spero poi di aver dimostrato che la *pars inferior*, a spese della quale si sviluppa la parte più complessa del laberinto membranoso, una volta comparsa appena appena accennata, si completa sempre più, e che la sua massima perfezione non è raggiunta che nei mammiferi superiori, nei quali anche le osservazioni istologiche, oltre allà forma esterna perfetta, dimostrano una tessitura intima maggiormente meravigliosa.

A chi studia poi quest'ultima nel laberinto membranoso delle varie classi animali si rivela la stessa armonia osservata nelle forme esterne ed apparisce l'unità di tessitura. Infatti: ci accorgiamo che in tutti i casi il tessuto delle pareti è formato sopra un medesimo tipo e che la superficie interna vi è rivestita sempre da epitelii di due qualità. Vi sono alcune aree che posseggono un epitelio semplice di rivestimento, ve ne sono altre che lo hanno riccamente provveduto di terminazioni nervose. Tanto le prime che le seconde si corrispondono esattamente nei differenti animali e presso a poco si somigliano anche per il modo col quale vi si distribuiscono. Valga, ad esempio, ch'io ricordi come costantemente si trovi un epitelio adatto per le terminazioni nervose sul pavimento delle ampolle e del *recessus utriculi* e basti ch'io dica come esso tutto al più in certe specie animali, diversifichi da quello di altre soltanto per la forma grossolana con cui vi si presenta distribuito. In un caso la *macula acustica*, alla quale vanno i nervi del *sacculus*, sarà di forma ovale allungata, in un altro invece leggermente semilunare, ma in ambedue si corrisponderà per la posizione e, ciò che più importa, apparirà formata in un medesimo modo.

La legge quindi che regola l'intima tessitura del laberinto membranoso dimostra che gli epitelii vi son di due specie diverse, di semplice rivestimento cioè e sensitivi od acustici, e ci fa palese che gli uni si alternan con gli altri in un modo costante.

Nell'otociste dei molluschi cefalopodi le aree coperte di epitelio sensitivo sono soltanto due, mentre ne troviamo tre nell'organo acustico di alcuni ciclostomi e quattro in altri. Nell'*Octopus vulgaris* appariscono sole la *listerella* e la *macula acustica* accolte nell'unica cavità di cui si compone il suo organo dell'udito: nella *Myxine* si scorge una *macula acustica* nel *saccus communis* e due creste nelle dilatazioni ampollari e

Digitized by Google

nel *Petromyzon marinus* ne troviamo anche un'altra nell' appendice sacciforme. Nei ganoidi invece le aree rivestite d' un epitelio provvisto di nervi diventano sette e si mantengono tali di numero in tutti i pesci. Si trova cioè la *macula* del *recessus utriculi*, si vedon le tre creste nelle ampolle, la piccola *macula neglecta* del *Retzius* e quelle del *sacculus* e della lagena. Nei batraci poi sono otto, perchè in quasi tutti, a cominciare dal *Siredon mexicanus*, si presenta la papilla acustica della *pars basilaris*, ed in tal numero rimangono fino ai mammiferi, nei quali si riducono a sei, perchè, accrescendosi straordinariamente in estensione la *papilla spiralis*, spariscono la *macula neglecta* del *Retzius* e quella della lagena.

Ciò che veramente sorprende è il vedere che quelle aree acustiche le quali appariscono ricoperte da una speciale sostanza molle quasi gelatinosa nei pesci, si presentano nel medesimo modo fino ai mammiferi più elevati. Questi fatti altresì ci persuadono dell' ordine meraviglioso con cui è regolata la morfogenesi del laberinto membranaceo, come ce lo dimostra l' esistenza sempre costante degli otoliti sopra talune macchie acustiche e la loro mancanza sopra certe altre.

L' unità del tipo si manifesta evidentissima nella tessitura degli epitelii acustici che, dal primo all' ultimo degli animali osservati, resultano composti di due qualità distinte di cellule, e tale unità corrisponde stupendamente all' armonia osservata nelle forme esterne di quest' organo nobilissimo da me preso a studiare. Vi si trovano in ogni caso le cellule di sostegno e le cellule sensitive od acustiche, sia che si esamini l' otociste di un mollusco sia che si studi il sacchetto d' un uccello o d' un mammifero. Le cellule di sostegno hanno sempre questi caratteri. Appariscono alte tanto quanto è l' altezza dell' epitelio in cui sono accolte: vanno cioè dalla superficie di lui fino al tessuto della parete. Posseggono il nucleo vicino a quest' ultima, sono più lunghe che larghe, e si dispongono costantemente in maniera da isolare una cellula acustica dalle sue vicine. Questa legge si mostra tanto in alcuni pesci nei quali il numero delle cellule di sostegno è relativamente scarso, confronto fatto con quello delle cellule acustiche, quanto in alcuni rettili nei quali è grandissimo. In quei pesci nei quali il numero delle cellule di sostegno è piccolo, esse si presentano provviste di alcune alette membranose delicatissime e si dispongono in guisa da formare col loro insieme un tessuto simile ad un alveare, nelle cellette del quale sono alloggiate le cellule acustiche in modo che quella di un dato posto, quantunque abbia a pochissima distanza altri elementi del medesimo tipo, pure sia da questi per ogni lato separata.

Nei rettili invece le cellule di sostegno sono alte e sottili, ma si dispongono sempre in maniera da isolar le une dalle altre quelle acustiche che si collocano tra le loro estremità superficiali.

Nè questa legge vien meno allorquando si studia l' organo del Corti in cui i così detti pilastri sembrano essere elementi particolari non

Digitized by Google

di natura epiteliale. Però se consideriamo che nel periodo embrionale essi si presentano con le apparenze precise delle cellule epiteliali che li circondano e che soltanto col completarsi dello sviluppo si differenziano; se teniamo di mira, io dico, che nella *pars basilaris* di tutti gli animali inferiori ai mammiferi essi sono rappresentati da cellule che hanno tutti quanti i caratteri proprii a quelle di sostegno, ogni dubbio deve certamente sparire. Nell' organo del Corti i pilastri si presentano divaricati, è verissimo, per formare i diversi archi che vi costituiscono il *tunnel*, ma questo divaricamento accade solamente a completo sviluppo, tanto è vero che, ad esempio, nel Cane già nato ed a principio della chiocciola egli è ben manifesto, mentre in alto e vicino alla lagena non vi è alcun segno che ancora lo rappresenti.

Con tutto questo non dico che, pur rispondendo alla legge enunciata, l' elemento di sostegno non si presenti con qualche varietà nei diversi animali. Tanto è ciò vero che ho descritte le cellule di questo tipo, che sono situate nella *macula acustica* dell' appendice sacciforme del *Petromyzon marinus*, ripiene da gocce di grasso colorabili in nero dall' acido osmico, mentre ho fatto avvertire che questa particolarità non si riscontra negli altri pesci.

L' unità di composizione apparisce poi manifesta al massimo grado nello studio delle cellule acustiche. Sono queste rappresentate da elementi più o meno alti, di forma ora cilindrica, ora simile a quella d' una bottiglia a collo grosso e ristretto, costantemente separati gli uni dagli altri e provveduti in ogni caso di appendici delicatissime, dispostevi in maniera diversa ma sempre emergenti dalla loro superficie libera ed aventi una lunghezza molto variabile. Le cellule acustiche appariscono generalmente la metà più corte degli elementi di sostegno, e si vedono collocate fra questi ultimi presso la superficie libera di ciascun epitelio. Hanno un nucleo vescicoloso, posto nella parte più bassa, e due estremità delle quali una superficiale provveduta delle predette appendici, ed un' altra profonda congiunta ai ramoscelli terminali del nervo acustico.

Quantunque dai celenterati all' Uomo questa legge non sembri incontrare una sola eccezione, pure si presentano numerose varietà nel modo col quale si manifesta. La cellula acustica ora ha i capelli o pelettini lunghissimi ed ora invece assai corti: ora tutti quanti raccolti in un ciuffettino emergono dalla sua superficie libera, ed ora, come nella *papilla spiralis* e nell' organo del Corti, collocandosi l' uno a fianco dell' altro, vi formano una linea curva a ferro di cavallo. Però, lunghi o corti che siano, hanno sempre questo di particolare: sono lunghissimi i pelettini delle cellule acustiche nelle ampolle di tutti i vertebrati e son corti invece nella *macula neglecta*, in quelle del *recessus*, del *sacculus*, della *lagena* e della *pars basilaris*. E mentre i pelettini lunghissimi, fuoriuscendo dal respettivo epitelio, s' immergono in una delicata sostanza amorfa conosciuta col nome di *cupula terminalis* del Lang, i più corti invece son ricevuti in al-

Digitized by Google

trettante piccolissime nicchie, scavate in una materia parimente senza tessitura, e perciò sono separati dagli otoliti ed è impedito il loro contatto immediato con questi.

Finalmente da tali studi risulta che, mentre una differenza esiste ancora per rispetto al modo col quale terminano i nervi nelle diverse aree composte dai neuroepitelii di un medesimo animale, in essa appunto si deve riconoscere un'altra uniformità di coesistenza perchè in tutti gli animali si ripete ad un modo. Si è veduto infatti che nella *macula acustica* della *pars superior* e del *sacculus* è sempre un fascetto di fibrille nervose che raggiunge una cellula acustica e vi si distribuisce sopra, arrivandovi quasi fino alla estremità capelluta. Ed in questo caso ad alcuni anatomici appunto per ciò è sembrato che la cellula acustica non abbia le qualità necessarie per servire in un modo qualunque alla percezione dei rumori o dei suoni, ma è parso che piuttosto si presti per funzionare da elemento di sostegno, adattato a sorreggere il vero organo uditivo terminale ed i suoi filamenti nervosi. Nella *papilla spiralis* e nell'organo del Corti invece si trovano semplici fibrille isolate le une dalle altre che senza intrecciarsi si avviano alle cellule alle quali son destinate e vi si perdono presso l'estremità inferiore appena raggiuntala. Questa distinzione si verifica a cominciare da quelli urodeli nei quali per la prima volta abbiamo trovato un rudimento della *pars basilaris*, e si continua tal quale attraverso la classe dei rettili e degli uccelli fino ai mammiferi.

Raccogliendo in brevi parole le cose superiormente discorse si può considerare come prototipo dell'organo dell'udito una cellula provvista di pelettini e congiunta ad una o più fibrille nervose. Questa cellula può essere disposta in maniera da trovarsi sulla superficie del corpo in contatto col mezzo esterno, e quindi in condizioni da poter facilmente entrare in funzione sotto l'eccitamento delle onde sonore; oppure essa può esser collocata nell'interno dei tessuti; ed in questo caso occorre un organo di trasmissione che fino a lei conduca gli agenti valevoli a stimolarla.

Salendo nella scala zoologica, invece d'una sola cellula acustica se ne possono trovare moltissime, e la cavità che le accoglie ci può apparir non più unica ma divisa in due parti distinte. La superiore di queste in tal caso produce un insieme di dilatazioni situate in intimo rapporto con le ossa del cranio, mentre l'inferiore genera un vero complesso d'organi congiunti ad un apparecchio speciale conduttore dei suoni. Le vibrazioni sonore arriverebbero alle ampolle ed all'otricello, come affermò l'antica opinione dello Scarpa, perchè condottevi dalle ossa del cranio, alla chiocciola invece perchè portate dall'apparecchio timpanico. La *pars superior* raggiunge uno sviluppo abbastanza completo nei vertebrati più bassi, mentre l'*inferior* va crescendo sempre di dignità fino ai più elevati mammiferi. Siccome poi in questa si osserva il *sacculus*,

Digitized by Google

la *pars basilaris* e la *lagena*, ed il primo e l'ultima perfetti nei rettili, perdono a grado a grado d'importanza, nasce logicamente l'idea che l'organo preposto a compiere la parte più nobile nella funzione uditiva sia la *pars basilaris* ed i suoi derivati.

E poichè il grado di maggiore o minor perfezione dell'apparecchio acustico non sta nel poter percepire i suoni semplici ed i rumori, ma nel saper distinguere in una col tono principale i toni accessorii od armonici, e siccome dobbiamo ritenere che di quest'ultima attitudine siano capaci gli animali più elevati; è naturale che essa si debba ammettere congiunta con la presenza d'un organo che in questi esclusivamente si riscontri e che si sviluppi, perfezionandosi nelle sue forme, salendo fino all'Uomo. L'Helmholtz infatti trovò nell'apparecchio ampollare e nel *sacculus*, che sono bruschi dilatamenti d'un tubo, le condizioni più favorevoli per la percezione dei rumori o delle scosse irregolari e passeggiere, mentre riconobbe prima negli archi del Corti e poi con l'Hensen nella *membrana basilaris* i dati più propizii per l'analisi dei suoni composti.

Quantunque lo studio particolareggiato del laberinto membranoso possa invogliarmi ad appoggiare una dottrina fisiologica piuttosto che un'altra, relativa al modo per cui si compie la funzione uditiva, pure in questa Memoria desidero attenermi alla semplice esposizione dei fatti contenuti nel campo dell'Anatomia. Dirò soltanto che la costante esistenza delle appendici o pelettini acustici, le non favorevoli condizioni riscontrate da non pochi dei moderni microscopisti negli archi del Corti e nella membrana basilare di alcuni animali, hanno fatto credere giustamente al Waldeyer che la parte principale nella funzione uditiva sia esercitata dalle predette appendici.

E potrò aggiungere che le indagini anatomiche del laberinto membranoso sembrano in qualche modo venire anche in appoggio o almeno non contradire alla teoria del Flourens e del Goltz che nei canali semicircolari e nelle ampolle riconosce una disposizione specialissima, favorevole al conservamento dell'equilibrio. Il senso della statica è certamente proprio a tutti gli animali da me presi in esame, e come tale deve avere per condizione anatomica in tutti o la medesima parte od almeno una parte corrispondente. Quindi al senso della statica non può essere preposta che quella parte che secondo i ricordati scrittori è dimostrata tale anche dall'esperimento, ossia l'apparecchio della *pars superior*, perchè, più o meno perfetto, è comune a tutti i vertebrati.

Ed eccomi al termine di questo lavoro, che spero sia per riuscire vantaggioso ai cultori delle scienze biologiche. Vi ho ricercato l'unità in tutte quelle disposizioni nelle quali la semplice osservazione sembrava invece manifestarmi il multiplo. Le uniformità poste in rilievo sono quelle di coesistenza. Però, a chi faccia bene attenzione che lo studio com-

Digitized by Google

parativo d'un organo, allorchè vien fatto in serie ascendente è in molti punti parallelo a quello dello sviluppo embriologico dell'organo stesso nelle classi animali elevate, salterà subito agli occhi come, oltre le uniformità di coesistenza, abbia prese di mira pur quelle di successione.

L'amore per la ricerca dell'armonia nelle forme animali mi ha spinto a scrivere un capitolo di Anatomia filosofica nel quale, studiando la legge di continuità nell'organo uditivo dai molluschi all'Uomo, ho portati avanti fatti più che congetture, e quelle poche che mi è occorso di esporre ho cercato resultassero strettamente dai primi.

FINE.

Digitized by Google

Digitized by Google

R. ISTITUTO DI STUDI SUPERIORI IN FIRENZE.

Opere pubblicate.

Sezione di FILOSOFIA E FILOLOGIA.

VOLUME I. (1-6). — *Lire 10.*

1. **Illustrazione di due Iscrizioni arabiche** delle quali possiede i gessi l' Istituto di Studi superiori in Firenze, per MICHELE AMARI.
2. **L' Inno dell' Atarvaveda alla Terra** [XII, 1], per FRANCESCO LORENZO PULLÉ.
3. **L' Evoluzione del Rinascimento.** Studio del prof. ADOLFO BARTOLI.
4. **Corso di Letteratura greca** dettato da GREGORIO UGDULENA nel R. Istituto di Perfezionamento in Firenze, l' anno 1867-68.
5. **Il Tumulto dei Ciompi.** Studio storico di CARLO FOSSATI (con l' aiuto di nuovi Documenti) presentato per tesi di laurea nel R. Istituto di Studi superiori in Firenze il 15 giugno 1873.
6. Elenco delle OPERE PUBBLICATE DAI PROFESSORI DELLA SEZIONE DI FILOSOFIA E FILOLOGIA DEL R. ISTITUTO SUPERIORE.

VOLUME II. (7-12).

7. **Sull' autenticità della Epistola ovidiana di Saffo a Faone e sul valore di essa per le Questioni saffiche.** Studio critico del prof. DOMENICO COMPARETTI. — *Lire* 1. 75.
8. **In Hegesippi oratione de Halonneso**, Codicum florentinorum lectionis discrepantiam, descripsit HIERONYMUS VITELLI. — *Lire* 1.
9. **Enciclopedia Sinico-Giapponese** (Fascicolo primo). Notizie estratte dal *Wa-kan san-sai tu-ye* intorno al Buddismo, per CARLO PUINI. — *Lire* 4.
10. **Sei Tavolette Cerate**, scoperte in un' antica Torre di casa Maiorfi in via Porta Rossa in Firenze, per LUIGI ADRIANO MILANI. — *Lire* 1.
11. **Miscellanea** [*ad* Cic. p. Sex. Rosc. 23, 64; p. Sest. 51, 110; Brut. 8, 31; de Legg. 1, 2, 6; Horat. A. P. 29; Epigramm. ap. Demosth. de Cor. § 289, pag. 322 R.], del prof. GIROLAMO VITELLI. — *Lire* 1.
12. **Le Origini della Lingua poetica italiana.** Principii di Grammatica storica italiana ricavati dallo studio dei Manoscritti con una introduzione sulla formazione degli antichi Canzonieri italiani del dott. C. N. CAIX. — *Lire* 12.
13. **Intorno ad alcuni luoghi della Ifigenia in Aulide di Euripide.** Osservazioni di GIROLAMO VITELLI, con una nuova collazione del Cod. Laur. pl. 32, 2 e sette tavole fotolitografiche. — *Lire* 5.
14. **Del Papiro specialmente considerato come materia che ha servito alla scrittura.** Memoria del prof. CESARE PAOLI. — *Lire* 3.
15. **Il Mito di Filottete nella Letteratura classica e nell' Arte figurata.** Studio monografico di LUIGI ADRIANO MILANI, con una cromolitografia e tre tavole fotolitografiche. — *Lire* 6.
16. **Della Interpetrazione panteistica di Platone**, tesi di laurea di ALESSANDRO CHIAPPELLI. — *Lire* 8.
17. **L' invito di Eudossia a Genserico**, studio critico del prof. GIUSEPPE MOROSI. — *Lire* 3.
18. **Stato e Chiesa negli scritti politici** dalla fine della lotta per le investiture, sino alla morte di Ludovico il Bavaro [1122-1347], studio storico di FRANCESCO SCADUTO. — *Lire* 4. 50.
19. **I più antichi frammenti del Costituto Fiorentino** raccolti e pubblicati da GIUSEPPE RONDONI. — *Lire* 4. 50.
20. **Le seconde nozze del coniuge superstite**, studio storico di ALBERTO DEL VECCHIO. — *Lire* 12.

Accademia Orientale.

1. **Il Commento medio di Averroe alla Retorica di Aristotele**, pubblicato per la prima volta nel Testo arabo dal prof. FAUSTO LASINIO. — Fascicoli I, II e III, pag. 1-96 del Testo. — *Lire* 6.
2. **Repertorio Sinico-Giapponese**, compilato dai professori A. SEVERINI e C. PUINI. — *Lire* 50.
3. **La Ribellione di Masacado e di Sumitomo.** Testo giapponese riprodotto in caratteri cinesi quadrati e in catacana per cura di LODOVICO NOCENTINI. — *Lire* 3.
4. **Detto.** Traduzione italiana con Proemio e Tavola geografica del Giappone. — *Lire* 2.
5. **Il Santo Editto di K'aň-hi e l' amplificazione di Yuň-Ceň**, tradotti con note filologiche da LODOVICO NOCENTINI. — *Lire* 4.
6. **Detto.** Versione mancese riprodotta a cura di LODOVICO NOCENTINI. — *Lire* 10.
7. **Il Commento del Donnolo sul Libro della Creazione**, pubblicato per la prima volta nel testo ebraico, con note critiche e introduzione, dal prof. DAVID CASTELLI. — *Lire* 8.
8. **Il primo sinologo P. Matteo Ricci**, per LODOVICO NOCENTINI. — *Lire* 2. 50.
9. **Il LI-KI o Istituzioni, Usi e Costumanze della Cina antica**, Traduzione, Commento e Note di CARLO PUINI. (Fascicolo primo contenente i Capitoli I e II). — *Lire* 2. 50.

Digitized by Google

Sezione di MEDICINA E CHIRURGIA e SCUOLA DI FARMACIA.

VOLUME I. (1-6). — *Lire 10.*

1. **Della non attività della Diastole Cardiaca e della Dilatazione Vasale.** Memorie quattro del prof. RANIERI BELLINI.
2. **Storia compendiata della Chirurgia Italiana dal suo principio fino al Secolo XIX,** del prof. CARLO BURCI.
3. **Due Osservazioni raccolte nella Clinica delle Malattie della Pelle** durante l'anno accademico 1874-75 dai dottori CESARE NERAZZINI e DOMENICO BARDUZZI sulla **Elefantiasi degli Arabi** e sulla **Sclerodermia,** e pubblicate per cura del professore AUGUSTO MICHELACCI.
4. **Sopra un Caso di Sclerodermia.** Studio clinico del dottor DOMENICO BARDUZZI.
5. **Studi Chimici** effettuati durante l'anno accademico 1874-75 dagli Studenti di Farmacia di terzo anno nel Laboratorio di Chimica-Farmaceutica sotto la direzione del prof. LUIGI GUERRI.
6. Elenco delle OPERE PUBBLICATE DAI PROFESSORI DELLA SEZIONE DI MEDICINA E CHIRURGIA DEL R. ISTITUTO SUPERIORE.
7. **Del Processo morboso del Colera Asiatico, ec.** Memoria del Dott. FILIPPO PACINI. — *Lire* 2. 50.
8. **Il primo anno della Clinica Ostetrica** diretta dal prof. VINCENZO BALOCCHI nella Nuova Maternità di Firenze. Rendiconto del Dott. ERNESTO GRASSI aiuto alla Clinica stessa. — *Lire* 2. 50.
9. **Archivio della Scuola d'Anatomia Patologica,** diretto dal prof. GIORGIO PELLIZZARI. *Volume I.* (Con 10 Tavole). — *Lire* 10.

— — — *Volume II.* (Con 8 Tavole). — *Lire* 8.

— — — *Volume III.* (Con 87 incisioni intercalate nel testo). — *Lire* 12.

10. **Esegesi medico-legale sul Methodus Testificandi di Giovan Battista Codronchi** pel prof. ANGELO FILIPPI. — *Lire* 1. 80.

Sezione di SCIENZE FISICHE E NATURALI.

1. **Zoologia del Viaggio intorno al Globo** della Regia Pirocorvetta *Magenta* durante gli anni 1865-68. — **Crostacei Brachiuri e Anomouri** per ADOLFO TARGIONI-TOZZETTI. — Un Volume (con 13 Tavole). — *Lire* 20.
2. **Studi e ricerche sui Picnogonidi.** Parte Prima: *Anatomia e Biologia* (con 2 Tavole). — **Descrizione di alcuni Batraci Anuri Polimeliani e Considerazioni intorno alla Polimelia** (con 1 Tavola). Due Note del dottor G. CAVANNA. — *Lire* 3.
3. **Sulla Teoria fisica dell'Elettrotono nei Nervi.** Esperienze del dottor A. ECCHER (con 2 Tavole). — *Lire* 1. 50.
4. **Sulle Forze elettromotrici** sviluppate dalle Soluzioni Saline a diversi gradi di concentrazione coi metalli che ne costituiscono la base, del dottore A. ECCHER (con 2 Tavole). — *Lire* 1. 80.
5. **Ancora sulla Polimelia dei Batraci anuri** (con una Tavola). — **Sopra alcuni Visceri del Gallo cedrone** [*Tetrao Urogallus* Linn.] (con una Tavola). Due Note del dottore G. CAVANNA. — *Lire* 2.
6. **Il Globo Celeste arabico del secolo XI,** esistente nel Gabinetto degli strumenti antichi di Astronomia, di Fisica e di Matematica del R. Istituto di Studi superiori, illustrato da F. MEUCCI. — *Lire* 2. 80.
7. **Ricerche sulle Formole di costituzione dei Composti ferrici.** — Parte Prima: *Idrati ferrici.* — Nota del Dottore DONATO TOMMASI. — *Lire* 1. 50.
8. **Tavole per una « Anatomia delle Piante Aquatiche »** Opera rimasta incompiuta di FILIPPO PARLATORE. — *Lire* 5.
9. **Sulle Convulsioni epilettiche per veleni.** Ricerche critico-sperimentali per A. ROVIGHI e G. SANTINI fatte nel laboratorio di Fisiologia diretto dal prof. L. LUCIANI. — *Lire* 1. 50.
10. **Linee generali della Fisiologia del Cervelletto.** Prima Memoria del prof. LUIGI LUCIANI. — *Lire* 2.
11. **Osservazioni continue sulla Elettricità Atmosferica istituite a Firenze** dal prof. ANTONIO RÒITI, in collaborazione col dott. LUIGI PASQUALINI. — *Lire* 3. 50.
12. **Saggio sperimentale sul Meccanismo dei movimenti volontari nella Testuggine palustre (Emys Europaea)** del dott. GIULIO FANO. — *Lire* 2.

COLLEZIONE SCOLASTICA.

1. **Le Curiosità di Jocohama.** Testo Giapponese trascritto e tradotto da A. SEVERINI. — Parte Prima. Testo riprodotto in Fotolitografia. — *Lire* 3.

— **Detto,** Parte Seconda e Terza, Trascrizione, Traduzione e Note da A. SEVERINI. — *Lire* 2.

2. **La Via della Pietà Filiale.** Testo Giapponese trascritto, tradotto ed annotato da CARLO VALENZIANI. — Parte Prima, Testo riprodotto in Fotolitografia. — *Lire* 6.

— **Detto.** Parte Prima, trascrizione, traduzione e Note. — (*Seconda edizione riveduta e corretta*). — *Lire* 3.

3. **Elementi della Grammatica Mongolica** di CARLO PUINI. — *Lire* 2.
4. **Il Taketori Monogatari** ossia **la Fiaba del Nonno Tagliabambù.** Testo di lingua Giapponese del nono secolo, tradotto, annotato e pubblicato per la prima volta in Europa da A. SEVERINI. — Parte Prima, Traduzione. — *Lire* 2.
5. **Grammatica Mancese,** compendiata dall'opera cinese **Zing-ven-ki-mung** e pubblicata per cura di GIOVANNI HOFFMANN. — Parte Prima. — *Lire* 1. 80.
6. **Programma di Paleografia latina e di Diplomatica,** esposto sommariamente da CESARE PAOLI. — *Lire* 1. 75.
7. **Crestomazia Ebraica e Caldaica** con Note e Vocabolario, di FRANCESCO SCERBO, alunno del R. Istituto di Studi Superiori. — *Lire* 8.

Il Deposito è presso i SUCCESSORI LE MONNIER, Firenze, Via San Gallo, n. 33.
Lipsia, K. F. KOEHLER. — Parigi, J. BOYVEAU.

Digitized by Google

Digitized by Google

Digitized by Google

Digitized by Google

Digitized by Google

3 2044 106 235 013

Digitized by Google

Digitized by Google